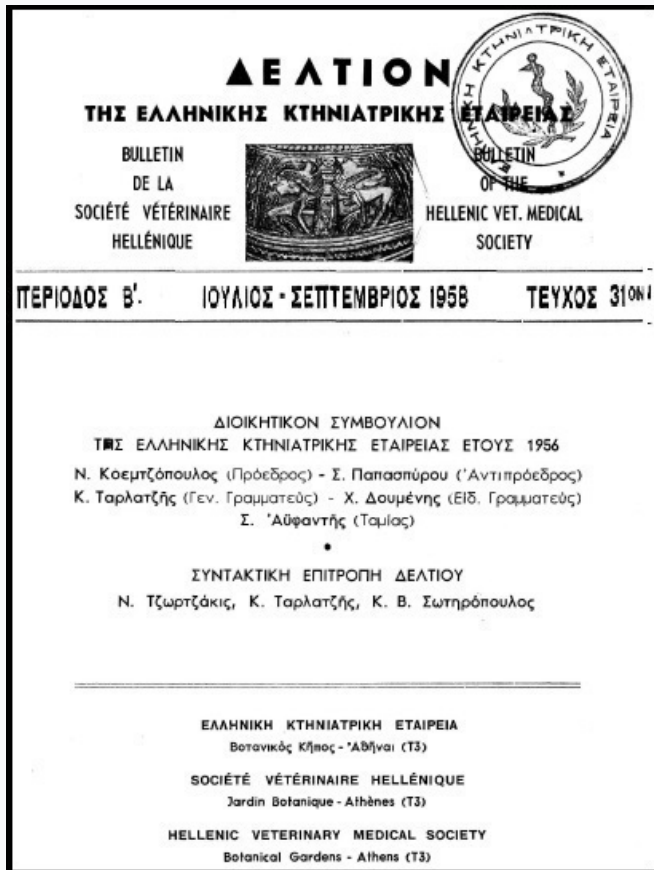


Journal of the Hellenic Veterinary Medical Society

Vol 9, No 3 (1958)



ΣΥΧΝΟΤΗΣ ΚΑΙ ΧΑΡΑΚΤΗΡΕΣ ΤΟΥ ΣΥΣΤΟΛΙΚΟΥ ΚΥΨΕΛΙΔΩΔΟΥΣ ΨΙΘΥΡΙΣΜΑΤΟΣ ΕΙΣ ΤΑ ΙΠΠΟΕΙΔΗ

ΕΜΜΑΝΟΥΗΛ ΜΑΤΘΑΙΑΚΗΣ

doi: [10.12681/jhvms.17736](https://doi.org/10.12681/jhvms.17736)

Copyright © 2018, ΕΜΜΑΝΟΥΗΛ ΜΑΤΘΑΙΑΚΗΣ



This work is licensed under a [Creative Commons Attribution-NonCommercial 4.0](https://creativecommons.org/licenses/by-nc/4.0/).

To cite this article:

ΜΑΤΘΑΙΑΚΗΣ Ε. (1958). ΣΥΧΝΟΤΗΣ ΚΑΙ ΧΑΡΑΚΤΗΡΕΣ ΤΟΥ ΣΥΣΤΟΛΙΚΟΥ ΚΥΨΕΛΙΔΩΔΟΥΣ ΨΙΘΥΡΙΣΜΑΤΟΣ ΕΙΣ ΤΑ ΙΠΠΟΕΙΔΗ. *Journal of the Hellenic Veterinary Medical Society*, 9(3), 119-122.

<https://doi.org/10.12681/jhvms.17736>

R É S U M É**L'OSTEOSYNTHÈSE CHEZ LES PETITS ANIMAUX DOMESTIQUES**

Par

JEAN G. VIKELIDÈS

L'ostéosynthèse entrée depuis un certain temps dans la pratique courante chez les petits animaux domestiques et principalement dans les fractures du chien et du chat, est étudiée dans cette description du point de vue des conditions qui favorisent et assurent le succès de ces opérations.

Sont aussi décrits les points de vue généraux concernant l'ostéosynthèse par l'enclouage intra-médullaire, le vissage en os dur et en os spongieux, l'enclouage, les coapteurs, et l'ostéosynthèse au fil métallique inoxydable; leurs applications avec description des opérations spéciales.

ΣΥΧΝΟΤΗΣ ΚΑΙ ΧΑΡΑΚΤΗΡΕΣ**ΤΟΥ ΣΥΣΤΟΛΙΚΟΥ ΚΥΨΕΛΙΔΩΔΟΥΣ ΨΙΘΥΡΙΣΜΑΤΟΣ ΕΙΣ ΤΑ ΙΠΠΟΕΙΔΗ**

Ἵπὸ

ΕΜΜ. ΜΑΤΘΑΙΑΚΗ**(Ἐν συνεργασίᾳ μετὰ τῶν ΑΠ. ΧΑΤΖΟΠΟΥΛΟΥ, Γ. ΣΤΡΟΥΛΙΑ καὶ Γ. ΚΩΣΤΑΚΗ)**

Ἠρευνήσαμεν διὰ κλινικῶν καθαρῶς μέσων, τοῦ φωνενδοσκοπίου, τὴν κατάστασιν τοῦ κεντρικοῦ ὄργάνου τῆς κυκλοφορίας τῆς καρδίας, 69 ἐγγωρίων νεολέκτων ἵππων ἡλικίας 3 - 5 ἐτῶν. Ἡ ἔρευνα ἀπεσκοπεῖ εἰς τὸν ἔλεγχον τῆς καρδίας ἀπὸ λειτουργικῆς πλευρᾶς διὰ τὴν ὑπαρξίν τυχόν λειτουργικῶν διαταραχῶν ὁμοίων πρὸς τὰς ὑφ' ἑνὸς ἐξ ἡμῶν καὶ τοῦ Σ. Παπαδανιῆλ (1) σημειωθείσας, καθ' ἃς κατὰ τὴν διάρκειαν τοῦ ὠτοκαρδιακοῦ ἀντανεκλαστικοῦ ἠκούετο ἔντονον λειτουργικὸν καρδιακὸν φύσημα ἐπὶ ἐνίων ὑγιῶν κλινικῶς ἀπὸ τοῦ κυκλοφορικοῦ ἵππων. Κατὰ τὴν παρούσαν ἐξέτασιν ἐσημειώσαμεν ἦχον κατὰ τὴν καρδιακὴν χώραν τὴν παρουσίαν τοῦ ὁποίου κρίνομεν σκόπιμον νὰ ἀναφέρωμεν ὄχι διότι εἶναι ἄγνωστος ἀλλ'

1) Σ. Παπαδανιῆλ καὶ Ε. Ματθαϊάκη: Καρδιακὸν φύσημα προκαλούμενον εἰς τὸν ἵππον διὰ τοῦ ὠτοκαρδιακοῦ ἀντανεκλαστικοῦ, An. Méd. Vét., 1936, σ. 49-55.

ἐπειδὴ δὲν εἶναι συνήθης καὶ δύνάται εὐκόλως νὰ ἐκληφθῇ ὡς καρδιακὸν φύσημα. Πρόκειται περὶ τοῦ συστολικοῦ κυψελιδώδους ψιθυρίσματος.

Μικρὰ ἀναδρομὴ εἰς τὴν Σημειολογίαν καὶ τὴν Διαγνωστικὴν κρίνεται χρήσιμος ἵνα ὑπομνησθοῦν ἀπαραίτητα στοιχεῖα ἐνημερώσεως τοῦ ἀναγνώστου.

Κατὰ τὴν ἀκρόασιν τῆς καρδιακῆς χώρας ἀκούονται φυσιολογικοὶ καὶ ἐνίοτε παθολογικοὶ ἤχοι ἐνδοκαρδιακῆς καὶ ἐξωκαρδιακῆς προελεύσεως. Φυσιολογικοὶ ἐνδοκαρδιακοὶ ἤχοι εἶναι μόνον οἱ καρδιακοὶ τόνοι, παθολογικοὶ δὲ τῆς αὐτῆς προελεύσεως τὰ καρδιακὰ φύσηματα.

Οἱ ἐξωκαρδιακῆς προελεύσεως ἤχοι εἶναι συνήθως παθολογικοὶ ὅπως οἱ :

Ἦχος τριβῆς τοῦ περικαρδίου (ξηρὰ περικαρδίτις).

Πλευροπερικαρδιακὸς ἤχος τριβῆς (πλευριτίς ἀντιστοιχοῦσα πρὸς τὸν χῶρον τοῦ περικαρδιακοῦ σάκκου).

Καρδιοπνευμονικὸς ῥόγγος (ιδὲ κατωτέρω).

Ἐπάργχει καὶ φυσιολογικὸς ἐξωκαρδιακὸς ἤχος, τὸ
Συστολικὸν κυψελιδῶδες ψιθύρισμα.

Μόνον ὁ πρῶτος ἐξωκαρδιακὸς ἤχος, ὁ τῆς τριβῆς τοῦ περικαρδίου, συνδέεται μὲ τὰς καρδιακὰς κινήσεις. Οἱ τρεῖς τελευταῖοι ἐξαρθῶνται ἐκ τῆς ἀναπνοῆς καὶ ἐξαφανίζονται μὲ τὴν ἀναστολὴν τῶν ἀναπνευστικῶν κινήσεων.

Ἰδωμεν νῦν τοὺς χαρακτῆρας καὶ τὸν μηχανισμόν παραγωγῆς τοῦ συστολικοῦ κυψελιδώδους ψιθυρίσματος περὶ οὗ τὸ παρὸν σημείωμα.

Συχνότης : Ὁ ἤχος οὗτος θεωρεῖται συχνὸς μεταξὺ τῶν ἵππων καὶ τῶν κυνῶν.

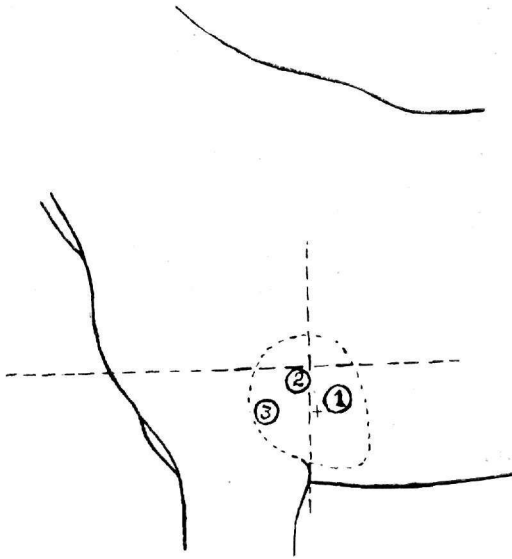
Ἐπὶ 69 ἵππων ἐξετασθέντων ὑφ' ἡμῶν ἐσημείωσαμεν τὸ συστολικὸν ψιθύρισμα 9 φορὰς ἤτοι ἐπὶ ποσοστοῦ 12 %. Ἐὰν κρίνωμεν ἐκ μικροῦ ἀριθμοῦ ἐξετασθέντων ἡμιόνων δὲν φαίνεται νὰ εἶναι συχνὸς ὁ ἤχος οὗτος παρ' αὐτοῖς.

Θέσις : Ἀκούεται ἐγγὺς τῆς καρδίας καὶ τῶν καρδιακῶν τόνων συνήθως ἀριστερά, ἐνίοτε δεξιὰ καὶ δὴ ἄλλοτε μόνον δεξιὰ, πάντοτε πλησίον τοῦ χώρου τῆς καρδιακῆς ἀμβλύτητος καὶ ὑψηλότερον κατὰ τι τούτου, μεταξὺ 3-5 μεσοπλευρίων διαστημάτων. Εἰς τὰ ἐξετασθέντα ὑφ' ἡμῶν ζῶα ἠκούσαμεν τὸν ἤχον τοῦτον ἀριστερά, ἅπαξ μόνον δεξιὰ, κατὰ τὸ 5ον κυρίως μεσοπλευρίον διάστημα, ἐγγὺς τοῦ μεγίστου σημείου ἀκρόασεως τῆς μιτροειδοῦς, ἤτοι κατὰ τὸ κέντρον περίπου τοῦ καρδιακοῦ χώρου καὶ ἀμέσως ἄνωθεν τῆς ἀπολύτου καρδιακῆς ἀμβλύτητος ὅπως ἐμφαίνεται εἰς τὴν παρατιθεμένην εἰκόνα 1.

Χαρακτῆρες καὶ σχέσεις τοῦ ἤχου πρὸς τοὺς καρδιακοὺς τόνους : Εἶναι ἤχος ἀσθενῆς ἀπολήγων ἐνίοτε εἰς ἐλαφρὸν συριγμόν, λόγῳ διελεύσεως τοῦ ἀέρος δι' ἐστενωμένον στομίον πρὸς εὐρύτερον χῶρον (ἐκ βρογχιδίων πρὸς τὰς κυψελίδας) ἢ ἀντιστρόφως, ἀκουόμενος ἐγγὺς τῶν

καρδιακῶν τόνων, συχνότερον μεταδιαστολικῶς ἢ μετασυστολικῶς και σπανιώτατα κατὰ τὰς δύο φάσεις τῆς καρδιακῆς λειτουργίας.

Ὡς μεταδιαστολικός, συνηθέστερον, ὅπως ἠκούσθη ὑφ' ἡμῶν, ὁ ἦχος οὔτος τοποθετεῖται ἀκουστικῶς κατὰ τὸν δεύτερον τόνον και δὴ ἀμέσως μετ' αὐτόν. Παριστῶντες φωνητικῶς τὸ ἀκουστικὸν τοῦτο φαινόμενον ἔχομεν : πούμ - πάφ, ἢτοι ἀκουστικὸν σημεῖον ἐνθυμίζον τὴν ἀνεπάργειαν



Εἰκὼν 1.— «Μέγιστον σημεῖον» ἀκροάσεως :
 1 = Μιτροσειδοῦς, 2 = ἀορτικῆς, 3 = πνευμονικῆς,
 + = συστολικῶν κυψελιδῶδους ψιθυρίσματος.

τῶν μνηοειδῶν βαλβίδων. Ὅσον ἀφορᾷ τοὺς ἰδιαιτέρους χαρακτηῆρας αὐτοῦ, σημειοῦμεν ἰδιαιτέρως ὅτι οὔτος εἶναι συνήθως διαλείπων, σπανίως τακτικὸς καθ' ἕκαστον τόνον, ὁμοιάζει πρὸς μαλακὸν φύσημα ἐκ τῆς κινήσεως τοῦ ἀέρος ἐντὸς σωληνίσκου (βρογχίδια), πολλάκις δὲ ἠκούσαμεν τοῦτον ὡς ἀνεπαίσθητον βορβορυγμὸν.

Οἱ χαρακτηῆρες οὔτοι διακρίνουν τὸ συστολικὸν κυψελιδῶδες ψιθύρισμα ἀπὸ τὰ καρδιακὰ φύσηματα. Ὁ ἦχος ἐν τούτοις οὔτος ἐξελήφθη ὡς καρδιακὸν φύσημα, τὸ δὲ γεγονός τοῦτο δικαιολογεῖ τὴν δημοσίευσιν τοῦ παρόντος σημειώματος, ὑπ' ὅσιν τῶν κ.κ. συναδέλφων και δὴ τῶν καλουμένων ὡς ὑπευθύνων ἐπιστημονικῶν συμβούλων ἐκτιμήμεως τῆς ὑγιεινῆς καταστάσεως τῶν ζῶων κατὰ τὰς ἀγοραπωλησίας ἵππων.

Μηχανισμὸς παραγωγῆς : Τὸ συστολικὸν κυψελιδῶδες ψιθύρισμα ἀποδίδεται εἰς τὴν εἰσόρμησιν ἀέρος ἐντὸς τῶν πνευμονικῶν κυψελίδων

πρὸς ἰσορροπίην τῆς ἐλάσσανος πίεσεως ἐκ τοῦ κενοῦ ὅπερ δημιουργεῖ ἡ συστολικὴ σμίκρυνσις τῆς καρδίας πέριξ αὐτῆς (μετασυστολικὸς ἦχος), ἢ εἰς τὴν ἐξώθησιν τοῦ εἰσελθόντος ἐν ταῖς κυψελίδαῖς ἀέρος κατὰ τὴν διαστολικὴν φάσιν τῆς καρδιακῆς λειτουργίας (μεταδιαστολικὸς ἦχος).

Εἶναι προφανὲς ὅτι διὰ τὴν παραγωγὴν τοῦ ψευδοφυσήματος τούτου πρέπει νὰ παρεμβάλλεται πέταλον τοῦ πνεύμονος κατὰ τὴν καρδιακὴν χώραν ὥστε νὰ ἐπηρεάζεται ἡ ἐν αὐτῷ κίνησις τοῦ ἀέρος ἐπὶ τῆς καρδιακῆς λειτουργίας καὶ τῆς κατὰ ταύτην ἀξομειώσεως τοῦ καρδιακοῦ μύου. Εἰς τὸν αὐτὸν μηχανισμόν ὀφείλεται καὶ ὁ καρδιοπνευμονικὸς ῥόγχος ὅστις ἐξαρτᾶται ἐκ τῆς παρουσίας λεπτορρεύστου ὑγροῦ εἰς τοὺς βρόγχους (βρογχίτις) τοῦ περὶ τὴν καρδίαν πετάλου τοῦ πνεύμονος.

Ὅσον τὸ πέταλον τοῦ πνεύμονος κατὰ τὴν ἐντομὴν τοῦ καρδιακοῦ χώρου κατέρχεται περισσότερον πρὸς τὰ κάτω, τόσον περισσότεραι πιθανότητες ὑπάρχουν γενέσεως τοῦ συστολικοῦ κυψελιδώδους ψιθυρίσματος καὶ τοῦ ὑπὸ τὰς αὐτὰς συνθήκας (σὺν βρογχίτις) παραγομένου καρδιοπνευμονικοῦ ῥόγχου.

Εἶναι ζήτημα συνεπῶς ἀνατομικῶν λεπτομερειῶν συνδεδεμένων μὲ τὴν ἀτομικὴν διάπλασιν ἐκάστου ζώου.

Ἐντεῦθεν καὶ ἡ σχετικὴ σπάνις τοῦ ἤχου τούτου, μὴ ὄντος ἀκουστοῦ εἰς ὅλα τὰ ἵπποειδῆ.

R É S U M É

FRÉQUENCE ET CARACTÈRES DU MURMURE VÉSICULAIRE SYSTOLIQUE CHEZ LE CHEVAL

Par

EMM. MATTHAIAKIS

(en Collaboration avec AP. HATZOPOULOS, G. STROULIAS, G. KOSTAKIS)

Ayant examiné attentivement par le phonendoscope l'état du coeur de 69 chevaux de remonte (3-5 ans), les auteurs ont constaté la présence du murmure vésiculaire systolique chez 9 chevaux (12%) Du fait que ce bruit extracardiaque peut être pris pour du souffle cardiaque (insuffisance aortique notamment), les caractères particuliers du murmure vésiculaire systolique sont donnés : S'entend près du punctum maximum d'auscultation de la valvule mitrale, d'habitude metadiastolique, plus rarement metasystolique, intermittent, paraît comme un souffle très doux, certains fois donne l'impression de borborygme à peine audible.

Il se produit, comme il est bien connu, par l'aspiration ou l'expulsion brusque d'air lors des contractions cardiaques.