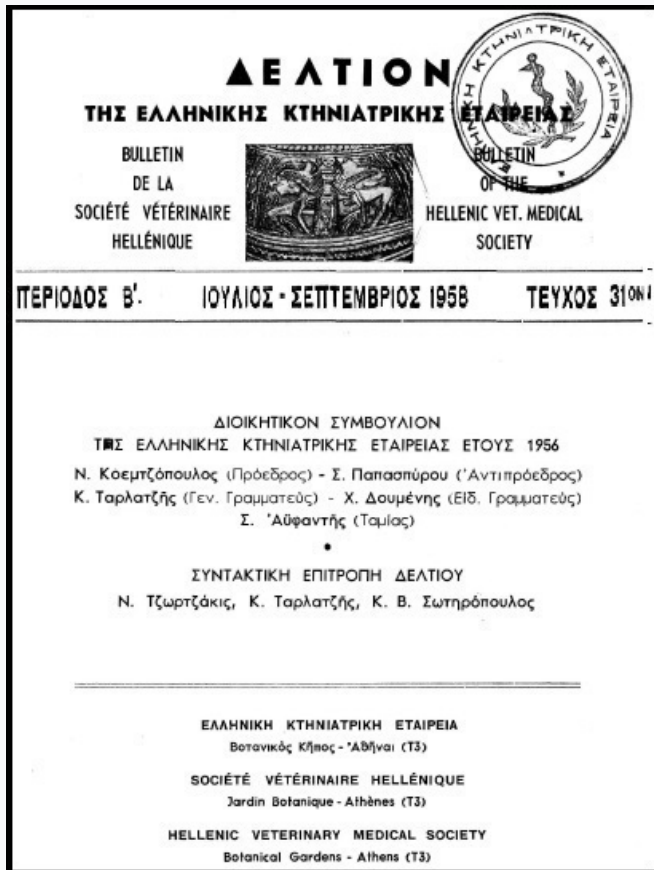


## Journal of the Hellenic Veterinary Medical Society

Vol 9, No 3 (1958)



### ΠΕΡΙΠΤΩΣΙΣ ΚΑΤΕΠΕΙΓΟΥΣΗΣ ΓΑΣΤΡΟΤΟΜΗΣ ΕΙΣ ΑΓΕΛΑΔΑ

ΑΝΑΣΤΑΣΙΟΣ ΧΡ. ΑΝΑΣΤΑΣΙΟΥ

doi: [10.12681/jhvms.17737](https://doi.org/10.12681/jhvms.17737)

Copyright © 2018, ΑΝΑΣΤΑΣΙΟΣ ΧΡ. ΑΝΑΣΤΑΣΙΟΥ



This work is licensed under a [Creative Commons Attribution-NonCommercial 4.0](https://creativecommons.org/licenses/by-nc/4.0/).

#### To cite this article:

ΑΝΑΣΤΑΣΙΟΥ Α. Χ. (1958). ΠΕΡΙΠΤΩΣΙΣ ΚΑΤΕΠΕΙΓΟΥΣΗΣ ΓΑΣΤΡΟΤΟΜΗΣ ΕΙΣ ΑΓΕΛΑΔΑ. *Journal of the Hellenic Veterinary Medical Society*, 9(3), 123–125. <https://doi.org/10.12681/jhvms.17737>

## ΠΕΡΙΠΤΩΣΙΣ ΚΑΤΕΠΕΙΓΟΥΣΗΣ ΓΑΣΤΡΟΤΟΜΗΣ ΕΙΣ ΑΓΕΛΑΔΑ\*

Υ π ό

ΑΝΑΣΤΑΣΙΟΥ ΧΡ. ΑΝΑΣΤΑΣΙΟΥ

Κτηνιάτρου

Κατὰ τὰ τελευταῖα ἔτη, ὡς Διευθυντῆς τοῦ Ἀγροτικοῦ Κτηνιατρείου Ἐλευθερουπόλεως, μοι ἐδόθη ἡ εὐκαιρία νὰ προβῶ διὰ τῆς ἐφαρμογῆς τῶν γαστροτομιῶν ἐπὶ βοοειδῶν εἰς τὴν ἐξαγωγήν πλείστων ξένων σωμάτων.

Ἐπιθυμῶ νὰ τονίσω ὅτι δὲν προτίθεμαι νὰ ἐξετάσω τὰς μεθόδους τῶν ἐν λόγῳ χειρουργικῶν ἐπεμβάσεων, καθ' ὅσον αὐταὶ εἶναι ἐπαρκῶς γνωσταί.

Ἡ περίπτωσις ἡ ἀποτελοῦσα τὸ ἀντικείμενον τῆς παρούσης δημοσιεύσεως ἀφορᾷ μίαν κατεπείγουσαν γαστροτομὴν ἐπὶ ἀγέλαδος, συνεπεῖα φόρτου στομάχου.

Τὴν 11-10-1957 διεκομίσθη εἰς τὸ παρ' ἡμῖν Ἴδρυμα ὑπὸ τοῦ Α. Γ. κατοίκου Ἐλευθερουπόλεως, ἀγέλας ἡλικίας 6 ἐτῶν, ἀναστήματος 1,15, χρώματος φαιοῦ, ἣτις παρουσίαζεν λαγῶνας ἰσχυρῶς διογκωμένους, ὄψιν ἀγωνίας, ὀφθαλμοὺς προεξέχοντας, ταχύπνοιαν, δύσπνοιαν, ἕξοδος μέρους τροφῶν καὶ ὑγρῶν ἐκ τῆς ρινὸς καὶ ἀτονία τοῦ προστομάχου.

Κατ' ἀρχήν, ἐνομίσαμεν ὅτι ἐπρόκειτο περὶ μετεωρισμοῦ ὀξείας μορφῆς, ἀλλὰ μετὰ τὴν ἐπειγόντως γενομένην παρακέντησιν διεπιστώσαμεν ὅτι ἐπρόκειτο περὶ φόρτου στομάχου καὶ ἀποφασίσσαμεν τὴν γαστροτομήν.

Σημειωτέον δέ, ὅτι ἡ ἐν λόγῳ ἀγέλας εὕρισκετο ἐν κυοφορίᾳ ἀπὸ πενταμήνου.

Ὅθεν, προέβημεν εἰς τὴν προπαρασκευὴν τοῦ ὑπὸ ἐγχείρησιν ζῶου: Κουρά, πλύσεις δι' ὕδατος καὶ σάπωνος, κάθαρσις διὰ βενζίνης καὶ ἀπολύμανσις διὰ βάμματος ἰωδίου τῆς χώρας ἐφ' ἧς θὰ ἐγένετο ἡ ἐπέμβασις.

Λόγῳ τῆς κατεπείγουσας καταστάσεως καὶ πρὸς ἀποφυγὴν ἀπωλείας χρόνου ἐγένετο πρόχειρος ἀποστείρωσις τῶν χειρουργικῶν ἐργαλείων δι' ἐμβαπτίσεως εἰς ἰωδιοῦχον ὕδωρ.

Μετὰ τὴν διὰ νοβοκαΐνης τοπικὴν ἀναισθησίαν ἐγένετο ἡ τομὴ εἰς τὴν ἀριστερὰν λαγῶνιον χώραν, 5 ἐκ, κάτωθι τῶν ἄκρων τῶν ἐγκαρσίων ἀποφύσεων τῶν ὀσφυϊκῶν σπονδύλων, παραλλήλως πρὸς τὴν τελευταίαν πλευρὴν καὶ εἰς ἀπόστασιν 5 - 6 ἐκ. καὶ ἐπὶ μήκους 15 ἐκ.

\* Ἀνεκοινώθη εἰς τὴν Ἑλλ. Κτην. Ἐταιρείαν κατὰ τὴν συνεδρίαν τῆς 3/7/1958.

Οὕτω ἡ τομὴ ἐνδιέφερε τὸ δέρμα, τὴν ὑποδόριον μυϊκὴν στιβάδα τὸ περιτόναιον καὶ τὸν στόμαχον. Μετὰ ταῦτα προέβημεν εἰς τὴν ἐξαγωγήν, τὴν στερέωσιν καὶ συγκράτησιν τοῦ στομάχου δι' αἵμοστατικῶν λαβίδων τὴν τομὴν τούτων καὶ ἀκολούθως διὰ τῆς δεξιᾶς χειρὸς εἰς τὴν ἐκκένωσιν τοῦ στομάχου.

Ἐξήχθησαν συνολικῶς περὶ τὰς 50 ὀκάδας φύλλων καὶ κόκκων ἀραβοσίτου. Τὰ γαστρικὰ διαμερίσματα μετὰ ταῦτα ἀνελάμβανον τὰς κανονικὰς τῶν λειτουργίας. Οἱ κενεῶνες ἐμειοῦντο εἰς ὄγκον, ἡ ἀναπνοὴ καὶ ἡ κυκλοφορία ἐπανήρχετο κανονικὰ, καὶ τὸ ζῶον ἀπεκαθίστατο πλήρως.

Ἀκολούθως προέβημεν εἰς τὴν συρραφὴν τοῦ στομάχου δι' ἀναδιπλώσεως, ὥστε νὰ ἐπιτευχθῇ ἐπαφὴ τῶν ἐξωτερικῶν τοιχωμάτων. Ἡ συρραφὴ διενεργήθη διὰ κατ-γκοῦτ No 2. Μετὰ τὸ πέρας τῆς συρραφῆς, ἐγένετο ἀπολύμανσις τοῦ στομάχου διὰ διαλύσεως πενικιλίνης καὶ σουλφαμεξαθίνης καὶ οὕτω ἐτοποθετήθη ἐντὸς τοῦ κοιλιακοῦ κύτους.

Ἀργότερον διεπιστώσαμεν ὅτι παρ' ὅλα τὰ ληφθέντα μέτρα μία ποσότης τροφῆς, ὑπολογιζομένη εἰς ἓν χιλιόγραμμον, εὑρέθη ἐντὸς τῆς κοιλιακῆς κοιλότητος. Πιθανὸν αὕτη νὰ εἶχε συσσωρευθῇ κατὰ τὴν ἐκκένωσιν τοῦ στομάχου ἢ κατὰ τὴν πτώσιν τοῦ ζώου τὴν ὥραν τῆς ἐπεμβάσεως. Προέβημεν πάραυτα εἰς τὴν ἐξαγωγήν τῶν τροφῶν, εἰς τὴν ἀπολύμανσιν τῶν τοιχωμάτων στομάχου-περιτοναίου δι' οἶνοπνεύματος καὶ πρὸ τῆς ὀριστικῆς συρραφῆς εἰς τὴν ἔγχυσιν ἐντὸς τῆς κοιλιακῆς κοιλότητος 800.000 U. I. κρυσταλλικῆς πενικιλίνης ἐν συνδυασμῷ μὲ ἀποστειρωμένην σουλφαμεξαθίνην.

Ἀκολούθως, ἐγένετο ἡ διὰ κατ-γκοῦτ No 2 συρραφὴ τοῦ περιτοναίου καὶ μυῶν καὶ τέλος ἡ συρραφὴ τοῦ δέρματος διὰ χονδρῆς μετάξης. Ἡ ἀπολύμανσις τῶν χειλέων τοῦ τραύματος ἐγένετο διὰ βάμματος ἰωδίου.

Ἡ μετεγχειρητικὴ ἀγωγή συνίστατο εἰς ὑδρικήν δίαιταν 24 ὥρῶν καὶ ἀκολούθως εἰς τὴν χορήγησιν βαθμηδὸν ὀλίγης τροφῆς συμπεπυκνωμένης, ὡς καὶ ἡ καθημερινὴ ἔγχυσις πενικιλίνης (800.000 U.I.) καὶ στρεπτομυκίνης (2 γρ.) ἐπὶ 7 ἡμέρας διὰ τὴν πρόληψιν τῆς μολύνσεως καὶ καρδιοτονωτικῶν.

Τὴν 10ην ἡμέραν ἡ ἐν λόγῳ ἀγελὰς παρουσίασεν ἐπιπλοκὴν περιτονίτιδος, ἥτοι ἀνορεξίαν, Θ. 40°C, ἐπιπεφυκῶς συμπεφορημένους, δυσκινησίαν. Ἐνεργοῦμεν διάνοξιν εἰς τὸ αὐτὸ σημεῖον τῆς ἐγχειρήσεως καὶ κατὰ τὴν διάνοξιν τοῦ περιτοναίου ἐκκρέει μεγάλη ποσότης πύου ὑπολογισθεῖσα εἰς 25 π ε ρ ἰ π ο υ χ ι λ ι ὀ γ ρ α μ μ α. Σημειωτέον ὅτι διὰ τὴν ἐκκένωσιν τοῦ πύου ἐχρησιμοποίησαμεν τὴν ἀντλίαν στομάχου. Εἰσάγομεν τὴν χεῖρα ἐντὸς τῆς κοιλίας καὶ ἐξάγομεν μεγάλας μάζας ἰνιδώδους ξιδρῶματος ἐπικολλημένου ἐπὶ τῶν τοιχωμάτων τῆς κοιλίας καὶ τοῦ στομάχου.

Τὸ ζῶον θεωρεῖται ἀπωλεσθέν. Πάρα ταῦτα προβαίνομεν εἰς τὴν διάνοξιν τῆς κοιλίας πλησίον τῆς μαστικῆς φλεβὸς καὶ λευκῆς γραμμῆς καὶ

ἐνεργοῦμεν πλύσεις τῆς περιτοναϊκῆς κοιλότητος διὰ βρασμένου ὕδατος καὶ διαλύσεως ἀκριφλαβίνης. Εἶτα ἀποχωρίζομεν διὰ τῶν δακτύλων τὰς συμφύσεις καὶ ὅλας τὰς μάζας τοῦ ἰνιδώδους ἐξιδρώματος καὶ εἰσάγομεν ποσότητας σουλφαμεζαθίνης, σουλφαναμιδης, διαλ. 800.000 U. I. πενικιλίνης καὶ χωρὶς νὰ συρράψωμεν τὰ χεῖλη τῶν τραυμάτων τοποθετοῦμεν παροχτεύσεις ἰωδοφορμιούχου γάζης.

Καθημερινῶς διενεργοῦνται πλύσεις τῆς περιτοναϊκῆς κοιλότητος διὰ βρασμένου ὕδατος καὶ διαλύσεως ἀκριφλαβίνης, ἀνανέωσις τῆς γάζης, καρδιοτονώσεις, στενὴ παρακολούθησις καὶ ἔγχυσις πενικιλίνης τῶν 3.000.000 μονάδων ὡς καὶ στρεπτομυκίνης 2 γρ.

Ἡ ἐν λόγῳ ἀγελάς μετὰ εἴκοσι ἡμέρας ἰάθη ἐντελῶς καὶ ἐπανῆλθεν εἰς τὴν φυσιολογικὴν τῆς κατάστασιν, πλὴν ὅμως ἐκ τῆς ἀνω πληγῆς ἐνθα ἐγένετο ἡ γαστροτομὴ ἔρρεε πῦον καὶ κατέληξεν εἰς συρίγγιον τὸ ὁποῖον ἐπουλώθη μετὰ ἐξάμηνον.

Τὸ ζῶον ἀπεκατεστάθη τελείως καὶ ἔτεκεν κανονικῶς.

Ἐθεωρήσαμεν ἐνδιαφέρουσαν τὴν δημοσίευσιν τῆς ἐπειγούσης ταύτης γαστροτομῆς διότι παρ' ὅλην τὴν δυσμενῆ αὐτῆς ἔκβασιν συνεπεῖα σοβαροτάτης ἐπιπλοκῆς περιτονίτιδος ἔσχομεν ἐν τούτοις τελικῶς ἄριστα ἀποτελέσματα διὰ τῆς ἐφαρμοσθείσης θεραπευτικῆς ἀγωγῆς.

## R É S U M É

### UN CAS DE GASTROTOMIE D'URGENCE CHEZ LA VACHE

p a r

A. Ch. ANASTASIOU

Docteur Vétérinaire

L'auteur décrit un cas de gastrotomie d'urgence chez une vache gestante depuis cinq mois, par suite de surcharge du rumen qui malgré la complication de péritonite survenue après l'opération, fut guérie grâce à l'intervention immédiate et aux antibiotiques employés.