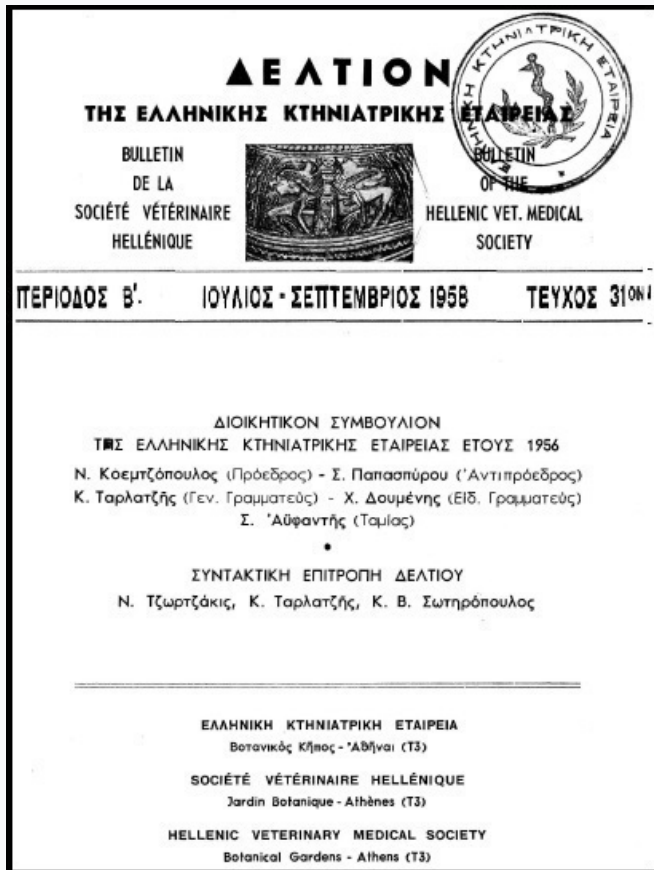


## Journal of the Hellenic Veterinary Medical Society

Vol 9, No 3 (1958)



### Η ΜΟΝΙΛΙΑΣΙΣ ΤΩΝ ΟΡΝΙΘΩΝ ΩΣ ΝΕΑ ΝΟΣΟΛΟΓΙΚΗ ΟΝΤΟΤΗΣ

Σ. ΑΰΦΑΝΤΗΣ, Α. ΠΑΠΑΔΟΠΟΥΛΟΣ, Δ.  
ΓΙΑΝΝΑΚΟΥΛΑΣ

doi: [10.12681/jhvms.17739](https://doi.org/10.12681/jhvms.17739)

Copyright © 2018, Σ.ΑΰΦΑΝΤΗΣ Α.ΠΑΠΑΔΟΠΟΥΛΟΣ  
Δ.ΓΙΑΝΝΑΚΟΥΛΑΣ



This work is licensed under a [Creative Commons Attribution-NonCommercial 4.0](https://creativecommons.org/licenses/by-nc/4.0/).

#### To cite this article:

ΑΰΦΑΝΤΗΣ Σ., ΠΑΠΑΔΟΠΟΥΛΟΣ Α., & ΓΙΑΝΝΑΚΟΥΛΑΣ Δ. (1958). Η ΜΟΝΙΛΙΑΣΙΣ ΤΩΝ ΟΡΝΙΘΩΝ ΩΣ ΝΕΑ  
ΝΟΣΟΛΟΓΙΚΗ ΟΝΤΟΤΗΣ. *Journal of the Hellenic Veterinary Medical Society*, 9(3), 132–136.

<https://doi.org/10.12681/jhvms.17739>

## Η ΜΟΝΙΛΙΑΣΙΣ ΤΩΝ ΟΡΝΙΘΩΝ ΩΣ ΝΕΑ ΝΟΣΟΛΟΓΙΚΗ ΟΝΤΟΤΗΣ \*

Υ π ό

Σ. ΑΨΦΑΝΤΗ - Α. ΠΑΠΑΔΟΠΟΥΛΟΥ - Δ. ΓΙΑΝΝΑΚΟΥΛΑ

### Α'. Γενικότητες

Αί Μονιλιάσεις είναι ασθένειαι τοῦ ἀνθρώπου καὶ τῶν ζώων χρονίας μᾶλλον μορφῆς καὶ δυσκόλως θεραπευόμεναι.

Ἐπιπρωματικὸς πίναξ εἶναι τόσον διαφορετικὸς ἀπὸ τὴν μίαν περιπτώσιν εἰς τὴν ἄλλην, ὅσα εἶναι καὶ τὰ ὄργανα τὰ ὁποῖα δύναται νὰ προσβάλλῃ ὁ μικροσκοπικὸς οὗτος μύκης.

Εἰς τὸν ἀνθρώπον ἀναλόγως τῆς ἐντοπίσεως ὑπάρχει ἡ μονιλίασις τοῦ στόματος τῶν παιδῶν, τοῦ δέρματος (ὄνυξις καὶ ἐντερτριγκό), τῶν διαφορῶν βλενογόνων, τοῦ ἔξω ὠτός, αἱ σπλαγχνικαὶ μορφαὶ ὡς βρογχίτιδες, καὶ μορφαὶ γενικοποιημένα.

Εἰς τὰ ζῶα ἔχομεν μονιλιάσεις τοῦ δέρματος ὡσαύτως καὶ βλενογόνων. Ὑπάρχει π. χ. ἡ μονιλίασις τοῦ φάρυγγος τοῦ μόσχου (*muguet*), μολυνομένου διὰ τοῦ γάλακτος.

Στὶς ὄρνιθες ἡ μονιλίασις εἶναι γαστροεντερικῆς ἐντοπίσεως ἀνευρίσκει δέ τις τὸ παράσιτον εἰς τὸν πρόλοβον, τὸν ἀδενώδη στόμαχον καὶ τὸν ἐντερικὸν σωλήνα.

Ἐπιπρωματικὸς πίναξ εἶναι φυτικὸς μικροσκοπικὸς ὀργανισμὸς τῆς οἰκογενείας τῶν *cryptococcaceae*. Πρόκειται περὶ μονοκυτταρικοῦ ὀργανισμοῦ ἐκ μυκηλίου, πολλαπλασιαζομένου διὰ βλαστήσεως ἄνευ ἀρθροσπόρων, μὴ παράγοντος χρωστικὴν καὶ παρουσιαζομένου ὡς ψευδονημάτια μετὰ γλαυδοσπόρων.

*Monilia* ἢ *Candida* ἢ *Torula* εἶναι συνώνυμα τοῦ γένους. Αἱ ὡς ἄνω ἀναφερόμεναι μονιλιάσεις παράγονται ἐκ τοῦ εἶδους *Monilia albicans*. Αἱ *Monilia* συναντῶνται εἰς ὅλας τὰς περιοχὰς τῆς γῆς, ἰδίως ἡ *M. albicans*. Διὰ τῆς μελέτης ταύτης προσεπαθῆσαμεν νὰ ἐντοπίσωμεν τὴν αἰτίαν τοῦ ἀυξανομένου ἀριθμοῦ περιπτώσεων μονιλιάσεως κατὰ τὰ τελευταῖα 2 ἔτη.

Ἡ ἐκ τῶν ὄρνιθων ἀπομόνωσις τοῦ αἰτιολογικοῦ παράγοντος ἐπετεύχθη τὸ πρῶτον κατὰ Μαῖον ἐ. ἔ. παρ' ἡμῶν (Κ. Μ. Ι. Ὑπ. Γεωργίας). Ἡ *Monilia Albicans* εἶναι σαπρόφυτον ἀνθρώπου καὶ ζώων δυνάμενον

\* Ἀνεκοινώθη εἰς τὴν Ἑλλ. Κτην. Ἐταιρείαν κατὰ τὴν συνεδρίαν τῆς 3/7/1958.

νὰ ἀποβῆ παρασίτων. Ἀπομονώνεται δὲ ἐκ τῶν παθολογικῶν ὑλικῶν τῶν ἀσθενούντων, ὡς ἐπίσης καὶ ἐκ τῶν προϊόντων τοῦ γάλακτος καὶ ἐκ τῶν φρούτων, ἐπὶ καλλιεργητικοῦ ὑλικοῦ Sabouraud, παρουσιάζον ἀποικίας ὑγρᾶς λευκοκρεμῶδεις, συγκειμένας ἐπιφανειακῶς ἐκ χλαμυδοσπόρων, εἰς δὲ τὸ βάθος ἐντὸς τοῦ ἄγαρ, ἐκ νηματίων. Τὰ πλέον εὐαίσθητα τῶν πειραματοζῶων εἶναι ὁ κόνικλος καὶ ὁ μῦς. Βιοχημικῶς, ζυμοὶ ὀρισμένα σάκχαρα.

### **Β'. Ἡ ἀσθένεια ἐν Ἑλλάδι - Ἀπομόνωσις καὶ μελέτη τοῦ αἰτιολογικοῦ παράγοντος.**

Τὸ ποσοστὸν τῶν περιπτώσεων εἰς τὴν Ἀττικὴν κατὰ τὸ ἔτος 1957 ἔφθασεν εἰς 0,3 % ἦτοι, κατὰ τι χαμηλότερον τοῦ % τῆς ψώρας π. χ. Κλινικῶς ἡ ἀσθένεια παρουσιάζεται ἀπλῶς καὶ μόνον μὲ μίαν λευκόφαιον αἱματηρὰν ἢ οὐχί, δυσῶδη διάρροϊαν, μετὰ ἐλκῶν ἢ οὐχί τῆς ἐξωτερικῆς περιοχῆς τῆς ἀμάρας.

Ἡ ἀσθένεια ἀνευρέθη ἐπίσης εἰς ὄρνιθας αἵτινες ἔζων μακρὰν ἀρρένων ἀτόμων, ἀλλὰ παρατηρήσαμεν ὅτι ἡ παρουσία ἀλεκτόρων ἐπεξέτεινε τὴν ἀσθένειαν πλέον ταχέως.

Τὰ ἄρρενα ἄτομα συνήθως φαίνονται ὑγιᾶ, ἐνῶ δύνανται νὰ μεταδίδουν τὴν ἀσθένεια, ἂν παραδεχθῶμεν ὅτι ἐκτὸς τῆς διὰ τοῦ στόματος κυρίας εἰσόδου τοῦ παρασίτου, ὑπάρχει καὶ ἡ διὰ τῆς σεξουαλικῆς ἐπαφῆς εἴσοδος αὐτοῦ ἐντὸς τοῦ ὄργανισμοῦ.

Ἐκ δύο ὄρνιθων προσκομισθειῶν ἡμῖν τὸν Ἀπρίλιον ἐ. ἔ. τοιουτοτρόπως ἀσθενουσῶν, ἐλάβομεν παθολογικὰ ὑλικά ἐκ τοῦ προλόβου, τοῦ ἀδενώδους στομάχου, τοῦ ἐντερικοῦ σωλήνος ὡς καὶ τῆς ἀμάρας, καὶ ἐκαλλιεργήσαμεν ἐπὶ ὑποστρώματος Sabouraud.

Μετὰ 48 ὥρων ἐπώασιν εἰς 37° C ἐνεφανίσθησαν ἄφθονοι ἀποικίαι λευκῶσαι εἰς ἅπαντας τοὺς σωλήνας ἐκτὸς αὐτοῦ ὅστις ἐδέχθη ὑλικὸν ἐκ τῆς ἀμάρας. Ἡ μικροσκοπικὴ ἐξέτασις ἀπέδειξεν ἀποικίας *M. albicans*.

Αἱ ἀνακαλλιέργειαι ἔδιδον ἀποικίας ἐντὸς 24 ὥρων. Ἐκτοτε, προέβημεν συχνάκις εἰς ἀποπείρας καλλιεργείας ἐξ ὑγιῶν ἀτόμων μέ, ὅτε μὲν θετικά, ὅτε δὲ ἀρνητικά ἀποτελέσματα.

Βιοχημικῶς τὸ ἀπομονωθὲν στέλεχος ἐξύμιοι τὰς γλυκόζην καὶ μαλτόζην μετὰ παραγωγῆς ἀερίου καὶ τὴν σακχαρόζην ἀνευ ἀερίου. Ἐν συνεχείᾳ ἠλέγξαμεν τὴν παθογένειαν τοῦ στελέχους εἰς τὸν κόνικλον δι' ἐνδοφλεβίου ἐγγύσεως 2 κ. ὑφ. μῆς μόλις νεφελώδους διαλύσεως καθαρῶ καλλιεργήματος : τὴν 3ην ἡμέραν ὁ κόνικλος παρουσίασεν διάρροϊαν καὶ τὴν 4ην ἔθανεν. Κατὰ τὴν διάνοϊξιν διεπιστώσαμεν 15 περίπου ἀποστήματα μεγέθους φακῆς, κολλώδους περιεχομένου εἰς τὸ ἦπαρ, ἐντερίτιδα, συμφόρησιν τῶν νεφρῶν καὶ τοῦ ἐγκεφάλου.

Καλλιέργειαι ἐκ τοῦ ἥπατος καὶ ἐγκεφάλου ἔδωσαν μετὰ 48 ὥρας πλουσίας ἀποικίας *M. albicans*.

Διὰ τὴν πειραματικὴν ἀναπαραγωγὴν τῆς ἀσθeneίας εἰς ἀλέκτωρ ἐνωφθαλμίσθη ἐνδοφλεβίως μετὰ τὴν αὐτὴν ὡς καὶ τὸν κόνικλον διάλυσιν. Μετὰ δεκαήμερον παρουσίασεν ἐλαφρὰν τινὰ ἀδυναμίαν χωρὶς ἕτερα συμπτώματα.

Εἴκοσι ἡμέρας ἀπὸ τοῦ ἐνοφθαλμισμού ἐσφάγη, οὐδὲν παρουσιάζων μακροσκοπικῶς εἰμὴ ἐλαφρὰν καχεξίαν. Ἱστολογικὴ ἐξέτασις δὲν κατορθώθη νὰ πραγματοποιηθῆ. Ἐγένοντο καλλιέργειαι ἐξ ὄλων τῶν ὀργάνων, πλὴν ὅμως, μόνον ἐκ τοῦ ἐγκεφάλου ἀνεφύη. Θεραπευτικῶς ἡ ἀσθένεια καταπολεμεῖται μετὰ διττανθρακικὸν νάτριον ὡς πρὸς τὰς μολύνσεις τῶν βλενογόνων καὶ μετὰ ἡωσίνην 2% ἐντὸς οἰνοπνεύματος 50° ὡς πρὸς τὰς μολύνσεις τοῦ δέρματος.

Τελευταίως ὑπάρχει τὸ νέον ἀντιβιοτικὸν *Mycostatine* τὸ ὁποῖον ἀντιθέτως πρὸς τὰ ὑπόλοιπα, ἐπιδρᾷ ἀποτελεσματικῶς κατὰ τῆς ἀσθeneίας. Ἐπίσης ὑπάρχουν χημειοθεραπευτικὰ μεικτῆς ἐνεργείας ὡς ἡ *chlorrexidine*.

### Γ'. Μονιλίαισις καὶ ἀντιβιοτικά.

Δέκα ὄρνιθες ἐδέχθησαν διάλυσιν καθαροῦ καλλιεργήματος *M. Albicans* ἐκ τοῦ στόματος καὶ ἐχωρίσθησαν εἰς 2 ὁμάδας ἀπὸ 5 ὄρνιθας. Καὶ αἱ δύο ὁμάδες ἔζων ὑπὸ τὰς αὐτὰς συνθήκας ἀλλὰ αἱ 5 ὄρνιθας τῆς μιᾶς ὁμάδος ἐλάμβανον ἐντατικῶς ἀντιβιοτικά. Μετὰ ἓνα καὶ ἥμισυ μῆνα, δύο ἐκ τῶν ὡς ἄνω ὄρνιθων παρουσίασαν συμπτώματα μονιλιάσεως. Αἱ 5 μὴ λαμβάνουσαι ἀντιβιοτικά οὐδὲν παρουσίασαν.

### Δ'. Συμπεράσματα

Ἐξ ὄλων τῶν ἀνωτέρω συμπεραίνομεν ὅτι ἡ Μονιλίαισις δύναται νὰ εἶναι ἀσθένεια χρονία, ἀφανὴς εἰς τὰς ὄρνιθας, μεταδιδόμενη δι' ἐπαφῆς καὶ καθισταμένη ἐμφανὴς λόγω ἐπιδράσεως ἐτέρων παραγόντων. Πειραματικῶς, ἔλλειψις θνησιμότητος ἢ συμπτωμάτων ἀλλὰ πολλαπλασιασμοῦ εἰς τὴν ἐπιφάνειαν τῶν βλενογόνων δίχως ἐμφανεῖς ἀλλοιώσεις. Ἡ μόλυνσις πραγματοποιεῖται ἰδίως διὰ τοῦ στόματος ἀλλὰ καὶ δι' ἐτέρων ὁδῶν. Ἐν πάσει περιπτώσει ἀπὸ οἰανδήποτε ὁδὸν καὶ ἂν πραγματοποιηθῆ ἡ εἴσοδος, τὴν φυσικὴν ἀσθένειαν ἢ τὴν πειραματικὴν ἀναπαραγωγὴν, τὰ ὄργανα εἰς τὰ ὁποῖα θ' ἀνεύρητις πάντα τὸ παρὰσιτον εἶναι ὁ πρόλοβος καὶ ἐγκέφαλος.

Ἡ *M. Albicans* δύναται νὰ εἶναι σαπρόφυτον τοῦ προλόβου τῶν ὄρνιθων, μὴ δυνάμενον νὰ προκαλέσῃ τὴν ἀσθένειαν παρὰ τῇ συνυπάρξει ἐιδικῶν ὄρων ὑγιεινῆς, διατροφῆς ἢ τῇ συνυπάρξει ἐτέρων μικροοργανισμῶν. Εἴχομεν πολλάκις τὴν εὐκαιρίαν εἰς σοβαρὰς μορφὰς μονιλιάσεως νὰ διαπιστώσωμεν τὴν συνυπάρξιν τριχομονάδων.

Ἐπίσης εἶδομεν συχνὰ τὴν μονιλίαισιν ὑφισταμένην ἐπὶ ρωγμῶν καὶ

ἐλκῶν τοῦ βλεννογόνου τῆς ἀμάρας, τῶν προκαλουμένων ἐκ τῆς μικρᾶς ἐλαστικότητος τοῦ λιπώδους ἰστοῦ, κατὰ τὴν διέλευσιν τῶν πρώτων ὠῶν, εἰς πουλάδας ἐκκολαφθείσας κατὰ τοὺς μῆνας Δεκέμβριον ἢ Ἰανουάριον, ὁπότε τοιαῦτα ἄτομα παρουσιάζουν συσσωρεύειν λίπους εἰς τὸ τελευταῖον μέρος τοῦ ἐντέρου.

Ἀναμφισβητήτως ὅμως, εἶδομεν τὴν μονιλίαν συχνότατα σοβαρᾶς μορφῆς, ἐπίμονον καὶ μὲ ὑψηλὴν νοσηρότητα, εἰς περιπτώσεις ὅπου αἱ ὀρνίθες ἐλάμβανον συνεχῶς ἢ συχνάκις ἀντιβιοτικὰ εἰς ποσότητος *maxima*, διὰ διαφόρους λόγους.

Τοῦτ' αὐτὸ παρατηρεῖται τελευταίως καὶ εἰς τὸν ἄνθρωπον, εἰς ὃν αἱ παντὸς εἶδους μονιλιάσεις (ἰδίως κολπίτιδες) ἀπαντῶνται συχνότερον. Μὴ θέλοντες νὰ μειώσωμεν τὶς ἄλλες αἰτίες ποὺ ὀδηγοῦν εἰς τὴν ἐμφάνισιν τῆς ἀσθeneίας, εἰμεθα ὑποχρεωμένοι νὰ συμπεράνωμεν ὅτι ἡ ἐξαφάνισις μέρους τῆς ἐντερικῆς χλωρίδος ποὺ προκαλεῖται ἀπὸ τὴν συνεχῆ καὶ ἄλογον χρῆσιν ἢ κατάχρησιν τῶν ἀντιβιοτικῶν, ἔφερεν εἰς τὴν πρώτην γραμμὴν ἄλλας ἀσθeneίας, μᾶλλον σπανίας πρότερον συχνὰς σήμερον ὡς ἡ μονιλίασις τῶν ὀρνίθων ἥτις, ἀπέβη πράγματι νοσολογικὴ ὄντοτης ἀπὸ πάσης πλευρᾶς, λόγῳ τῆς συχνότητός της, καὶ λόγῳ τῆς σταθερότητος μεθ' ἧς ἀνευρίσκειται ὁ αἰτιολογικὸς παράγων (*M. albicans*), ὅστις παλαιότερον ἠμφισβητήτο.

Θεραπεία εἰδικὴ δὲν ὑπάρχει, ἐν τούτοις εἰς τὴν πρᾶξιν, ἡ χορήγησις εἰς τὰ πτηνὰ διαλύσεως 1 % διττανθρακικοῦ νατρίου ἔδωκεν εἰς πολλὰς περιπτώσεις καλὰ ἀποτελέσματα.

## B I B Λ I O Γ Ρ Α Φ Ι Α

1. **Lesbouyriés G.** : La Pathologie des oiseaux p. 603.
2. **Barger M. e.f.c.** : Diseases and Parasites of Poultry p. 274.
3. **Underwood G. P.** : Moniliasis in Chickens. J. Am Vet. Med. Ass. Sept. 1955, No 912. p. 229.
4. **Miurao O., Winter W. D., Kusunoki S.** : «Candida» et Moniliase. (Bull. Inst. Pasteur. Mars 1957, T. 55, No 3 p. 1072.
5. **Blanland J. e.f.c.** : British Vet. Journal, 1954, Avril. v. 110 No 4. p. 139.

## R É S U M É

### LA MONILIASÉ DES POULES

Par

S. AIFANTIS - A. PAPADOPOULOS - D. GIANAKOULAS

Après un bref aperçu sur la maladie, les auteurs décrivent quelques cas de moniliasé en Grèce (Athènes) lesquels furent la cause de l'isolement de *M. albicans* chez la poule. A Athènes et aux envi-

rons, les cas de moniliase ont monté jusque 0,3 ‰. Le principal symptôme est une diarrhée grisâtre fétide avec ulcères à l'anus.

L'isolement du parasite a été fait sur Sabouraud par ensemencement des produits pris par raclage des muqueuses des ectomacs et des intestins. Des cultures faites d'individus sains donnaient tantôt des résultats positifs, tantôt négatifs.

La souche isolée fermentait le glucose et le maltose avec gaz et saccharose sans gaz, tuant le lapin par injection I-V. en 4 jours. La reproduction expérimentale de la maladie chez un coq n'a pas réussi sauf dans le sens qu'on a pu après 20 jours reisoler l'agent à partir son cerveau.

Dix poules sont infectées expérimentalement et séparées à 2 lots par 5 poules. Les 2 lots sont nourris de la même façon mais au lot No 1 on donne des antibiotiques.

Après un mois et demi 2 poules du lot où l'on donnait des antibiotiques, présentent la maladie. L'autre lot n'a rien présenté. Les auteurs finissent par conclure que la moniliase peut être une maladie chronique inapparente de la poule, devenant apparente avec d'autres conditions. Que les organes de prédilection pour la multiplication du parasite sont le jabot et le cerveau. Que la coexistence du parasite avec de mauvaises conditions d'hygiène ou avec de mauvaise nourriture, ou bien avec un autre parasite intestinal (surtout *Trichomonas Gallinae*), peut déclencher la maladie.

Mais la cause de loin la plus fréquente du déclenchement de la maladie, est la coexistence du parasite avec une ingestion fréquente d'antibiotiques de la part des poules, fait qui altère la flore microbienne intestinale au profit de *M. Albicans*.

C'est la même raison pour laquelle les cas de moniliase ont augmenté dernièrement chez l'homme aussi.

Il y a quelques années, la moniliase de la poule était un accident rare. Aujourd'hui, c'est une maladie complète, vraie, fréquente et difficilement traitée. Pour le traitement les auteurs préconisent la solution 1 ‰ de bicarbonate de soude donnée au lot infecté pendant 3 - 4 jours consécutifs.