ePublishing
ΕΘΝΙΚΟ ΚΕΝΤΡΟ ΤΕΚΜΗΡΙΩΣΗΣ
NATIONAL DOCUMENTATION CENTRE

Περιοδικό της Ελληνικής Κτηνιατρικής Εταιρείας

Τόμ. 10, Αρ. 3 (1959)

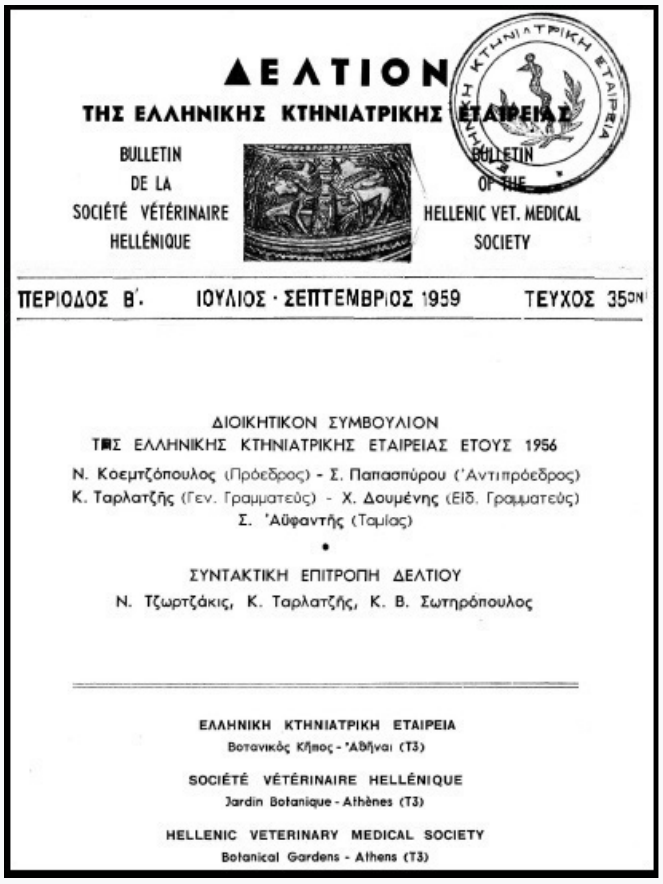

ΔΕΛΤΙΟΝ
ΤΗΣ ΕΛΛΗΝΙΚΗΣ ΚΤΗΝΙΑΤΡΙΚΗΣ ΕΤΑΙΡΕΙΑΣ

BULLETIN DE LA SOCIÉTÉ VÉTÉRINAIRE HELLÉNIQUE

BULLETIN OF THE HELLENIC VET. MEDICAL SOCIETY

ΠΕΡΙΟΔΟΣ Β'. ΙΟΥΛΙΟΣ · ΣΕΠΤΕΜΒΡΙΟΣ 1959 ΤΕΥΧΟΣ 35ον

ΔΙΟΙΚΗΤΙΚΟΝ ΣΥΜΒΟΥΛΙΟΝ
ΤΗΣ ΕΛΛΗΝΙΚΗΣ ΚΤΗΝΙΑΤΡΙΚΗΣ ΕΤΑΙΡΕΙΑΣ ΕΤΟΥΣ 1956
Ν. Κοεμτζόπουλος (Πρόεδρος) - Σ. Παπασπύρου ('Αντιπρόεδρος)
Κ. Ταρλατζής (Γεν. Γραμματεύς) - Χ. Δουμένης (Ειδ. Γραμματεύς)
Σ. 'Αϋφαντής (Ταμίας)

ΣΥΝΤΑΚΤΙΚΗ ΕΠΙΤΡΟΠΗ ΔΕΛΤΙΟΥ
Ν. Τζωρτζάκις, Κ. Ταρλατζής, Κ. Β. Σωτηρόπουλος

ΕΛΛΗΝΙΚΗ ΚΤΗΝΙΑΤΡΙΚΗ ΕΤΑΙΡΕΙΑ
Βοτανικός Κήπος - 'Αθήναι (Τ3)

SOCIÉTÉ VÉTÉRINAIRE HELLÉNIQUE
Jardin Botanique - Athènes (T3)

HELLENIC VETERINARY MEDICAL SOCIETY
Botanical Gardens - Athens (T3)

Η ΚΑΙΣΑΡΙΚΗ ΤΟΜΗ ΕΙΣ ΤΑ ΜΗΡΥΚΑΣΤΙΚΑ

ΓΕΩΡΓΙΟΣ ΣΤΡΟΥΛΙΟΣ

doi: 10.12681/jhvms.17787

Copyright © 2018, ΓΕΩΡΓΙΟΣ ΣΤΡΟΥΛΙΟΣ

Άδεια χρήσης Creative Commons Αναφορά-Μη Εμπορική Χρήση 4.0.

Βιβλιογραφική αναφορά:

ΣΤΡΟΥΛΙΟΣ Γ. (1959). Η ΚΑΙΣΑΡΙΚΗ ΤΟΜΗ ΕΙΣ ΤΑ ΜΗΡΥΚΑΣΤΙΚΑ. *Περιοδικό της Ελληνικής Κτηνιατρικής Εταιρείας*, *10*(3), 118–127. https://doi.org/10.12681/jhvms.17787

Η ΚΑΙΣΑΡΙΚΗ ΤΟΜΗ ΕΙΣ ΤΑ ΜΗΡΥΚΑΣΤΙΚΑ

Ὑπὸ

ΓΕΩΡΓΙΟΥ ΣΤΡΟΥΛΙΟΥ

Κτηνιάτρου

Κατὰ τὴν τριετῆ ἐξάσκησιν τῆς Κτηνιατρικῆς ἐν τῇ περιοχῇ Λαρίσης, μᾶς ἐδόθη ἡ εὐκαιρία νὰ ἀντιμετωπίσωμεν πολλάκις σοβαρὰς δυστοκίας ἀγελάδων καὶ νὰ καταφύγωμεν ἐπανειλημμένως διὰ τὴν θεραπείαν αὐτῶν εἰς τὴν Καισαρικὴν τομὴν ἐν συνεργασίᾳ μετὰ τῶν συναδέλφων Π. Λεμερτζῆ καὶ Στυλ. Καράτζιου.

Τὸ θέμα τῆς ἐφαρμογῆς τῆς Καισαρικῆς τομῆς, ὡς μέσου θεραπείας τῶν δυστοκιῶν, τυγχάνει βεβαίως γνωστὸν ἐν τῇ τεχνικῇ του εἰς τοὺς συναδέλφους καὶ διὰ τοῦτο δὲν ἐπιθυμοῦμεν νὰ ἐπαναλάβωμεν γνωστὰ ἐκ τῆς Χειρουργικῆς ζητήματα, καθ' ὅτι καὶ οἱ συνάδελφοι κ. κ. Ταρλατζῆς καὶ Πανέτσας ἠσχολήθησαν ἐπ' αὐτοῦ ἐν ἐκτάσει πρὸ ἑξαετίας ἀπὸ τῶν στηλῶν τοῦ Δελτίου.

Θὰ ἀναφέρωμεν συντόμως ἐν ἀρχῇ τὰς ἐπιχειρηθείσας ὑφ' ἡμῶν τέσσαρας περιπτώσεις ἐπὶ ἀγελάδων καὶ μίαν ἐπὶ αἰγός, καὶ ἐν συνεχείᾳ θέλομεν ἐκθέσει τὰς παρατηρήσεις μας καὶ τὰ πορίσματα, εἰς τὰ ὁποῖα κατελήξαμεν, ὅσον ἀφορᾷ τὴν ἐφαρμοζομένην τεχνικὴν ἐν τῇ πράξει καὶ τὰς δυσχερείας, αἵτινες συναντῶνται ἐν αὐτῇ.

Περίπτωσις πρώτη. Ἐπρόκειτο περὶ πρωτοτόκου ἀγελάδος, ἐγχωρίας φυλῆς, μικροῦ σχετικῶς ἀναστήματος, ἡλικίας 2 ½ ἐτῶν, τοῦ κτηνοτρόφου Ι. Κ. ἐκ τοῦ χωρίου Ζωοδόχος Πηγὴ Φαρσάλων κατὰ μῆνα Ἀπρίλιον 1957.

Ἐκλήθημεν 10 ὥρας μετὰ τὴν ῥῆξιν τῶν ἐμβρυϊκῶν σάκκων καὶ τὴν ἔκχυσιν τῶν ὑγρῶν. Εὕρομεν τὸ ζῶον καταπεπονημένον, μὲ ἀσθενεῖς ἀραιὰς ὠδίνας καὶ ἐξησθενημένην καρδιακὴν λειτουργίαν: καρδιακοὶ παλμοὶ 110, σφυγμὸς ἀσθενέστατος καὶ μόλις αἰσθητός. Γεννητικὴ ὁδὸς ὀλίγον ξηρά, ἀλλὰ εἰς καλὴν κατάστασιν, παρὰ τὴν προηγουμένην ἐπέμβασιν ἐμπειρικῶν τοῦ χωρίου. Διαστολὴ τραχήλου καλή, πλὴν ὅμως ἡ λεκάνη ὑπερβολικὰ στενὴ καὶ τὸ ἔμβρυον δυσαναλόγως μεγαλόσωμεν, ἐν ζωῇ εἰσέτι, ἐφέρετο μὲ κανονικὴν προβολήν, σχῆμα καὶ θέσιν, ἀλλὰ εἰσήρχετο εἰς τὴν λεκάνην, ἕνεκα τῆς στενότητός της, μόνον διὰ τῶν δύο ἐμπροσθίων ποδῶν ἐξικνουμένων μέχρι τοῦ ἀντιβραχίου των.

Λόγῳ τοῦ μεγαλυτέρου κινδύνου, τὸν ὁποῖον θὰ συνεπήγετο διὰ τὴν τίκτουσαν ἡ ἐμβρυοτομή, ἕνεκα τῆς ὑπερβολικῆς στενότητος τῆς λεκάνης καὶ τοῦ μεγάλου μεγέθους τοῦ ἐμβρύου, ἀπεφασίσαμεν ἐγκαίρως τὴν ἐκτέλεσιν Καισαρικῆς τομῆς, ὡς τῆς πλέον ἐνδεδειγμένης λύσεως καὶ διὰ τῆς ὁποίας διεσώζετο καὶ ὁ μόσχος.

Διὰ τὴν νάρκωσιν, ὡς ἐκ τῆς προηγουμένης κακῆς γενικῆς καταστάσεως τοῦ κυκλοφοριακοῦ συστήματος, ἐχρησιμοποιήσαμεν μόνον τὴν Νοβοκαΐνην διὰ ραχιαναισθησίαν (20 κ. ἑκ. διαλύματος 1 %) καὶ τοπικὴν τοιαύτην.

Ἐπετύχαμεν ἱκανοποιητικὴν ἀναισθησίαν καὶ τὸ ζῶον καθ' ὅλην τὴν διάρκειαν τῆς ἐγχειρήσεως, ἥτις διήρκεσε περὶ τὴν μίαν καὶ ἡμίσειαν ὥραν, δὲν ἔδειξε σημεῖα ἀντιδράσεως, λόγῳ κακῆς ναρκώσεως.

Προέβημεν ἐπανειλημμένως εἰς τόνωσιν τοῦ κυκλοφοριακοῦ συστήματος κατὰ τὴν διάρκειαν τῆς ἐγχειρήσεως λόγῳ τῆς ἐξ ἀρχῆς κακῆς καταστάσεως τῆς καρδίας.

Διὰ τὴν λαπαρατομὴν ἐπροτιμήσαμεν τὸ δεξιὸν κενεῶνα, ἀρχίσαντες τὴν τομὴν ἐκ τῆς μυώδους χορδῆς καὶ ἐκ σημείου αὐτῆς ἀπέχοντος περὶ τὰ 10 ἑκ. ἀπὸ τῆς ἔξω λαγονίου γωνίας καὶ ὀλίγον τι ἔμπροσθεν αὐτῆς, μὲ κατεύθυνσιν πρὸς τὰ κάτω καὶ ἐμπρὸς μέχρι τῆς προεπιγονατιδικῆς πτυχῆς, εἰς συνολικὸν μῆκος τομῆς περὶ τὰ 30 ἕως 35 ἑκ.

Κατὰ τὴν διάνοιξιν τῆς περιτοναϊκῆς κοιλότητος συνηντήσαμεν ποσότητά τινα (περὶ τὸ ἓν λίτρον) ὀρρώδους ἐλαφρῶς αἱματηροῦ διιδρωματικοῦ ὑγροῦ, ἕνεκα κακῆς κυκλοφορίας τοῦ αἵματος εἰς τὰ κοιλιακὰ ὄργανα καὶ παρατεταμένης κατακλίσεως.

Δυσχέρειάν τινα συνηντήσαμεν κατὰ τὴν ἕλξιν τοῦ κυοφοροῦντος κέρατος ἐκτὸς τῆς κοιλιακῆς κοιλότητος, ὡς ἐκ τῆς προβολῆς κατὰ τὴν χώραν τομῆς ἑλίκων τοῦ λεπτοῦ ἐντέρου. Ἠναγκάσθημεν δὲ ὡς ἐκ τούτου νὰ χρησιμοποιήσωμεν ἀπεστειρωμένην ὀθόνην, ἐβρεγμένην διὰ χλιαροῦ διαλύματος φυσιολογικοῦ ὀρροῦ, πρὸς περιτύλιξιν καὶ συγκράτησιν ἐντερικῶν τινῶν ἑλίκων εἰς τὴν μίαν πλευρὰν τοῦ ἐγχειρητικοῦ πεδίου, μέχρις ἀνελκύσεως τῆς μήτρας ἐκ τοῦ βάθους καὶ δημιουργίας κενοῦ κάτωθεν αὐτῆς.

Ἐλάβομεν ὅλα τὰ ἐνδεικνυόμενα κατὰ τὰς χειρουργικὰς ἐπεμβάσεις μέτρα πρὸς ἀποφυγὴν μολύνσεων καὶ ἠδυνήθημεν οὕτω νὰ τηρήσωμεν κατὰ τὸ δυνατὸν εἰς τὸ περιβάλλον τοῦ σταύλου, ὅπου ἐπενέβημεν, τοὺς στοιχειώδεις ὅρους τῆς ἀσηψίας καὶ ἀντισηψίας, μὲ τὴν βοήθειαν τῶν ὁποίων καὶ τὴν χρησιμοποίησιν τῶν ἀντιβιοτικῶν, τόσον κατὰ τὴν ἐπέμβασιν ὅσον καὶ μετεγχειρητικῶς, δύναται νὰ ἀναμένῃ τις εὐνοϊκὴν ἔκβασιν μιᾶς ἐγκαίρως ἐκτελεσθείσης Καισαρικῆς τομῆς. Ἐντὸς τῆς μήτρας καὶ τῆς περιτοναϊκῆς κοιλότητος ἀπεθέσαμεν ἀνὰ ἓν ὑπόθετον χρυσομυκίνης.

Ἐγένετο ραφὴ τῆς μήτρας κατὰ τὴν μέθοδον Lembert διὰ ζωϊκῆς κλωστῆς (Catgut) καὶ διὰ μετάξης χωριστὴ ραφὴ τῶν μυϊκῶν στιβάδων ὡς

καὶ τοῦ δέρματος. Ἐπὶ τῶν μυϊκῶν στιβάδων ἐθέσαμεν κόνιν πενικιλλίνης, στρεπτομυκίνης καὶ σουλφοναμιδῶν.

Τὸ ζῶον ἐνεφάνισε πυρετικὴν ἀντίδρασιν κατὰ τὰς πρώτας ἡμέρας τῆς ἐγχειρήσεως καὶ πρὸς ἀποφυγὴν ἐπιπλοκῶν ἐκ μολύνσεων ἐγένετο προληπτικὴ διὰ πενικιλλίνης καὶ στρεπτομυκίνης θεραπεία, ὡς καὶ σχετικὴ καρδιοτόνωσις. Ἡ ὄρεξίς του ἐπανῆλθε πλήρως μετὰ τετραήμερον καὶ τὸ τραῦμα ἐπουλώθη κατὰ πρῶτον σκοπόν, πλὴν τοῦ δέρματος τῆς κάτω γωνίας, ὅπερ ἀφέθη ἄνευ ραφῆς πρὸς παροχέτευσιν τῶν ὑγρῶν καὶ ὅπου παρέμεινε πυορροοῦν συρίγγιον ἐπὶ 15]θήμερον. Ὁ πλακοῦς, τοῦ ὁποίου τμῆμα μόνον ἀφηρέθη ἐκ τοῦ τραύματος κατὰ τὴν ἐξαγωγὴν τοῦ μόσχου, πρὸς διευκόλυνσιν τῆς συρραφῆς τῆς μήτρας, ἀφηρέθη μετὰ τριήμερον διὰ τῶν χειρῶν.

Ὁ μόσχος ἐξήχθη ὑγιὴς καὶ ἐπέζησεν.

Περίπτωσις δευτέρα. Ἀγελὰς πρωτοτόκος, φυλῆς ὀρφνοφαίου Ἐλβετικῆς, ἡλικίας 27 μηνῶν, τοῦ Κτηνοτρόφου Λ. Σ. κατοίκου Ὁμοροφοχωρίου Λαρίσης.

Γεννητικὴ ὁδὸς καλῶς διευρυσμένη, ἡ δὲ λεκάνη στενὴ ἐν σχέσει μὲ τὸ μέγεθος τοῦ ἐμβρύου. Ἀπεφασίσθη ἐγκαίρως ἡ ἐκτέλεσις καισαρικῆς τομῆς πρὸς διάσωσιν καὶ τοῦ ζῶντος εἰσέτι μόσχου. Ἠκολουθήθη ἡ ἰδία τεχνικὴ καὶ λοιπαὶ λεπτομέρειαι ὡς καὶ εἰς τὴν πρώτην περίπτωσιν.

Ὁ μόσχος διεσώθη, τὸ δὲ ὕστερον ἀφηρέθη διὰ τῶν χειρῶν μετὰ τριήμερον. Ἡ ὑγεία τῆς χειρουργηθείσης καὶ ἡ γαλακτοπαραγωγὴ ἀπεκατεστάθησαν πλήρως μετὰ 15θήμερον. Παρέμεινεν ὅμως πυορροοῦν συρίγγιον εἰς τὴν κάτω γωνίαν τῆς τομῆς, διὰ τὴν πλήρη ἴασιν τοῦ ὁποίου, ἐχρειάσθη χειρουργικὴ ἐπέμβασις καὶ πλήρης ἀπόξεσις τῶν ἰνωδῶν ὑπερπλασιῶν αἵτινες εἶχον ἀφθόνως σχηματισθῆ ὡς καὶ ἀφαίρεσις τῶν μολυνθέντων ἐκ μετάξης ραμάτων.

Περίπτωσις τρίτη. Ἀγελὰς ἡλικίας 12 ἐτῶν, φυλῆς μιγάδος ὀρφνοφαίου, τοῦ Κτηνοτρόφου Ε. Μ. κατοίκου Λαρίσης.

Ἐπρόκειτο περὶ πλήρους ὑστεροκήλης καὶ ὑποδορείου κυήσεως ἐκ τοῦ τετάρτου μηνός τῆς ἐγκυμοσύνης.

Ἡ ἀγελὰς κατὰ τὸ ἀναμνηστικὸν ἐνεφάνισεν κήλην, συνεπείᾳ κτυπήματος διὰ τῶν κεράτων ἑτέρου ζώου εἰς τὴν φευγαλέαν μοῖραν τοῦ δεξιοῦ κενεῶνος καὶ πλησίον τῆς προεπιγονατιδικῆς χώρας, κατὰ τὸν τρίτον μῆνα τῆς ἐγκυμοσύνης.

Προϊούσης τῆς κυοφορίας, διὰ τοῦ εὐρυνθέντος προοδευτικῶς στομίου τῆς κήλης ἐξῆλθεν τὸ κυοφοροῦν κέρας καὶ ἐν συνεχείᾳ ὁλόκληρος ἡ μήτρα. Σὺν τῇ αὐξήσει δὲ τοῦ βάρους τοῦ περιεχομένου της ἔλαβεν θέσιν ὑποδόρειον εἰς τὸ κατώτερον ἐπικλινὲς μέρος τῆς κοιλίας, κρεμαμένη ἐκ τοῦ κηλικοῦ στομίου. Τὸ δέρμα τῆς κοιλίας ἀπεκολλήθη ἐκ τῶν τοιχωμάτων της κατὰ τὴν μεγαλυτέραν ἔκτασιν αὐτῆς λόγῳ τοῦ ἐπιφορτισθέντος βάρους καὶ τὸ

ζῶον κατὰ τὸν τελευταῖον μῆνα τῆς ἐγκυμοσύνης, ὁπότε ἐκλήθημεν πρὸς ἐξέτασίν του, μετὰ δυσκολίας ἵστατο ὄρθιον, ἕνεκα τοῦ τεραστίου ἀνωμάλου ὄγκου τὸν ὁποῖον ἐλάμβανεν ἡ κοιλία, τὸ χαμηλότερον σημεῖον τῆς ὁποίας ἀπεῖχε περὶ τὰ 10 ἑκ. ἐκ τοῦ ἐδάφους.

Ἡ θρεπτικὴ κατάστασις τοῦ ζώου ἦτο καλὴ καὶ δὲν ἐνεφάνιζε σοβαρὰς λειτουργικὰς διαταραχὰς εἰς τὸ πεπτικὸν σύστημα καὶ εἰς τὴν ἀνάπτυξιν τοῦ ἐμβρύου λόγῳ τῆς ἀνωμάλου ταύτης κυήσεως.

Συνεστήθη εἰς τὸν κτηνοτρόφον δίαιτα τοῦ ζώου διὰ συμπεπυκνωμένων τροφῶν καὶ ἀναμονὴ πρὸς χειρουργικὴν ἐπέμβασιν κατὰ τὴν ἔναρξιν ὠδίνων τοκετοῦ πρὸς διάσωσιν καὶ τοῦ μόσχου ὅστις ἔζη. Οὕτω καὶ ἐπράξαμεν κατὰ τὴν ἐμφάνισιν τῶν ὠδίνων αἵτινες ἦσαν ἀσθενέσταται.

Ἡ ραχιαναισθησία, ὡς ἐκ τῆς ἰδιαζούσης ταύτης ἀνωμάλου καταστάσεως κυοφορίας, ὑπῆρξεν ἀρκετὴ διὰ τὴν ἐπέμβασιν. Διενηργήθη τομὴ τοῦ δέρματος ἀντίστοιχος πρὸς τὸ σημεῖον τῆς κήλης μήκους 35—40 ἑκ. ἵνα δι' αὐτῆς εἶναι δυνατὴ καὶ ἡ συρραφὴ τοῦ κηλικοῦ στομίου.

Ὁ ὀρογόνος τῆς μήτρας ἤρχετο εἰς ἄμεσον ἐπαφὴν μετὰ τοῦ ὑποδορίου συνδετικοῦ ἱστοῦ καὶ ἦτο ὀλίγον τι συμπεφορημένος, ἄνευ ὅμως συμφύσεων ἢ φλεγμονωδῶν ἐξεργασιῶν.

Ἡ μήτρα ἔφερε ρῆγμα μήκους 15 ἑκ. εἰς τὸ ὕψος τοῦ κηλικοῦ στομίου. Ἐκ τοῦ ρήγματος δὲ τούτου, τὸ ὁποῖον ἐφαίνετο οὐχὶ προσφάτως δημιουργηθέν, ἐξήρχετο ἐγκόλπωμα τοῦ ἀμνιακοῦ σάκκου τοῦ ἐμβρύου πλήρους ὑγροῦ.

Οἱ ἐμβρυϊκοὶ σάκκοι εὑρέθησαν ἀδιάρηκτοι κατὰ τὴν ἐπέμβασιν καὶ ἡ ποσότης τῶν ὑγρῶν ἦτο ηὐξημένη. Ὁ ἐξαχθεὶς ὅμως μόσχος ἦτο ὑγιὴς καὶ κανονικῶς ἀνεπτυγμένος.

Ἡ συρραφὴ τοῦ κηλικοῦ στομίου, διαμέτρου 15—20 ἑκ., ἐπεχειρήθη κατ' ἀρχὰς διὰ κλωστῆς ἐκ μετάξης. Πλὴν ὅμως κατὰ τὴν συνένωσιν καὶ συγκράτησιν δι' αὐτῆς τῶν χειλέων ἐπήρχετο ἡ ρῆξις των. Ἠναγκάσθημεν δὲ ὡς ἐκ τούτου τελικῶς νὰ χρησιμοποιήσωμεν λινὰ ράμματα ἱκανοῦ πάχους.

Ἐντὸς τῆς χαινούσης ἐκ τῆς ἀποκολλήσεως τοῦ δέρματος ὑποδορίου κοιλότητος ἐγένετο ἔγχυσις διαλύματος ἀντιβιοτικῶν καὶ κόνεως σουλφοναμιδῶν, ἐξωτερικῶς δὲ ἐφαρμογὴ εὐρείας πιεστικῆς ζώνης ἐφ' ὅλου τοῦ μήκους τοῦ ἀπεκολλημένου δέρματος ὡς καὶ δημιουργία ἀντιστομίου εἰς τὸ χαμηλότερον σημεῖον αὐτοῦ διὰ τὴν ἐκκροὴν τῶν συλλεγομένων ὑγρῶν καὶ ἐκτέλεσιν ἀργότερον ἀντισηπτικῶν πλύσεων εἰς τὴν κοιλότητα, ἥτις ἤθελεν ὑπολειφθῆ ἐκ τῆς μὴ συγκολλήσεως τοῦ δέρματος κατὰ πρῶτον σκοπόν.

Ἡ ἀγωγὴ αὕτη ἤρκεσε διὰ τὴν ἀποφυγὴν εὐρυτέρων ἐπιπλοκῶν ἐκ μολύνσεων. Ἐκ τοῦ ὑστέρου ἀφηρέθη μικρὸν μόνον τμῆμα πρὸς διευκόλυνσιν ραφῆς τῆς μήτρας. Ἐντὸς τῆς μήτρας καὶ τῆς περιτοναϊκῆς κοιλότητος ἐτέ-

θησαν ἀνὰ ἓν ὑπόθετον χρυσομυκίνης καὶ λοιπὴ ἐπὶ τῶν τοιχωμάτων προληπτικὴ ἀγωγὴ ὡς εἰς τὴν πρώτην περίπτωσιν.

Ἀπὸ τῆς ἑπομένης τῆς ἐγχειρήσεως παρετηρήθη ἔντονος πυρετικὴ ἀντίδρασις καὶ ἀνορεξία τοῦ ζώου ἐπίμονος, ἐνδεικτικὰ σημεῖα μολύνσεως. Ἡ διὰ πενικιλλίνης δὲ καὶ στρεπτομυκίνης θεραπεία ἐγένετο ἐπὶ 10ήμερον καὶ κατὰ τὸ στάδιον τῆς πλήρους ἀνορεξίας ἐχορηγήθησαν ὀρεκτικὰ καὶ ὑδαρεῖς τροφαὶ διὰ τῆς φιάλης. Ἡ ἀπομάκρυνσις τοῦ ὑστέρου ἐγένετο διὰ τῶν χειρῶν μετὰ τριήμερον. Ἡ ὑγεία τῆς ἀγελάδος καὶ ἡ γαλακτοπαραγωγὴ ἀπεκατεστάθησαν πλήρως μετὰ 20ήμερον, συνεπείᾳ καθυστερήσεως ἐπουλώσεως μέρους ἐκ τῆς ἀρχικῶς ὑπολειφθείσης δερματικῆς κοιλότητος, ἥαις μολυνθεῖσα ἀπήτησεν ἀντισηπτικὰς πλύσεις.

Περίπτωσις τετάρτη. Πρωτοτόκος φυλῆς ὀρφνοφαίου, ἡλικίας 29 μηνῶν, τοῦ κτηνοτρόφου Β. Μ. ἐκ τοῦ χωρίου Πλατυκάμπου Λαρίσης.

Μόσχος ὑπερβολικοῦ μεγέθους ἐν ζωῇ, λεκάνη δὲ ἐν ἀντιθέσει λίαν στενή. Πρὸ τῆς ἐπιλογῆς μεθόδου ἐπεμβάσεως, ἐζητήθη ἡ συγκατάθεσις τοῦ ἰδιοκτήτου πρὸς ἐκτέλεσιν Καισαρικῆς τομῆς, ἵνα δι' αὐτῆς διασωθῇ καὶ ὁ μόσχος.

Ἐπενέβημεν πάραυτα ἐφαρμόζοντες πάντοτε τὴν αὐτὴν τακτικὴν ὡς πρὸς τὴν νάρκωσιν, χώραν τομῆς καὶ λοιπὰς λεπτομερείας ἐκτελέσεως.

Τὸ ἀποτέλεσμα ἦτο πλέον ἢ εὐνοϊκὸν καὶ ἡ ἀγελὰς δὲν ἐνεφάνισεν ἀξιόλογον πυρετικὴν ἀντίδρασιν καὶ ἀνορεξίαν, παρὰ τὰς δυσμενεῖς συνθήκας περιβάλλοντος, ὑπὸ τὰς ὁποίας ἐξετελέσθη ἡ ἐγχείρησις.

Αὕτη ἐγένετο ἐν ἀπογευματινῇ ὥρᾳ νεφελώδους ἡμέρας εἰς σταῦλον στερούμενον ἠλεκτρικοῦ φωτὸς καὶ ἐπαρκοῦς φυσικοῦ φωτισμοῦ.

Συνεπείᾳ δὲ καὶ σχετικῆς τινος νευρικότητος, ἥτις ἐπικρατεῖ συνήθως εἰς τὸν ἐπεμβαίνοντα καὶ δὴ ὑπὸ τοιαύτας συνθήκας, εἰς μίαν στιγμὴν τῆς ἐπεμβάσεως, καθ' ἣν ἐτάμαμεν τὸν ἐγκάρσιον κοιλιακὸν μῦν καὶ διηνοίξαμεν μικρὰν ὀπὴν εἰς τὸ περιτόναιον πρὸς περαιτέρω διάνοιξίν του, ἐθίξαμεν διὰ τῆς αἰχμῆς τοῦ μαχαιριδίου τὸ τοίχωμα τμήματος ἕλικος λεπτοῦ ἐντέρου ἥτις ἐφέρετο ἐπικολλημένη τοῦ τοιχώματος τοῦ δεξιοῦ λοβοῦ τῆς μεγάλης κοιλίας. Ἐκ τῆς τομῆς τοῦ ἐντέρου ἐξῆλθε μικρὰ ποσότης ἐντερικοῦ περιεχομένου, ἥτις καὶ ἐμόλυνε τὴν πέριξ χώραν. Κλείσαντες διὰ λαβίδος PEAN τὸ στόμιον τομῆς, συνεράψαμεν τοῦτο διὰ ζωϊκῆς κλωστῆς μετὰ ἐπιμελημένην ἀπόμαξιν τῆς μολυνθείσης χώρας καὶ ἐπίπασιν διὰ κόνεως πενικιλλίνης καὶ στρεπτομυκίνης.

Ἡ εὐμενεστάτη παρὰ τὸ ἀτύχημα τοῦτο ἔκβασις τῆς ὑγείας τῆς χειρουργηθείσης ἀγελάδος δέον ἀσφαλῶς νὰ θεωρηθῇ ὡς ἔργον τῆς εὐεργετικῆς δράσεως τῶν ἀντιβιοτικῶν καὶ τῆς ἰσχυρᾶς κράσεως τοῦ ζώου.

Ἔχοντες ἀποκομίσει ἐκ τῆς δευτέρας περιπτώσεως πικρὰν πεῖραν, ὅσον ἀφορᾷ τὴν μετεγχειρητικὴν ἐξέλιξιν τοῦ τραύματος, λόγῳ τῆς ἐμφανίσεως

δυσιάτων συριγγίων, συνεπείᾳ μολύνσεως τῶν χρησιμοποιηθέντων διὰ τὴν ραφὴν τῶν μυϊκῶν στιβάδων ραμμάτων μετάξης, ἐχρησιμοποιήσαμεν πρὸς τοῦτο κατὰ τὴν περίπτωσιν ταύτην κλωστὰς Catgut διπλὰς No 4—5 διὰ τὴν ραφὴν ἑκάστης μυϊκῆς στιβάδος. Ἐφηρμόσαμεν δὲ ἐπικουρικῶς ἐπὶ τῆς χώρας τοῦ τραύματος ἰσχυρὰν ζώνην ἐξ ὑφάσματος Κάμποτ καὶ δίαιταν τοῦ ζώου, δι' ἀποφυγῆς χορηγήσεως χονδροειδῶν τροφῶν καὶ ἀφθόνου ὕδατος ἐφ' ἅπαξ πρὸς διατήρησιν χαμηλῆς κοιλιακῆς τάσεως καὶ ἀποφυγὴν ρήξεως τῆς συγκολλήσεως τῶν μυῶν καὶ δημιουργίαν κήλης κατὰ τὴν ἀπορρόφησιν τῶν ζωϊκῶν ραμμάτων.

Ἀτυχῶς ὅμως λόγῳ τῆς καλῆς ἐξ ἀρχῆς ὀρέξεως καὶ τῆς ἀρίστης γενικῶς ἀπὸ ἀπόψεως ὑγείας μετεγχειρητικῆς καταστάσεως τοῦ ζώου, ὁ ἰδιοκτήτης αὐτοῦ δὲν ἐτήρησε τὴν συσταθεῖσαν ἐπὶ 15θήμερον δίαιταν καὶ τὴν 8ην ἡμέραν ἀπὸ τῆς ἐγχειρήσεως, ἐνεφανίσθη ἀποτόμως προβολὴ καὶ διόγκωσις τοῦ κάτω ἡμίσεος τῆς χώρας τοῦ τραύματος, ἐνδεικτικὸν ἀποκολλήσεως τῶν μυϊκῶν στιβάδων καὶ ἐνάρξεως δημιουργίας κήλης.

Τὸ ἀπρόοπτον τοῦτο ἀντιμετωπίσαμεν ἐπιτυχῶς διὰ συντηρητικῆς θεραπείας. Ἐφηρμόσαμεν συνεχῆ πίεσιν ἐπὶ τοῦ δημιουργηθέντος ἐξογκώματος διὰ τοποθετήσεως προσκεφαλαίου ἐξ ὑφάσματος κάτωθεν τῆς ἐφαρμοσθείσης ζώνης καὶ ἀναβολὴ ἀφαιρέσεως τῶν ἐκ μετάξης ραφῶν τοῦ δέρματος ὡς καὶ αὐστηρὰ δίαιτα. Ἡ κήλη τελικῶς ἀπεφεύχθη διὰ δημιουργίας μεταπλαστικῆς ἰνώδους συνδετικῆς οὐλῆς, ἥτις συνήνωσε τὰ χείλη τοῦ τραύματος. Μικρά τις μόλυνσις μὲ ἐλαφρὰν πυόρροιαν ἐμφανισθεῖσα εἰς τὴν κάτω γωνίαν τοῦ τραύματος λόγῳ τῆς τηρηθείσης θεραπευτικῆς ἀγωγῆς συμπιέσεως, ἐθεραπεύθη εὐκόλως. Τὸ ὕστερον ἀπεμακρύνθη ἀφ' ἑαυτοῦ μετὰ 24 ὥρας.

Περίπτωσις ἐπὶ αἰγός. Μᾶς ἐδόθη προσφάτως ἡ εὐκαιρία νὰ ἐκτελέσωμεν καὶ ἐπὶ δυστοκούσης αἰγὸς μίαν Καισαρικὴν τομήν. Ἐπρόκειτο περὶ βελτιωμένης ἀποδόσεως οἰκοσίτου αἰγὸς τοῦ κτηνοτρόφου Δ. Μ. ἐξ Ἀμπελακίων Λαρίσης.

Ἐκλήθημεν 36 ὥρας μετὰ τὴν ἔκχυσιν τῶν ἐμβρυϊκῶν ὑγρῶν καὶ διεπιστώσαμεν δυστοκίαν λόγῳ στροφῆς μήτρας.

Ἐπενέβημεν χειρουργικῶς διὰ τομῆς 15 ἑκ. ἐπὶ τοῦ δεξιοῦ κενεῶνος, κατόπιν τοπικῆς μόνον διὰ νοβοκαϊνης ἀναισθησίας. Ἐκ τοῦ δεξιοῦ κέρατος τῆς μήτρας ἐξήχθη νεκρὸν ἓν νεογνὸν μὲ οὐχὶ ἐμφανῆ σημεῖα ἀποσυνθέσεως. Ἡ ἐξαγωγὴ συγχρόνως καὶ τοῦ ὑστέρου δὲν ἦτο εὐχερὴς καθ' ὅτι τοῦτο, παραδόξως, δὲν ἐκάλυπτεν τὸ νεογνὸν εἰς τὴν θέσιν τοῦ κυοφοροῦντος κέρατος, ὅπου τοῦτο εὑρίσκετο (προφανῶς λόγῳ ἀποτόμων κινήσεων τοῦ ἐμβρύου πρὸ τοῦ θανάτου του καὶ τῆς ἐπελθούσης στροφῆς ὡς καὶ τῶν παρατεταμένων ὠδίνων), ἀλλ' ἐφέρετο πρὸς τὰ ἐμπρὸς περιπεπλεγμένον εἰς τὸ σημεῖον στροφῆς τῆς μήτρας καὶ πρὸς τὴν γεννητικὴν ὁδόν. Ἐκρίθη ὡς ἐκ τούτου

σκόπιμον ὅπως μὴ γίνῃ προσπάθεια ἕλξεως καὶ ἀφαιρέσεως αὐτοῦ, ἀποφεύγοντες οὕτω ἀφ' ἑνὸς κίνδυνον καταπληξίας λόγῳ ἀποτόμου ὁλικῆς κενώσεως τῆς μήτρας καὶ ἐπιπόνων διὰ τὴν τίκτουσαν χειρισμῶν, ἀφ' ἑτέρου μόλυνσιν τῆς περιτοναϊκῆς κοιλότητος διὰ τῶν σηπτικῶν αὐτοῦ ὑγρῶν.

Ἐντός τῆς μήτρας ἐτέθη ὑπόθετον τεραμυκίνης καὶ ἀκολούθως ἁπλῆ αὐτῆς ραφὴ Lembert. Προληπτικὴ δὲ ἀντισηψία τῆς περιτοναϊκῆς κοιλότητος καὶ τῶν μυϊκῶν στιβάδων διὰ πενικιλλίνης, στρεπτομυκίνης καὶ σουλφοναμιδῶν. Κατὰ τὴν ἐπέμβασιν καὶ μετεγχειρητικῶς ἐγένετο καρδιοτόνωσις δι' ἀδρεναλίνης καὶ καφεΐνης ὡς καὶ ἔγχυσις 20 μονάδων πιτουϊτρίνης ἡμερησίως διὰ τὴν ἀπομάκρυνσιν τοῦ ὑστέρου. Λοιπὴ δὲ συνήθης μετεγχειρητικὴ θεραπεία δι' ἀντιβιοτικῶν. Ἡ χειρουργηθεῖσα ἐνεφάνισεν κατὰ τὰς πρώτας τέσσαρας ἡμέρας μικρὰν πυρετικὴν κίνησιν καὶ ἀνορεξίαν. Τὸ τραῦμα ἐπουλώθη κατὰ πρῶτον σκοπὸν καὶ ἡ ὄρεξις ἀπεκατεστάθη προοδευτικῶς μὲ τὴν ἔναρξιν ἀποπτώσεως τοῦ ὑστέρου κατὰ τεμάχια.

ΣΥΜΠΕΡΑΣΜΑΤΑ

Ἐν τῶν ἀνωτέρω περιπτώσεων διεπιστώσαμεν τὰ ἑξῆς: 1) Ὅσον ἀφορᾷ τὴν νάρκωσιν τῆς ἀγελάδος ἡ ἄνω ραχιαναισθησία διὰ νοβοκαΐνης συμπληρουμένη πάντοτε καὶ διὰ τοπικῆς, ἔδωσεν εἰς ὅλας τὰς περιπτώσεις πλήρη ἀναισθησίαν τῆς χώρας τομῆς μέχρι τοῦ τέλους τῆς ἐπεμβάσεως, πλὴν μικρᾶς εὐαισθησίας τοῦ δέρματος ἄνευ σημασίας.

Εἶναι μέθοδος ἀναισθησίας ἁπλή, ἀνέξοδος καὶ ἀκίνδυνος. Δὲν χρήζει ἐπισταμένης παρακολουθήσεως τοῦ ζώου κατὰ τὴν ἐγχείρησιν, ἀπαφεύγονται δι' αὐτῆς αἱ δυσμενεῖς ἐπιδράσεις ἐπὶ τοῦ κυκλοφορικοῦ καὶ λοιπῶν συστημάτων, τὰς ὁποίας παρουσιάζει ἐνίοτε ἡ γενικὴ νάρκωσις καὶ μειοῦται ὁ κίνδυνος τῆς τραυματικῆς καταπληξίας.

Διὰ τοῦ τρόπου τούτου ἀναισθησίας δύναται νὰ ἐπεμβαίνῃ τις καὶ εἰς περιπτώσεις οὐχὶ πλήρως ἱκανοποιητικῆς καταστάσεως τοῦ κυκλοφορικοῦ συστήματος, κατόπιν σχετικῆς τονώσεώς του βέβαια, ἀλλὰ ὁπωσδήποτε μὲ ὀλιγωτέρους κινδύνους συγκοπῆς καὶ τραυματικῆς καταπληξίας.

Διὰ τὰ μικρὰ μυρηκαστικὰ καὶ τοὺς χοίρους ἡ τοπικὴ διὰ Νοβοκαΐνης ἀναισθησία εἶναι ἀρκετή.

2) Ἡ διὰ τὴν λαπαρατομὴν προτίμησίς μας τοῦ δεξιοῦ κενεῶνος, ἀντὶ τῆς φευγαλέας μοίρας τοῦ ἀριστεροῦ ἢ τῶν παραλλήλων πρὸς τὴν λευκὴν γραμμὴν ἐξωτερικῶς ἢ ἐσωτερικῶς τῆς μαστικῆς φλεβὸς τομῶν, τὰς ὁποίας προτιμοῦν ἕτεροι, φρονοῦμεν ὅτι παρουσιάζει περισσότερα πλεονεκτήματα ἔναντι τῶν λοιπῶν χωρῶν. Μοναδικὸν αὐτῆς μειονέκτημα εἶναι ὅτι ὁ Χειρουργὸς ἔχει νὰ παλαίσῃ πρὸς στιγμὴν διὰ τὴν ἕλξιν τῆς μήτρας μὲ τὰς ἕλικας τοῦ λεπτοῦ ἐντέρου, ὅπερ ἀντιπαρέρχεται εὐκόλως διὰ προσεκτικῶν

χειρισμῶν καὶ χρησιμοποιήσεως ἀπεστειρωμένης ὀθόνης πρὸς συγκράτησιν τῶν ἐντέρων. Μεγαλύτερος ὅμως κίνδυνος καταπληξίας ἢ ἑτέρων ἐπιπλοκῶν ὡς συμπεραίνομεν ἐκ τῶν περιπτώσεών μας, δὲν φαίνεται νὰ ὑπάρχῃ ἐκ τοῦ χειρισμοῦ τῶν ἐντέρων. Ἀρκεῖ νὰ δράσῃ τίς ταχέως καὶ νὰ ἐφαρμόσῃ ἄκραν ἀσηψίαν πρὸς ἀποφυγὴν ὀξείας περιτονίτιδος.

Ὁ δεξιὸς κενεὼν προσφέρεται καλύτερον διὰ τὴν ἕλξιν καὶ ἐξαγωγὴν ἐκ τοῦ κοιλιακοῦ κύτους τοῦ κυοφοροῦντος κέρατος, ἕνεκα τῆς φυσικῆς πρὸς τὴν δεξιὰν πλευρὰν τοποθετήσεως αὐτοῦ καὶ ἐν ἀντιθέσει πρὸς τὴν ἀριστερὰν πλευρὰν διὰ τῆς ὁποίας αἱ δυσχέρειαι εἶναι μεγαλύτεραι, λόγῳ παρεμβολῆς τοῦ ὄγκου τῆς μεγάλης κοιλίας καὶ τῆς μεγαλυτέρας ἀποστάσεως ὡς ἐκ τούτου τῆς μήτρας ἐκ τοῦ κοιλιακοῦ τοιχώματος, μὲ κίνδυνον ρήξεως τόσον αὐτῆς κατὰ τὴν ἕλξιν ὅσον καὶ τῆς μεγάλης κοιλίας, ὅταν συμβῇ νὰ εἶναι αὕτη ὑπερμέτρως διογκωμένη διὰ τροφῶν ἢ τυμπανική.

Βεβαίως ἐπέμβασις διὰ λαπαρατομῆς κατὰ τὴν φευγαλέαν μοίραν τοῦ ἀριστεροῦ κενεῶνος κατόπιν προηγουμένης διαίτης τσῦ ζώου θὰ ἦτο μία καλὴ λύσις, ἀλλ' αὕτη εἶναι ὡς εὐνόητον ἀνεφάρμοστος ἐν τῇ πράξει, καθ' ὅτι ἡ ἐμφάνισις δυστοκιῶν τυγχάνει ἄγνωστος ἐκ τῶν προτέρων.

Ἡ συρραφὴ ὅμως τῶν κοιλιακῶν τοιχωμάτων εἶναι πλέον ἀσφαλὴς εἰς τὸν κενεῶνα, λόγῳ τοῦ μυώδους αὐτῶν καὶ τῆς μικροτέρας πιέσεως ἣν δέχονται ταῦτα ἐκ τῶν σπλάχνων, ἕνεκα τοῦ κατακορύφου τῆς τομῆς, ἐν ἀντιθέσει πρὸς τὰς παραλλήλους τῆς μαστικῆς φλεβὸς τομάς. Διὰ τοὺς ἀνωτέρω λόγους μειοῦται εἰς τὸ ἐλάχιστον ὁ κίνδυνος δημιουργίας κήλης. Ἐν περιπτώσει δὲ ἐμφανίσεως τοιαύτης, ἀντιμετωπίζεται εὐκολώτερον ἀκόμη καὶ διὰ συντηρητικῆς θεραπείας, ὡς εἰς τὴν ἡμετέραν περίπτωσιν.

3) Ὅσον ἀφορᾷ τὴν μεταχείρησιν τοῦ πλακοῦντος ἔχομεν τὴν γνώμην ὅτι τυγχάνει προτιμωτέρα ἡ μὴ ἀπομάκρυνσίς του κατὰ τὴν ἐγχείρησιν ἐκ τοῦ τραύματος διὰ τοὺς κάτωθι λόγους :

α) Ἀποφεύγονται ὁπωσδήποτε βίαιοι χειρισμοὶ καὶ ἕλξεις ὡς καὶ ἀπότομος ἐντελῶς κένωσις τῆς μήτρας, ἔχουσα δυσμενῆ ἀντίκτυπον διὰ τὴν ζωὴν τῆς μητρός, καὶ β) ἐπιχειροῦντες ἐξαγωγὴν τοῦ ὑστέρου ἐκ τοῦ τραύματος, αὐξάνομεν τὰς πιθανότητας μολύνσεως τόσον τοῦ μητρικοῦ ἐπιθηλίου ὅσον καὶ τῆς περιτοναϊκῆς κοιλότητος καὶ τῶν μυϊκῶν στιβάδων ἐκ τῶν ὑγρῶν αὐτοῦ.

Ἡ ὑφ' ἡμῶν εἰς τὸ ζήτημα τοῦτο τηρηθεῖσα ἀγωγή, ἐγκαταλείψεως τοῦ πλακοῦντος ἐντὸς τῆς μήτρας πρὸς φυσικὴν αὐτοῦ ἀπόπτωσιν ἢ ἀφαίρεσιν μετὰ τριήμερον εἰς ὅλας τὰς περιπτώσεις μας, δὲν ἐπηρέασε δυσμενῶς τὴν μετεγχειρητικὴν ἐξέλιξιν τῶν χειρουργηθεισῶν ἀγελάδων καὶ τῆς αἰγός.

Ἡ ταυτόχρονος μετὰ τοῦ μόσχου ἐξαγωγὴ τοῦ πλακοῦντος ἐκ τῆς τομῆς, δύναται ἴσως νὰ ἐνεργῆται ἀκινδύνως εἰς τὰς περιπτώσεις κατὰ τὰς ὁποίας ὁ πλακοῦς φέρεται ἐντελῶς ἀποκεκολλημένος ἐντὸς τῆς μητρικῆς κοι-

λότητος μετὰ τὴν ἐξαγωγὴν τοῦ μόσχου, πρᾶγμα τὸ ὁποῖον δὲν εἶναι σύνηθες καὶ δὲν παρετηρήθη εἰς τὰς περιπτώσεις μας ἐπὶ τῶν ἀγελάδων. Ἀκόμη δὲ καὶ ὅταν δὲν ὑπάρχῃ ὑποψία ὅτι εἶναι μολυσμένα τὰ ἐμβρυϊκὰ ὑγρὰ καὶ ὁ πλακοῦς, γεγονὸς τὸ ὁποῖον δὲν δυνάμεθα νὰ ἀποκλείσωμεν κατὰ τὴν στιγμὴν τῆς ἐπεμβάσεως.

Τυγχάνει ὅθεν σκοπιμώτερον νὰ μιμούμεθα τὴν φύσιν εἰς τὸ ζήτημα τοῦτο καὶ νὰ γίνεται ἐξαγωγὴ τμήματος μόνον τοῦ πλακοῦντος, τὸ ὁποῖον προβάλλει ἐκ τῆς τομῆς τῆς μήτρας μετὰ τὴν ἐξαγωγὴν τοῦ ἐμβρύου πρὸς διευκόλυνσιν ραφῆς αὐτῆς, καὶ ἡ καταπολέμησις τυχὸν μολύνσεως δι' ἐναποθέσεως ὑποθέτου χρυσομυκίνης ἢ τερραμυκίνης καὶ σουλφοναμιδῶν.

Ἡ ἀφαίρεσις τοῦ πλακοῦντος μετὰ τριήμερον ἐν περιπτώσει μὴ φυσικῆς ἀποπτώσεώς του εἶναι εὔκολος καὶ δὲν περικλείει κινδύνους ρήξεως ραφῶν τῆς μήτρας, καθ' ὅτι αὕτη ἔχει παλλινδρομήσει κατὰ τὸ μεγαλύτερον μέρος. Δίδεται δὲ οὕτω καὶ ἡ εὐκαιρία ἐπαναποθέσεως ἐντὸς τῆς μήτρας ἀντιβιοτικῶν καὶ παρακολουθήσεως τῆς καταστάσεως αὐτῆς πρὸς ἀποφυγὴν ὀξείας ἢ χρονίας μητρίτιδος.

4) Ἐνηργήσαμεν ψηλάφησιν τῆς μήτρας διὰ τοῦ ἀπηυθυσμένου μετὰ πάροδον μηνὸς ἀπὸ τῆς ἐγχειρήσεως εἰς δύο ἐκ τῶν τεσσάρων ἀγελάδων πρὸς διαπίστωσιν καταστάσεως αὐτῆς διὰ ἀναπαραγωγήν.

Εὕρομεν τὴν μήτραν φυσιολογικὴν πλὴν μικρᾶς σκληρύνσεως εἰς τὸ σημεῖον τομῆς τοῦ κέρατος. Ὁ ἀφροδίσιος ὀργασμὸς ἐπανελήφθη κανονικῶς εἰς ὅλας τὰς περιπτώσεις καὶ συνεστήσαμεν εἰς τοὺς ἰδιοκτήτας τῶν ζώων τούτων ὅπως διατηρήσουν ταῦτα πρὸς ἀναπαραγωγήν, πιστεύοντες ὅτι, μὲ τὴν πάροδον ἔτους καὶ σχετικὴν ἀνάπτυξιν ὡς ἐκ τῆς νεαρᾶς ἡλικίας, ἤθελεν ἐξαλειφθῇ ὁ κίνδυνος ἐπαναλήψεως δυστοκιῶν ἐκ στενότητος λεκάνης.

Παρὰ τὰς ἐπανειλημμένας ὅμως κατηγορηματικὰς διαβεβαιώσεις καὶ τὰς προσπαθείας, τὰς ὁποίας κατεβάλομεν πρὸς τοῦτο, δὲν κατορθώσαμεν τελικῶς νὰ πείσωμεν οὐδένα ἐκ τῶν κτηνοτρόφων καὶ προσεκόμισαν τὰς ἀγελάδας ταύτας περὶ τὸ τέλος τῆς περιόδου τῆς γακακτοπαραγωγῆς των εἰς τὸ σφαγεῖον. Ἐχάσαμεν ὡς ἐκ τούτου τὴν εὐκαιρίαν νὰ ἐλέγξωμεν τὴν ἀκρίβειαν τῶν προκαταρκτικῶν μας αὐτῶν διαπιστώσεων καὶ πεποιθήσεων, αἵτινες ὑπάρχουν περὶ αὐτοῦ.

Ἐκ τῆς διαπιστώσεως ὅτι αἱ σοβαραὶ δυστοκίαι αἱ χρήζουσαι Κ. Τ. συμβαίνουν ἐν τῇ πράξει κατὰ μέγιστον ποσοστὸν εἰς μικροσώμους πρωτοτόκους ἀγελάδας καὶ ἐκ τοῦ γεγονότος ὅτι τὰ ζῶα ταῦτα ὁδηγοῦνται πρὸς σφαγὴν κατὰ τὸ τέλος τῆς περιόδου γαλακτοπαραγωγῆς των, ἕνεκα τοῦ φόβου ἐπαναλήψεως δυστοκίας, ἐξάγεται τὸ συμπέρασμα ὅτι ἡ διὰ Κ. Τ. θεραπεία τῶν δυστοκιῶν ἀποτελεῖ πολλάκις διὰ τὸν ἀγελαδοτρόφον μίαν καλυτέραν οἰκονομικὴν λύσιν καὶ ὡς τοιαύτη πρέπει νὰ ἀποφασίζεται ἡ ἐκτέλεσίς της ἀπὸ τὸν Κτηνίατρον κατόπιν περισκέψεως, ἐκεῖ ὅπου ἕτερος τρόπος

ἐπεμβάσεως (Ἐμβρυοτομὴ) δὲν τυγχάνει εὐχερέστερος καὶ μὲ τὴν ἀπαραίτητον προϋπόθεσιν ἐπιβιώσεως καὶ τοῦ μόσχου, ἵνα καὶ τὸ οἰκονομικὸν ἀποτέλεσμα εἶναι καλύτερον ἀπὸ τῆς ἀμέσου σφαγῆς ἢ τῆς ἐφαρμογῆς ἐμβρυοτομῆς.

5) Τέλος αἱ μολύνσεις, τὰς ὁποίας ἀντιμετωπίζει ὁ χειρουργὸς καὶ οἱ ἐκ τούτων κίνδυνοι κακῆς μετεγχειρητικῆς ἐπεμβάσεως τῶν χειρουργουμένων, εἶναι ἀναπόφευκτοι, ἐὰν λάβῃ κανεὶς ὑπ' ὄψιν τὰς συνθήκας διεξαγωγῆς τῶν ἐπεμβάσεων εἰς τοὺς σταύλους, μὲ ἐλλειπῆ χειρουργικὰ μέσα καὶ ἀνεπαρκὲς βοηθητικὸν προσωπικόν. Ὡς ἐκ τούτου ἡ μετεγχειρητικὴ ἀγωγὴ εἰς ὅλας τὰς περιπτώσεις μας ἐστηρίχθη εἰς τὴν χρησιμοποίησιν τῶν ἀντιβιοτικῶν, ἄνευ τῶν ὁποίων δὲν δύναται νὰ ἐλπίζῃ τις εἰς ἀπόλυτον ἐπιτυχίαν παρὰ τὴν ἔγκαιρον ἐπέμβασιν καὶ τὴν καλὴν κατάστασιν τῆς τικτούσης.

RESUMÉ

L'OPÉRATION CÉSARIÈNNE CHEZ LES RUMINANTS

Par

G. STROULIOS

L'auteur fait une déscription détaillée de l'opération d'après son expérience sur quatre vaches et une chèvre, en mentionnant ensuite ses conclusions sur l'anésthésie, le lieu d'élection pour l'incision, l'enlevement ou non du plecenta et la lutte contre les infections postopératoires.