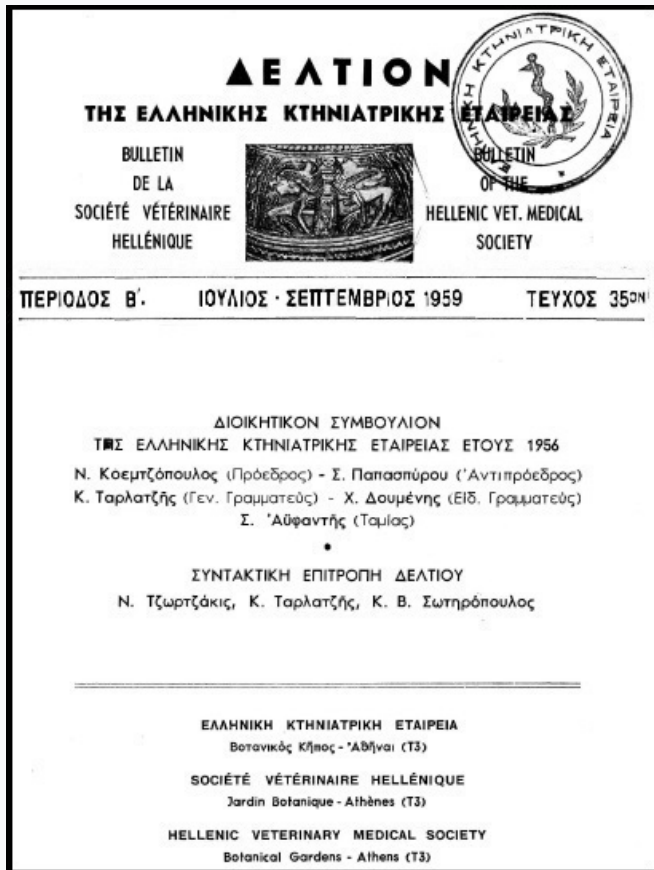


Journal of the Hellenic Veterinary Medical Society

Vol 10, No 3 (1959)



ΧΕΙΡΟΥΡΓΙΚΗ ΕΠΕΜΒΑΣΙΣ ΕΠΙ ΡΗΞΕΩΣ ΤΗΣ ΜΗΤΡΑΣ ΕΙΣ ΑΓΕΛΑΔΑ

ΑΝΑΣΤΑΣΙΟΣ ΧΡ. ΑΝΑΣΤΑΣΙΟΥ

doi: [10.12681/jhvms.17788](https://doi.org/10.12681/jhvms.17788)

Copyright © 2018, ΑΝΑΣΤΑΣΙΟΣ ΧΡ. ΑΝΑΣΤΑΣΙΟΥ



This work is licensed under a [Creative Commons Attribution-NonCommercial 4.0](https://creativecommons.org/licenses/by-nc/4.0/).

To cite this article:

ΑΝΑΣΤΑΣΙΟΥ Α. Χ. (1959). ΧΕΙΡΟΥΡΓΙΚΗ ΕΠΕΜΒΑΣΙΣ ΕΠΙ ΡΗΞΕΩΣ ΤΗΣ ΜΗΤΡΑΣ ΕΙΣ ΑΓΕΛΑΔΑ. *Journal of the Hellenic Veterinary Medical Society*, 10(3), 128–132. <https://doi.org/10.12681/jhvms.17788>

ΧΕΙΡΟΥΡΓΙΚΗ ΕΠΕΜΒΑΣΙΣ ΕΠΙ ΡΗΞΕΩΣ ΤΗΣ ΜΗΤΡΑΣ ΕΙΣ ΑΓΕΛΑΔΑ

Ἰπὸ

Δρος ΑΝΑΣΤΑΣΙΟΥ ΧΡ. ΑΝΑΣΤΑΣΙΟΥ

Κτηνιάτρου

Ὡς τυγχάνει γνωστόν, πρὸ πάσης ἐγχειρήσεως ὁ χειρουργὸς κτηνίατρος δεόν νὰ σταθμίση ἐπακριβῶς, ἐὰν ἡ ἐγχείρησις μέλλει νὰ ὠφελήσῃ τὸ πάσχον ζῶον.

Ἐνίοτε ὁμως ἐν τῇ πράξει ἀντιμετωπίζει καταστάσεις ἐκτάκτου ἀνάγκης, ὅποτε αἱ ἀποφάσεις του διὰ τὴν εὐνοϊκὴν ἐξέλιξιν τῆς ἐγχειρήσεως προαπαιτοῦν ἀποφασιστικότητα, τόλμην, ἐπιδεξιότητα καὶ τεχνικὴν ἰκανότητα.

Κατὰ τὴν κτηνιατρικὴν μας σταδιοδρομίαν ἔσχομεν κατὰ καιροὺς τὴν εὐκαιρίαν νὰ ἐκτελέσωμεν ἀρκετὰς καισαρικὰς τομὰς ἐπὶ ἀγελάδων καὶ χοίρων εἰς εἰδικὰς περιπτώσεις δυστοκιῶν.

Μίαν ὅλως ἐνδιαφέρουσαν καὶ ἐξαιρετικὴν περίπτωσιν ρήξεως τῆς μήτρας ἐπὶ ἀγελάδος ἂν καὶ σπανιωτάτην καὶ ἀποτελοῦσαν ἐπικινδυνωτάτην κατὰ τὸν τοκετὸν ἐπιπλοκὴν, ἀντεμετωπίσαμεν ἐπιτυχῶς καὶ ἀποτελεσματικῶς ὡς κατωτέρω περιγράφομεν.

Τὰ αἷτια ρήξεως τῆς μήτρας διαιροῦνται εἰς δύο κατηγορίας : εἰς προδιαθέτονα καὶ εἰς μηχανικά.

Εἰς τὴν πρώτην κατηγορίαν κατατάσσονται τὰ ἐπιφέροντα αὐτόματον ρῆξιν τῆς μήτρας συνεπείᾳ ὑπερδιατάσεως καὶ ὑπερλεπτύνσεως αὐτῆς κατὰ τὸν τοκετόν. Εἰς τὴν περίπτωσιν ταύτην τὰ τοιχώματα τῆς μήτρας παρουσιάζουσι τοιαύτην χαλάρωσιν ὥστε ἡ ἐλαχίστη πίεσις ἀρκεῖ, ὅπως προκαλέσῃ τὴν ῥῆξιν αὐτῶν.

Ὡσαύτως μεταξὺ τῶν παθολογικῶν ἀλλοιώσεων τῆς μήτρας τῶν προκαλουσῶν αὐτόματον ρῆξιν, δύναται νὰ τυγχάνουν καὶ αἱ πεπαλαιωμένα οὐλαὶ τοῦ ὑποσάντος καισαρικῆν τομῆν ζῶου.

Εἰς τὴν δευτέραν δὲ κατηγορίαν κατατάσσονται οἱ πρὸς ἀπελευθέρωσιν τῆς τικτούσης ἐνεργοῦμενοι ἀδέξιοι καὶ ἄκαιροι χειρισμοὶ παρὰ τῶν ἐμπειρικῶν καὶ πρακτικῶν.

Τὴν 21.4.1959 καὶ περὶ ὥραν 16 μ. μ. ἐκλήθημεν τηλεφωνικῶς, ὅπως μεταβῶμεν ἐπειγόντως εἰς τὸ χωρίον Ἀμισιανὰ τῆς Ἐπαρχίας Καβάλας, ἵνα

παράσχωμεν τὴν συνδρομὴν μας εἰς δυστοκοῦσαν ἀγελάδα τοῦ Κ. Ρ.

Ἐπιχειρῶντες μετὰ μίαν περίπου ὥραν εἰς τὸ ἐν λόγῳ χωρίον προέβημεν ἐπισταμένως εἰς τὴν ἐξέτασιν τῆς τικτούσης, ἣτις ἔφερε τὰ ἐξῆς χαρακτηριστικά: ἀγελάς, ἡλικίας 4 ἐτῶν, χρώματος βαθέος καστανοῦ, ἀναστήματος 1,26, φυλῆς βελτιωμένης.

Σημειωτέον δέ, ὅτι ὁσάκις ἐκλήθημεν δι' ἐπεμβάσεις ἐπὶ δυστοκιῶν, ἔσχομεν πάντοτε κατὰ νοῦν τὴν καισαρικὴν τομὴν, δι' ἣν καὶ ἐφέρομεν μεθ' ἡμῶν τὰ χειρουργικὰ ἐργαλεῖα, τὸ φαρμακευτικὸν ὑλικόν, ὡς ἐπίσης καὶ ἀπαραιτήτως τὸν παρ' ἡμῖν ὑπηρετοῦντα νοσοκόμον κτηνῶν.

Ἡ ὡς ἄνω ἀγελὰς ὠδινεν καθ' ὅλην τὴν ἡμέραν, καὶ παρουσίαζεν ἅπαντα τὰ σημεῖα ἐπικειμένου τοκετοῦ, τὴν δὲ 14 ὥραν ἀπώλεσεν τὸ ἐνάμνιον καὶ ἀλαντοειδὲς ὑγρὸν.

Γενομένης δ' εὐθὺς ἀμέσως κολπικῆς ἐξετάσεως ἐξηκριβώθη πλήρης ρῆξις τῆς μήτρας.

Τὸ ἔμβρυον διερχόμενον διὰ μέσου εὐρείας ρωγμῆς τοῦ σώματος τῆς μήτρας ὠλίσθησεν ἐν μέρει ἐντὸς τῆς περιτοναϊκῆς κοιλότητος καὶ διὰ τῆς προκληθείσης ὀπῆς κατήρχοντο ἐντὸς τοῦ κολεοῦ διὰ μέσου τοῦ μητρικοῦ στομίου ἐντερικαὶ ἕλικες.

Ἐν τῇ περιπτώσει ταύτῃ οὐδεμίᾳ ἀμφιβολία ὑπῆρχεν ὅτι μία ὑπέρομετρος βία ἐξασκουμένη παρὰ τῶν πρακτικῶν ἐπὶ τῶν τοιχωμάτων τῆς μήτρας ἐπέφερε τὴν ρῆξιν αὐτῆς.

Πρὸ τῆς οἰκτρᾶς ταύτης καταστάσεως, καθ' ἣν ἡ τίκτουσα καὶ τὸ ἔμβρυον ἐθεωροῦντο ἀπωλεσθέντα ἀποφασίζομεν τὴν λαπαροτομίαν.

Ὅθεν προέβημεν εἰς τὴν προπαρασκευὴν τοῦ ὑπὸ ἐγχείρησιν ζώου. Κατάκλισις τούτου ἐπὶ τῆς ἀριστερᾶς πλευρᾶς ἐν τῇ αὐλῇ τοῦ ἰδιοκτήτου, κουρὰ καὶ ξύρισμα, πλῆσις διὰ χλιαροῦ βεβρασμένου ὕδατος καὶ ἀφθόνου σάπωνος, κάθαρσις διὰ βενζίνης καὶ ἀπολύμανσις διὰ βάμματος ἰωδίου τῆς χώρας, ἐφ' ἣς θὰ ἐγένετο ἡ επέμβασις.

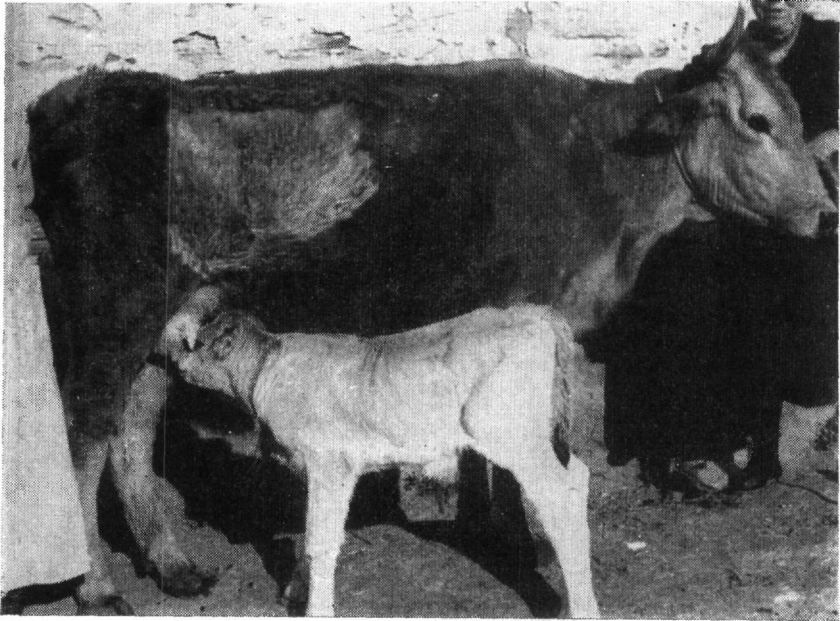
Ἡ ἀποστείρωσις τῶν χειρουργικῶν ἐργαλείων ἐγένετο διὰ βρασμοῦ ἐντὸς 1 % διαλύσεως διττανθρακικοῦ νατρίου ἐπὶ ἡμίσειαν ὥραν, καὶ ἐντὸς δοχείου κεκαλυμμένου ἐξ ἀλουμινίου.

Μετὰ τὴν διὰ νοβοκαΐνης τοπικὴν ἀναισθησίαν, ποιούμεθα ἔναρξιν τῆς ἐγχείρησεως διὰ τομῆς εἰς τὴν δεξιὰν λαγόνιον χώραν 15 ἐκ. κάτωθι τῶν ἄκρων τῶν ἐγκαρσίων ἀποφύσεων τῶν ὄσφυϊκῶν σπονδύλων, σχεδὸν καθέτως ἐπὶ μῆκους 25 ἐκ. καὶ κατὰ 10 ἐκ. ὀπισθεν τῆς τελευταίας πλευρᾶς.

Ὅστω ἡ τομὴ ἐνδιέφερε τὸ δέρμα, τὴν ὑποδόρειον μυϊκὴν στιβάδα καὶ τὸ περιτόναιον. Τὴν περιτοναϊκὴν κοιλότητα διανοίγομεν διὰ τοῦ μαχαιρίου προσεκτικῶς διὰ μικρᾶς τομῆς, διευρύνοντες αὐτὴν εἶτα διὰ τοῦ ψαλιδίου, ἵνα μὴ τρώσωμεν κατὰ τὴν διάνοξιν τὸ ἔντερον.

Εὐθὺς μετὰ τὴν διάνοιξιν τῆς κοιλίας διὰ τῆς δεξιᾶς χειρὸς ἀποκαλύπτομεν τὴν σαφῶς ψηλαφουμένην καὶ μεγάλην κεφαλὴν τοῦ ἔμβριου, ἣτις εὐρέθη ὁμοῦ μετὰ τῶν προσθίων ποδῶν καὶ μέρους τοῦ σώματος αὐτοῦ κάτωθεν τοῦ ἐπιπλοῦ καὶ ἐν μέσῳ τῶν ἐντερικῶν ἐλίκων.

Μετὰ ταῦτα πρῶτον μέλημά μας ἦτο ἡ συγκάλυψις τῶν ἐντέρων δι' ὀθονῶν καὶ ὁ ἀποχωρισμὸς τῶν ἐντερικῶν ἐλίκων ἀπὸ τῶν γεννητικῶν ὀργάνων καὶ ἔμβριου. Οὕτω καλύπτομεν τὰ εὐρισκόμενα ἔντερα δι' ὀθονῶν καὶ ὠθοῦμεν ταῦτα πρὸς τὸ διάφραγμα. Εἶτα συγκροτοῦμεν τὴν ὀθόνην ἐν τῇ θέσει αὐτῆ διὰ τῆς ἀριστερᾶς χειρὸς καὶ καλύπτομεν κατὰ τὸ δυνατόν τὰ ἐκ τῶν πλαγίων προβάλλοντα ἔντερα, εἰσάγοντες κατὰ τὸν τρόπον αὐτὸν καὶ δευτέραν καὶ τρίτην ὀθόνην, καθ' ὅτι ταῦτα ὠθοῦντο διαρκῶς πρὸς τὰ ἔξω.



Ἡ ὑποστᾶσα τὴν χειρουργικὴν ἐπέμβασιν τῆς ρήξεως τῆς μήτρας ἀγέλας μετὰ τοῦ μόσχου της, τὴν ἐπομένην τῆς ἐγχειρήσεως.

Ἀκολούθως εἰσάγομεν ὀλόκληρον τὴν δεξιὰν χεῖρα κατὰ βάθος καὶ προσπαθοῦμεν νὰ φέρωμεν πρὸς τὰ ἔξω τοὺς προσθίους πόδας τοῦ ἔμβριου, ὅπερ καὶ ἐπιτυγχάνομεν εὐκόλως. Ἐν συνεχείᾳ ὁ νοσοκόμος κτηνῶν συλλαμβάνει τὸ ἔμβριον ἐκ τῶν προσθίων ποδῶν καὶ τὸ σύρει μετὰ προσοχῆς ἔξω τῆς κοιλίας, οἱ δὲ παρακολουθοῦντες τὴν χειρουργικὴν ἐπέμ-

βαιν γεωργοί, μετὰ ταῦτα καὶ κατόπιν ὀδηγιῶν καὶ συμβουλῶν ἡμῶν ἐπιμελοῦνται τούτου.

Ὁ ἀρτιγέννητος μόσχος προερχόμενος ἐκ τεχνητῆς σπερματεγχύσεως τυγχάνει μεγαλόσωμος καὶ ζυγίζει 38 χιλιόγραμμα.

Εἶτα διὰ τῆς μιᾶς τῶν χειρῶν ἀναζητοῦμεν τὴν μήτραν. Διαχωρίζομεν καὶ συλλαμβάνομεν ταύτην καὶ ἀκολούθως τὴν ἀνασύρομεν ἔξωθεν τοῦ κοιλιακοῦ τραύματος.

Διαπιστοῦμεν διάρρηξιν τοῦ μυϊκοῦ χιτῶνος καὶ τοῦ ὀρογόνου κατὰ τὸ δεξιὸν καὶ πλάγιον τμήμα τοῦ σώματος τῆς μήτρας καὶ ἐπὶ μήκους 30 ἐκ.

Οὕτω ἡ μητρικὴ κοιλότης συγκοινωνεῖ μετὰ τῆς περιτοναϊκῆς, τὰ δὲ ζεῖλη τῆς ρωγμῆς εἰσὶν ἀκανόνιστα καὶ διηθημένα δι' αἵματος.

Ἐν τῇ περιτοναϊκῇ κοιλότητι περιέχεται ἱκανὴ ποσότης αἵματος ἀναμειγμένου μετὰ θρόμβων καὶ ὑγροῦ ὥς καὶ μέρος τοῦ πλακοῦντος.

Ἀφαιροῦμεν τὸ ἀποκεκολλημένον μέρος τοῦ πλακοῦντος καὶ ἀποκόπτομεν τὰ μὴ προσηρηθέντα τῷ εὐραγεῖ βλεννογόμφ τμήματα αὐτοῦ.

Εἰσάγομεν ἐντὸς τῆς μήτρας δύο ὑπόθετα χρυσομυκίνης καὶ τρία ὑπόθετα sulfa-urea. Ἐν συνεχείᾳ προβαίνομεν εἰς τὴν συρραφὴν τῆς μήτρας δι' ἀναδιπλώσεως, ὥστε νὰ ἐπιτευχθῇ ἐπαφὴ τῶν ἔξωτερικῶν τοιχωμάτων. Ἡ συρραφὴ διενηργήθη διὰ κατ-γκοῦτ Νο 2 καὶ πρὸς καλλιτέραν ἀσφάλειαν ἐγένοντο δύο ραφαί, τῆς δευτέρας καλυπτούσης κατ' ὀλοκληρίαν τὴν πρῶτην.

Μετὰ τὸ πέρας τῆς συρραφῆς τῆς μήτρας, ἐρευνῶμεν τὴν κοιλίαν καὶ ἀφαιροῦμεν τὰς ὀθόνας. Τὰς ἐν τῇ περιτοναϊκῇ κοιλότητι ποσότητος αἵματος καὶ ὑγρῶν, ἀφαιροῦμεν ἐπιμελῶς διὰ τῆς παλάμης καὶ τολυπίων ἀπεστερωμένου βάμβακος.

Ἀκολούθως εἰσάγομεν ἐντὸς τῆς κοιλιακῆς κοιλότητος 3.000.000 U.I. κρυσταλλικῆς πενικιλίνης ἐν συνδυασμῷ μὲ ἀπεστερωμένην σουλφαμεξαθίνην καὶ μετὰ τὴν διευθέτησιν τῶν ἐντερικῶν ἐλίκων ἐπαναφέρομεν τὸ ἐπίπλουν εἰς τὴν θέσιν του.

Εἶτα συρράπτομεν διαδοχικῶς διὰ κατ-γκοῦτ Νο 2, πρῶτον τὸ περιτόναιον, ἀκολούθως τοὺς μῦς καὶ τέλος τὸ δέρμα διὰ χονδρῆς μετάξης. Ἡ ἀπολύμανσις τῶν χειλέων τοῦ τραύματος ἐγένετο διὰ βάμματος ἰωδίου.

Ἡ μετεγχειρητικὴ ἀγωγή συνίστατο εἰς ὑδρικὴν διαίταν 24 ὥρων καὶ ἀκολούθως εἰς τὴν χορήγησιν βαθμηδὸν ὀλίγης τροφῆς συμπεπυκνωμένης ὡς καὶ ἡ καθημερινὴ ἔγχυσις πενικιλίνης (1.200.000 U. I.) καὶ στρεπτομυκίνης (2 γρ.) ἐπὶ 8 ἡμέρας διὰ τὴν πρόληψιν τῆς μολύνσεως ὡς καὶ καρδιοτονωτικῶν.

Ἡ ἐγχειρισθεῖσα ἀγελὰς διελθοῦσα τὸ χρονικὸν διάστημα τῆς ἀποθεραπείας ἀπυρέτως, καὶ τοῦ τραύματος τῆς κοιλίας ἐπουλωθέντος μετὰ εἴκοσιπέντε ἡμέρας, λάθη ἐντελῶς, ἀποκατεστάθη τελείως καὶ ἐπανῆλθεν

εἰς τὴν φυσιολογικὴν τῆς κατάστασιν. Ὁ δὲ τοσοῦτον τλαιπωρηθεὶς μόσχος ἀπὸ τῆς διὰ λαπαροτομίας γεννήσεώς του καὶ ἐντεῦθεν, οὐδὲν τὸ παθολογικὸν παρουσίασεν καὶ ἀναπτύσσεται φυσιολογικῶς.

Ἐν κατακλείδι συνάγομεν, ὅτι ἐν τῇ ἑξαίμῳ ταύτῃ καταστάσει τῆς ρήξεως τῆς μήτρας ἐπὶ ἀγελάδος, ἡ λαπαροτομία δύναται α) νὰ ἐκτελεσθῇ εὐκόλως, β) νὰ ἐξαχθῇ τὸ ἐν τῇ κοιλίᾳ ἔμπεσόν ἔμβρυον μετὰ τοῦ πλακοῦντος γ) νὰ ἐλευθερωθῇ ἡ περιτοναϊκὴ κοιλότης ἀπὸ πάσης ὑπολειφθεῖσης ἀκαθαρσίας καὶ δ) νὰ συρραφῇ τὸ ρῆγμα τῆς μήτρας.

Ἡ γενομένη ἐγχείρησις ἀναντιρρήτως τυγχάνει λίαν ἐπικίνδυνος. Ἄλλ' ὅμως τὰς πλείστας τῶν ἐκ λαπαροτομίας ἐπερχομένων περιπλοκῶν παρακάμπτομεν τὰ νῦν οὐ μόνον διὰ τῆς ἀσπείας ἀλλὰ καὶ διὰ τῆς εὐρείας χρησιμοποιήσεως τῶν ἀντιβιοτικῶν.

R E S U M É

OPÉRATION DE LA RUPTURE DE L'UTÉRUS CHEZ UNE VACHE

Par

A. ANASTASIOU

L'auteur décrit un cas de rupture de l'utérus chez une vache gestante et relate les résultats favorables de son intervention chirurgicale.