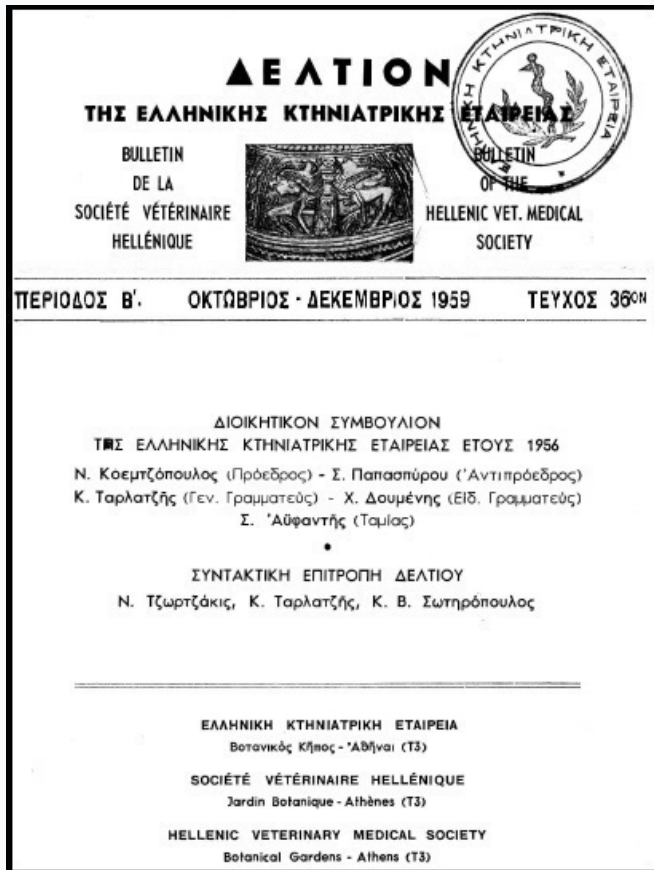


Journal of the Hellenic Veterinary Medical Society

Vol 10, No 4 (1959)



ΠΕΡΙΠΤΩΣΙΣ ΔΥΣΤΟΚΙΑΣ ΛΟΓΩ ΔΙΚΕΦΑΛΟΥ ΤΕΡΑΤΟΣ

ΜΙΧΑΗΛ ΑΓΓΕΛΗΣ

doi: [10.12681/jhvms.17798](https://doi.org/10.12681/jhvms.17798)

Copyright © 2018, ΜΙΧΑΗΛ ΑΓΓΕΛΗΣ



This work is licensed under a [Creative Commons Attribution-NonCommercial 4.0](https://creativecommons.org/licenses/by-nc/4.0/).

To cite this article:

ΑΓΓΕΛΗΣ Μ. (1959). ΠΕΡΙΠΤΩΣΙΣ ΔΥΣΤΟΚΙΑΣ ΛΟΓΩ ΔΙΚΕΦΑΛΟΥ ΤΕΡΑΤΟΣ. *Journal of the Hellenic Veterinary Medical Society*, 10(4), 187–189. <https://doi.org/10.12681/jhvms.17798>

ΠΕΡΙΠΤΩΣΙΣ ΔΥΣΤΟΚΙΑΣ ΛΟΓΩ ΔΙΚΕΦΑΛΟΥ ΤΕΡΑΤΟΣ

Υ π δ

ΜΙΧΑΗΛ ΑΓΓΕΛΗ

Κτηνιάτρου

Τὴν 23ην Ὀκτωβρίου 1959 ἐκλήθη ἐν τῷ χωρίῳ Σιταριά τῆς ἐπαρχίας Πωγωνίου ὑπὸ τοῦ κ. Δ. Β., ὅπως παρᾶσχω τὴν βοήθειάν μου εἰς τὴν τίκτουσαν ἀγελάδα του εἰς ἣν ἡ περίοδος τῆς ἐξωθήσεως μετὰ τὴν ρῆξιν τῶν ἐμβρυϊκῶν σάκκων παρετείνετο ἐπὶ τετράωρον χωρὶς ὁ τοκετὸς νὰ συντελεῖται.

Ἀναμνηστικόν. Ἀγελάς ἐγχώριος, βραχυκερατικὸς τύπος, ἡλικίας 11 ἐτῶν, ἀνάστημα 1.05, μετρίας θρεπτικῆς καταστάσεως. Εἶχε προσαχθῆ ἢ πρὸ 250 ἡμερῶν εἰς ταῦρον ἐγχωρίου φυλῆς βελτιωμένον μὲ Σβύτς. Εἰς τὸ παρελθὸν εἶχε 8 φυσιολογικοὺς τοκετούς.

Παρούσα κατάστασις. Γενικὴ κατάστασις ἀγελάδος καλή, σφυγμοὶ καὶ καρδιακοὶ τόνοι φυσιολογικοί, ὀλίγον ἠϋξημένης συχνότητος. Γεννητικὴ ὁδὸς ἐξοιδημένη, ὑπεραιμική. Κατὰ τὴν ἐξέτασιν ἐκ τῆς γεννητικῆς ὁδοῦ διεπιστώθη ὅτι τὰ πρόσθια ἄκρα εἶχον διέλθῃ τὸν πρόσθιον ἰσθμὸν τῆς πυέλου προωθηθέντα ἐντὸς τοῦ κόλπου πλὴν τῆς κεφαλῆς, ἣτις παρουσίαζε κάμψιν πλαγίως δεξιὰ. Ἐκ λεπτομερεστεράς ἐξετάσεως διεπιστώθη ὅτι ἐπρόκειτο περὶ διπλῆς κεφαλῆς ἐνὸς καὶ τοῦ αὐτοῦ ἐμβρύου τοῦ διπλασιασμοῦ ἀρχομένου ἀπὸ τῆς χώρας τοῦ ἰνίου.

Διάγνωσις. Ἀποβολὴ τέρατος δικεφάλου 250 ἡμερῶν (Diccephalus) ἐμφανιζομένου εἰς σχῆμα πρόσθιον παράλληλον, θέσιν ραχιαίαν καὶ κάμψιν τῆς διπλῆς κεφαλῆς πρὸς τὰ δεξιὰ.

Ἐπέμβασις. Κατόπιν ραχιαναισθησίας διεπιστώθη ὅτι λόγῳ τοῦ μὴ ὑπερβολικοῦ μεγέθους τοῦ ἐμβρύου ἦτο δυνατὴ ἡ ἐξαγωγή τοῦ ἐμβρύου δι' ἐπανατάξεως τῆς κεφαλῆς. Καίτοι αἱ δυσπλασίαι ὡς γνωστὸν ἀποτελοῦν τὴν συχνότεραν αἰτίαν τῶν καισαρικῶν τομῶν (22 %) ἐν τούτοις εἰς τὴν προκειμένην περίπτωσιν λόγῳ μὴ συμπληρώσεως τοῦ φυσιολογικοῦ χρόνου τῆς κυοφορίας, μετὰ κοπιώδη προσπάθειαν, ἐπετεύχθη ἡ διευθέτησις καὶ εἰσαγωγή τῆς διπλῆς κεφαλῆς εἰς τὸν κόλπον καὶ ἡ δι' ἔλξεως ἐξαγωγή τοῦ ἐμβρύου, ἀποφευχθείσης, τόσοσιν τῆς ἐμβρυοτομῆς ὅσον καὶ τῆς καισαρικῆς τομῆς. (Εἰκὼν 1).

Ταξινόμησις τῆς περιπτώσεως Τερατολογικῶς.

Ἐκ τῆς γενομένης ἐξετάσεως ἀπεδείχθη ὅτι ἐπρόκειτο περὶ ἀτελοῦς συνημμένου διδύμου, τοῦ διπλασιασμοῦ ἀφορῶντος μόνον εἰς τὴν κεφαλὴν (Duplicitas Anterior).

Αἱ δυσπλασίαι ὡς γνωστὸν ἀπὸ καθαρῶς μορφολογικῆς ἀπόψεως ἐξεταζόμεναι εἰς τὰ θηλαστικά δύνανται νὰ εἶναι **μ ο ν ό σ ω μ ο ι** χαρακτη-



Εἰκὼν 1.—Δικέφαλον Τέρας ἐξαχθὲν κατόπιν δυστοκίας.

ριζόμεναι ἐκ τοῦ ὅτι αἱ παρεκκλίσεις ἐμφανίζονται ἐφ' ἑνὸς σώματος καὶ **δ ί σ ω μ ο ι** χαρακτηριζόμεναι ἐκ τῆς πρὸς ἄλληλα συνενώσεως δύο σωμάτων. Ὡς πρὸς τὴν γένεσιν τῶν διδύμων ἢ δισώμων δυσπλασιῶν πιθανωτέρα φαίνεται ἡ ἐκδοχὴ τῆς μονοωογενοῦς γενέσεως, τοῦτέστιν τῆς ὑπάρξεως μιᾶς καταβολῆς διχαζομένης εἰς προῖμώτατον στάδιον εἰς δύο κεχωρισμένας καταβολὰς παραγομένων οὕτω δύο σωμάτων συνενουμένων βραδύτερον πρὸς ἄλληλα. Ἡ ὀρθότης τῆς ἐκδοχῆς ταύτης καταφαίνεται καὶ ἐκ τοῦ ὅτι

εἷς τινὰς δισώμους δυσπλασίας τὰ δύο ἔμβρυα εἶναι κατὰ τὸ πλεῖστον θή-
 λεα, κέκτηνται κεχωρισμένας ἀμνιακὰς κοιλότητας, κοινὸν ὅμως χόριον. Αἱ
 δίδυμοι δυσπλασῖαι ὡς γνωστὸν διακρίνονται εἰς ἐλευθέρως καὶ συνημμένας.
 Εἰς τὴν δευτέραν περίπτωσιν τὰ δίσωμα τέρατα συνιστῶνται ἐκ δύο σωμά-
 των συνημμένων πρὸς ἀλλήλα εἰς διάφορον ἕκαστον θέσιν, ἐν ᾧ εἰς τὴν
 πρώτην περίπτωσιν τὰ σώματα εἶναι ἀνεξάρτητα ἀλλήλων παρουσιάζοντα
 διαφόρου βαθμοῦ ἀτελείας συμμετρως ἢ ἀσυμμέτρως. Αἱ συνημμένα δίσω-
 μοι δυσπλασῖαι διακρίνονται εἰς συμμετρους καὶ ἀσυμμέτρους. Περαιτέρω
 αἱ συνημμένα σύμμετροι διακρίνονται εἰς πλήρεις καὶ ἀτελεῖς δυσπλασίας
 ἀναλόγως τοῦ ἐὰν ἡ σπονδυλικὴ στήλη εἶναι διπλὴ καθ' ὅλην τὴν ἔκτασιν
 ἢ μόνον εἰς μερικὰ σημεῖα.

Εἰς τὴν ἡμετέραν περίπτωσιν ὁ διπλασιασμὸς ἀφορᾷ μόνον τὴν κεφα-
 λήν. Οὕτω, τερατολογικῶς, συμφώνως πρὸς τὰ ἀνωτέρω ἐκτεθέντα, ἡ περι-
 πτωσίς μας δέον νὰ ταξινομηθῇ ὡς κάτωθι :

Δυσπλασία	{	Μονόσωμος	{	Ἐλευθέρως	{	Πλήρης
		Δίσωμος		Συνημμένη		Ἀτελής (δικεφάλον τέρας)

R E S U M É

UN CAS DE DYSTOCIE CHEZ LA VACHE

P a r

M. ANGHÉLI

L'auteur décrit un cas de dystocie chez une vache dûe à la nais-
 sance d'un veau bicephale, dont l'extraction fût obtenue par les ma-
 noeuvres obstetricales appropriées.