ePublishing
EKT ΕΘΝΙΚΟ ΚΕΝΤΡΟ ΤΕΚΜΗΡΙΩΣΗΣ NATIONAL DOCUMENTATION CENTRE

Journal of the Hellenic Veterinary Medical Society

Vol 13, No 1 (1962)

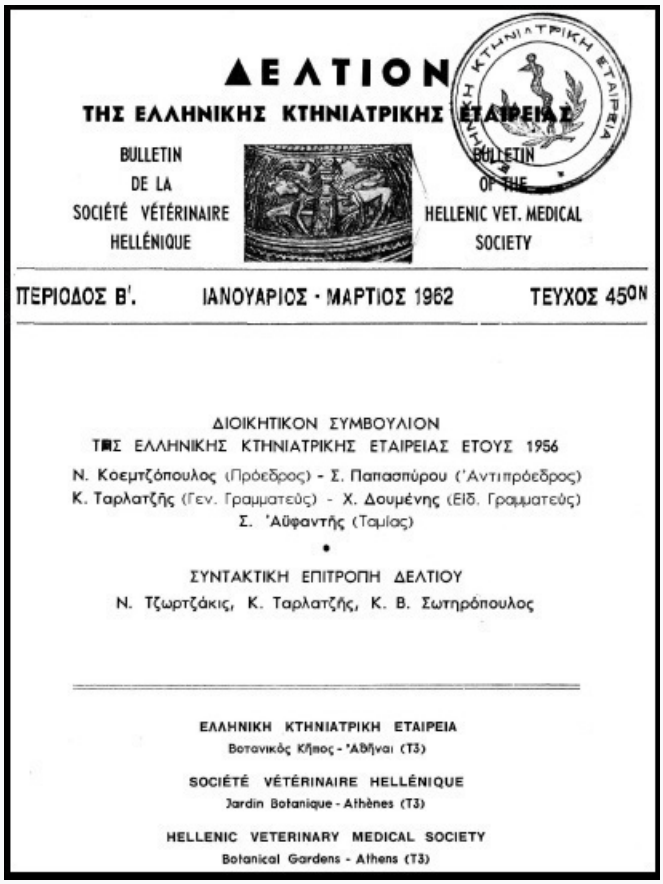

ΔΕΛΤΙΟΝ
ΤΗΣ ΕΛΛΗΝΙΚΗΣ ΚΤΗΝΙΑΤΡΙΚΗΣ ΕΤΑΙΡΕΙΑΣ

BULLETIN DE LA SOCIÉTÉ VÉTÉRINAIRE HELLÉNIQUE

BULLETIN OF THE HELLENIC VET. MEDICAL SOCIETY

ΠΕΡΙΟΔΟΣ Β'. ΙΑΝΟΥΑΡΙΟΣ - ΜΑΡΤΙΟΣ 1962 ΤΕΥΧΟΣ 45ον

ΔΙΟΙΚΗΤΙΚΟΝ ΣΥΜΒΟΥΛΙΟΝ
ΤΗΣ ΕΛΛΗΝΙΚΗΣ ΚΤΗΝΙΑΤΡΙΚΗΣ ΕΤΑΙΡΕΙΑΣ ΕΤΟΥΣ 1956
Ν. Κοεμτζόπουλος (Πρόεδρος) - Σ. Παπασπύρου (Αντιπρόεδρος)
Κ. Ταρλατζής (Γεν. Γραμματεύς) - Χ. Δουμένης (Ειδ. Γραμματεύς)
Σ. Αὐφαντής (Ταμίας)

ΣΥΝΤΑΚΤΙΚΗ ΕΠΙΤΡΟΠΗ ΔΕΛΤΙΟΥ
Ν. Τζωρτζάκις, Κ. Ταρλατζής, Κ. Β. Σωτηρόπουλος

ΕΛΛΗΝΙΚΗ ΚΤΗΝΙΑΤΡΙΚΗ ΕΤΑΙΡΕΙΑ
Βοτανικός Κῆπος - Ἀθῆναι (Τ3)

SOCIÉTÉ VÉTÉRINAIRE HELLÉNIQUE
Jardin Botanique - Athènes (T3)

HELLENIC VETERINARY MEDICAL SOCIETY
Botanical Gardens - Athens (T3)

ΑΝΕΥΡΕΣΙΣ ΤΟΥ ΣΚΩΛΗΚΟΣ MESOCESTOIDES LINEÀTUS ΚΑΙ ΤΗΣ ΠΡΟΝΥΜΦΗΣ ΑΥΤΟΥ TETRATHYRIDIUM BAILLETI ΕΠΙ ΚΥΝΟΣ ΚΑΙ ΓΑΛΗΣ ΑΝΤΙΣΤΟΙΧΩΣ

Α. Γ. ΒΕΛΤΣΟΣ

doi: 10.12681/jhvms.17887

Copyright © 2018, Α. Γ. ΒΕΛΤΣΟΣ

This work is licensed under a Creative Commons Attribution-NonCommercial 4.0.

To cite this article:

ΒΕΛΤΣΟΣ Α. Γ. (1962). ΑΝΕΥΡΕΣΙΣ ΤΟΥ ΣΚΩΛΗΚΟΣ MESOCESTOIDES LINEÀTUS ΚΑΙ ΤΗΣ ΠΡΟΝΥΜΦΗΣ ΑΥΤΟΥ TETRATHYRIDIUM BAILLETI ΕΠΙ ΚΥΝΟΣ ΚΑΙ ΓΑΛΗΣ ΑΝΤΙΣΤΟΙΧΩΣ. *Journal of the Hellenic Veterinary Medical Society*, *13*(1), 277–280. https://doi.org/10.12681/jhvms.17887

https://epublishing.ekt.gr | **e-Publisher:** EKT | **Downloaded at:** 04/08/2025 05:53:08

ΑΝΕΥΡΕΣΙΣ ΤΟΥ ΣΚΩΛΗΚΟΣ MESOCESTOIDES LINEATUS ΚΑΙ ΤΗΣ ΠΡΟΝΥΜΦΗΣ ΑΥΤΟΥ TETRATHYRIDIUM BAILLETI ΕΠΙ ΚΥΝΟΣ ΚΑΙ ΓΑΛΗΣ ΑΝΤΙΣΤΟΙΧΩΣ

Ὑπὸ
Α. Γ. ΒΕΛΤΣΟΥ
(Δ/ντοῦ τοῦ 984 Κτηνιατρικοῦ Ἐργαστηρίου Ἐρευνῶν)

Τὸν Φεβρουάριον τοῦ 1959 καὶ τὸν Μάρτιον τοῦ 1961 ἔσχομεν τὴν εὐκαιρίαν νὰ διαπιστώσωμεν εἰς δύο διαφορετικὰ εἴδη ζώων (τὴν γαλῆν καὶ τὸν κύνα) τὴν προνυμφικὴν μορφήν, ὡς καὶ τὴν ὥριμον τοιαύτην τοῦ κεστώδους σκώληκος : Mesocestoides lineatus. Τὸ παράσιτον τοῦτο, τόσον ὑπὸ τὴν προνυμφικὴν μορφὴν ὅσον καὶ τὴν ὥριμόν του τοιαύτην, διὰ πρώτην φορὰν ἀναφέρεται εἰς τὴν χώραν μας. Ἀπὸ παθολογικῆς πλευρᾶς ἡ προνυμφικὴ μορφὴ ἀποκαλουμένη Tetrathyridium balleti προκαλεῖ τὴν τετραθυριδίασιν τοῦ κυνὸς καὶ συχνότερον τῆς γαλῆς, χαρακτηριζομένην ἐκ τῆς παρουσίας τῶν προνυμφικῶν τούτων μορφῶν εἰς τὸ περιτόναιον καὶ σπανιώτερον εἰς τὴν κοιλότητα τοῦ ὑπεζοκῶτος. Ἡ ἐντόπισις εἰς τὸ περιτόναιον προκαλεῖ τὸν παρασιτολογικῆς προελεύσεως ἀσκίτην τῆς γαλῆς ἢ τοῦ κυνός, νόσου δυσχεροῦς διαγνώσεως καὶ ἀνιάτου.

Ὁ ὥριμος σκώληξ ἐντοπίζεται εἰς τὸ ἔντερον τοῦ κυνὸς ἢ τῆς γαλῆς, προκαλεῖ δὲ ἀπὸ πλευρᾶς παθολογίας τὰς αὐτὰς περίπου συνεπείας ὡς καὶ αἱ λοιπαὶ ταινίαι.

Παρασιτολογικὰ δεδόμενα : Ὁ σκώληξ Μ. l. ἀποτελεῖ εἶδος τῆς οἰκογενείας Mesocestoididae τῆς τάξεως Cyclophyllidea τῶν κεστωδῶν σκωλήκων.

Κύριον χαρακτηριστικὸν τοῦ σκώληκος : ἡ ἐν τῷ μέσῳ τῆς προγλωττίδος τοποθέτησις τοῦ ἐκφορητικοῦ πόρου. Τὸ μῆκος τοῦ ὡρίμου σκώληκος κυμαίνεται μεταξὺ 0,3 - 2,5 μέτρα. Ἡ κεφαλὴ ἔχει σχῆμα ροπάλου καὶ φέρει 4 ἀπομυζητικὰς θηλὰς ἄνευ ὀδόντων. Προγλωττίδας σχήματος σπόρου πέπονος μήκους 4 - 5 m.m. καὶ πλάτους 2 - 3 m.m. Ἐντὸς τῶν ὡρίμων προγλωττίδων διακρίνεται καλῶς ὁ ὠοθύλαξ, ἡ μήτρα, ἥτις ἀπολήγει εἰς τὸν ἐκφορητικὸν πόρον, ὡς καὶ οἱ ὄρχεις 54 - 56 τὸν ἀριθμὸν κατὰ δακτύλιον.

Ὠὰ σχήματος ὠοειδοῦς διαστάσεων 40 - 60 × 35 - 43 μ. φέροντα δύο λεπτὰς μεμβράνας.

Ἡ προνυμφικὴ μορφή : Tetrathyrium bailleti ἔχει σχῆμα μικροῦ σκώληκος λίαν ἐκτατοῦ καὶ συσταλτοῦ, μήκους 2 - 3 ἑκ., ἐνίοτε ὅμως εἶναι κατὰ πολὺ μακρύτερος.

Ἡ κεφαλὴ στερεῖται ρύγχους, φέρει δὲ 4 ἀπομυζητικὰς θηλάς. Αἱ γνώσεις ὅσον ἀφορᾷ τὸν βιολογικὸν κύκλον τοῦ παρασίτου εἶναι ἀνεπαρκεῖς. Προνυμφικαὶ μορφαὶ χορηγούμεναι εἰς κύνας καὶ γαλᾶς δίδουν εἰς τὸ ἔντερον τούτων ὥριμον σκώληκα (Neumann).

Ὠὰ ὡρίμου σκώληκος ἐν τούτοις χορηγούμενα εἰς τὰ αὐτὰ ζῶα δὲν προκαλοῦν μόλυνσιν. Ὑφίσταται συνεπῶς ἐνδιάμεσός τις ἢ περισσότεροι ξενισταί, οἵτινες παραμένουν ἄγνωστοι.

Ὁ ὥριμος σκώληξ ἐντοπίζεται εἰς τὸ ἔντερον τῆς γαλῆς, τοῦ κυνὸς ὡς καὶ ἑτέρων σαρκοφάγων ζώων. Ἡ προνύμφη ἀνευρίσκεται ἐλευθέρα ἢ ἐγκυστομένη εἰς τὴν περιτοναϊκὴν κοιλότητα, σπανιώτερον δὲ εἰς τὴν κοιλότητα τοῦ ὑπεζοκῶτος. Ἐνίοτε ἀνευρίσκεται προσκεκολλημένη εἰς τὸ ἧπαρ.

Ἡμέτερα περιστατικά : 1ον) Τὸ πρῶτον περιστατικὸν ἀφορᾷ τὴν προνυμφικὴν μορφὴν Tetrathyridium bailleti ἀνευρεθεῖσαν τὴν 18 Φεβρουαρίου 1959, ἐπὶ γαλῆς γενεᾶς ἀκαθορίστου, γένους θηλυκοῦ, ἡλικίας περίπου 3 ἐτῶν, ἰδιοκτησίας Ἀμερικανοῦ ἰατροῦ G. M. γεννηθείσης καὶ παραμεινάσης καθ' ὅλην τὴν ζωήν της ἐν Ἑλλάδι. Τὸ ἱστορικὸν ἀναφέρει ὅτι, τὸ πρῶτον 10ήμερον τοῦ μηνὸς Δεκεμβρίου 1958 ἡ γαλῆ παρουσίασεν οἶστρον. Δύο ἑβδομάδας ἀργότερον, ὁ ἰδιοκτήτης παρετήρησεν αὔξησιν τοῦ ὄγκου τῆς κοιλίας, ἥτις ἀπεδόθη εἰς πιθανὴν κύησιν. Κατὰ τὰς ἀρχὰς Φεβρουαρίου 1959 ἡ γαλῆ παρουσίασεν ἐκ τῶν γεννητικῶν ὀργάνων βλεννοαιματηρὸν ἔκκριμα. Εἰς τὰς 18 Φεβρουαρίου τέλος προσεκομίσθη καὶ ἐξητάσθη διὰ πρώτην φορὰν ὑφ' ἡμῶν. Ἡ γενικὴ κατάστασις τοῦ ζώου ἦτο μετρίως καλή. Ἡ διὰ τῆς ψηλαφήσεως ἐξέτασις τῆς κοιλίας ἀπέβη ἀρνητικὴ ὡς πρὸς τὴν πιθανότητα κυήσεως, ὡς ἐκ τούτου δὲ καὶ λόγῳ τοῦ ἐλαφροῦ ἐκκρίματος ἐκ τῶν γεννητικῶν ὀργάνων ἀπεφασίσθη ἡ στείρωσις δι' ὑστερεκτομῆς, τὴν ἑπομένην. Κατὰ τὴν διάνοιξιν τῆς κοιλίας διεπιστώθη ἡ ὕπαρξις σημαντικοῦ ἀριθμοῦ σκωλήκων μεγέθους 3 - 4 ἑκ. ἐκ τῶν ὁποίων ἄλλοι μὲν ἦσαν ἐλεύθεροι εἰς τὴν περιτοναϊκὴν κοιλότητα, ἄλλοι δὲ προσκεκολλημένοι εἰς τὸ μεσεντέριον καὶ τὸ ἧπαρ.

Ἀπεσπάσθησαν 20 περίπου σκώληκης ἵνα χαρακτηρισθῶσι παρασιτολογικῶς, μετὰ ταῦτα δὲ ἐγένετο ἡ συρραφὴ τοῦ τραύματος ἐγκαταλειφθείσης τῆς ὑστερεκτομῆς, προκειμένου ὅπως ἀποφασίσῃ ὁ ἰδιοκτήτης τοῦ ζώου περὶ τῆς τύχης του μετὰ τὴν ἀνεύρεσιν τῶν ὡς ἄνω σκωλήκων. Μετὰ διήμερον ἀπεφασίσθη ἡ θυσία τοῦ ζώου. Κατὰ τὴν νεκροτομὴν δὲν ἀνευρέθησαν ἀλλαχοῦ παράσιτα πλὴν τῆς ὡς ἄνω ἐντοπίσεως.

Οἱ σκώληκες ἐχαρακτηρίσθησαν ὡς ἀνήκοντες εἰς τὴν προνυμφικὴν μορφὴν τοῦ M. lineatus : T. bailleti. Ὁ χαρακτηρισμὸς τούτων ἐπεβεβαιώθη ἀπὸ τὸν καθηγητὴν Α. Πανέτσον τοῦ Πανεπιστημίου τῆς Θεσσα-

---

Εἰς τοὺς ὡς ἄνω Καθηγητὰς ἐκφράζομεν θερμὰς εὐχαριστίας.

λονίκης, ὡς καὶ ἀπὸ τὸν καθηγητὴν T. Guillon τῆς Κτηνιατρικῆς Σχολῆς τοῦ Alfort.

2ον) Τὸ δεύτερον περιστατικὸν ἀφορᾷ τὸν ὥριμον σκώληκα ὅστις παρετηρήθη ἐπὶ κυνὸς γενεᾶς Fox terrier, ἄρρενος, 7 ἐτῶν, ἰδιοκτησίας Γ.Ο.

Τὸ ἱστορικὸν ἀναφέρει κλινικὰς ἐκδηλώσεις ταινιάσεως ἀπὸ τριετίας καὶ πλέον. Κύων νευρωτικός, ὑπερευαίσθητος, παρουσιάζων ἐπ' ἐσχάτων καὶ ἐκ διαλειμμάτων νευρικὰς κρίσεις συνισταμένας εἰς σπασμοὺς καὶ εἰς καταληπτικὰς ἐκδηλώσεις.

Ἀναφέρεται ἐπίσης ὅτι, εἰς τὰ κόπρανα ἀνευρίσκονται σταθερῶς σωματίδια χρώματος λευκωποῦ καὶ ὠοειδῆ, μεγέθους σησαμίου, τῶν ὁποίων ἡ φύσις δὲν εἶχεν καθορισθῆ κατὰ τὸ παρελθὸν καθ' ὅσον αἱ ἀλλεπάλληλοι ἐξετάσεις κοπράνων δι' ἐντερικὰ παράσιτα ἀπέβησαν ἀρνητικαί. Αἱ θεραπευτικαὶ ἐπεμβάσεις διὰ διαφόρων ἀντιταινιακῶν σκευασμάτων (Tenoban «Wellcome», arecoline) προκαλοῦν προσωρινὴν αὔξησιν τῆς ἀποβολῆς τῶν ὡς ἄνω σωματιδίων, οὐχὶ ὅμως καὶ ἀποβολὴν ὁλοκλήρου τινὸς παρασίτου.

Τὴν 25 Μαρτίου 1961 ἀπεστάλλησαν ὑπὸ τοῦ θεράποντος Κτηνιάτρου (*) κόπρανα μὲ τὴν παράκλησιν ὅπως ἐρευνηθῆ καὶ καθορισθῇ ἡ φύσις τῶν ὡς ἄνω σωματιδίων. Ἡ μικροσκόπησις ἀπέδειξεν ὅτι ἐπρόκειτο περὶ προγλωττίδων τοῦ κεστώδους σκώληκος M. lineatus. Ἐφ' ἑκάστης προγλωττίδος διεκρίνετο εὐκρινῶς ἡ ὠοθήκη, πλήρης ὡρίμων καὶ χαρακτηριστικῶν τοῦ εἴδους ὠῶν, ἡ μήτρα, ὁ ἐκφορητικὸς πόρος εὑρισκόμενος εἰς τὸ μέσον τῆς προγλωττίδος ὡς καὶ οἱ ὄρχεις. Ἡ σύνθλιψις τῆς προγλωττίδος μεταξὺ ἀντικειμενοφόρου πλακὸς καὶ καλυπτρῖδος προεκάλει τὴν ἀποβολὴν ἐκ τοῦ ὠοθύλακος μεγάλου ἀριθμοῦ ὠῶν ἐντὸς τῶν ὁποίων εὐκρινῶς διεκρίνοντο διὰ μεγαλυτέρας μεγενθύσεως τὰ ζῶντα ἔμβρυα.

Μέχρι τῆς ἐπιδόσεως τῆς παρούσης μελέτης πρὸς δημοσίευσιν, οὐδὲν ἐπετεύχθη θεραπευτικῶς.

ΒΙΒΛΙΟΓΡΑΦΙΑ

1) **Railiet, A.,** (1895): Traité de zoologie med. et agricole, Paris.
2) **Neveu - Lemaire, M.** (1936): Traité d'Helmiuthologie Medicale et Veterinaire, Paris.
3) **Chandler, A.** (1952): Introduction to Parasitology, New York.
4) **Mönnig, H.O.,** (1949): Veterinary Helminthology and Entomology, Baltimore.

(*) Τὸ ἀνωτέρω περιστατικὸν ἀπεστάλη πρὸς ἔρευναν ὑπὸ τοῦ συναδέλφου κ. Θ. Φελούκη.

RESUMÉ

M. LINEATUS ET T. BAILLETI CHEZ DEUX CARNIVORES DOMESTIQUES

Par

A. G. VELTSOS, E. CRIMBITHIS, G. CLARCK

M. lineatus et T. bailleti ont été rencontrés pour la première fois en Grèce. Le premier a été trouvé dans l'instestin d'un chien et le second dans la cavité peritoneale d'un chat, certains étaient libres autres attachés au mesentére et au foie.

ΕΡΕΥΝΑ ΕΠΙ ΤΩΝ ΕΚΛΥΟΜΕΝΩΝ ΥΠΟ ΤΩΝ ΑΝΑΕΡΟΒΙΩΝ ΟΣΜΩΝ (*)

Ὑπὸ

Α. ΦΡΑΓΚΟΠΟΥΛΟΥ καὶ C. BILLY

Ἐντὸς τοῦ πλαισίου τῆς ἐρεύνης τῶν ὑπὸ τῶν ἀναεροβίων ἀπελευθερουμένων ἀερίων, καὶ ἐν συνεχείᾳ τῆς πραγματοποιηθείσης ἤδη ἐρεύνης ἐπὶ τῶν κλωστηριδίων : Inflabilis lacustris (Prévot et Sarraf) καὶ Clostridium corallinum (Billy et Prévot) ἠσχολήθημεν καὶ ἡμεῖς μὲ τὴν περίπτωσιν τοῦ clostridium histolyticum

Τυγχάνει γενικῶς παραδεδεγμένον ὅτι τὸ Cl. histoliticum (Weinberg καὶ Seguin) εἶναι ὑπεύθυνον οἰδήματος καὶ προκαλεῖ ἀποκόλλησιν καὶ λύσιν τῶν ἱστῶν.

Ἐπὶ τοῦ ἰνδοχοίρου ἡ γάγγραινα ἀπολήγει εἰς θάνατον ἐντὸς μιᾶς ἢ δύο ἡμερῶν, συνεπείᾳ μυολύσεως.

Συγκρίνοντες καλλιεργείας τοῦ ἐν λόγῳ μικροβίου μετ' ἄλλων κλωστηριδίων, γενικῶς δυσόσμων, παρατηροῦμεν ὅτι ἐκεῖναι τοῦ histolyticum ἦσαν πολὺ ὀλιγώτερον δύσοσμοι τῶν ἄλλων κλωστηριδίων.

Ἠθελήσαμεν νὰ ἐρευνήσωμεν ἐὰν ἡ ἰδιότης αὐτὴ τοῦ Cl. histolyticum

---

*) Ἐργασία λαβοῦσα χώραν εἰς τὸ Institut Pasteur τῶν Παρισίων, τμῆμα ἀναεροβίων, καὶ δημοσιευθεῖσα εἰς τὸ «Annales de l'Institut Pasteur» Tome 101, p.p. 136 - 138.