ePublishing

Journal of the Hellenic Veterinary Medical Society

Vol 15, No 2 (1964)

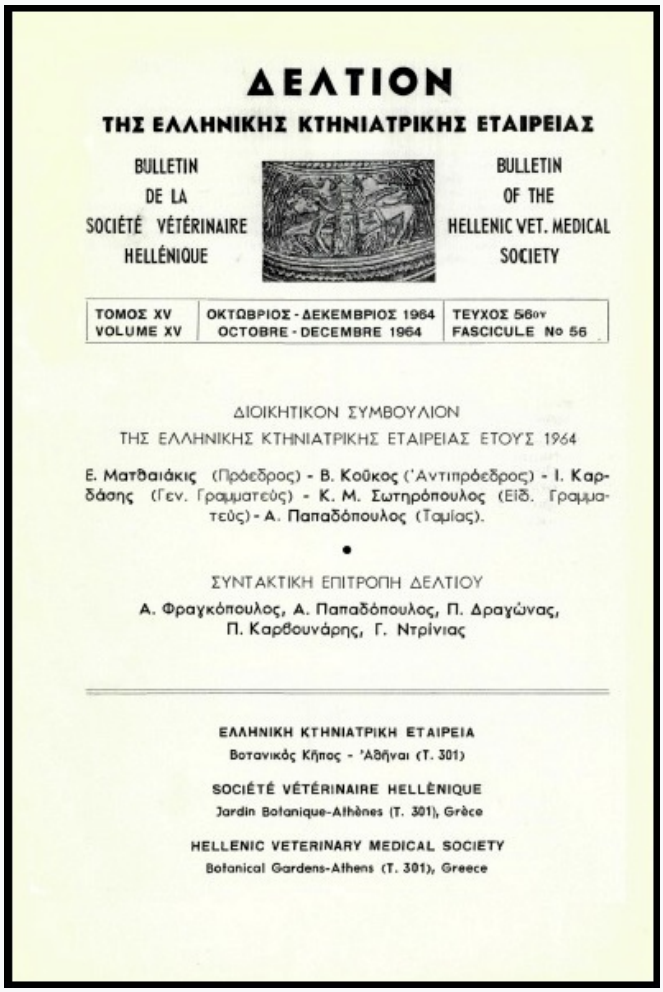

ΔΕΛΤΙΟΝ

ΤΗΣ ΕΛΛΗΝΙΚΗΣ ΚΤΗΝΙΑΤΡΙΚΗΣ ΕΤΑΙΡΕΙΑΣ

BULLETIN DE LA SOCIÉTÉ VÉTÉRINAIRE HELLÉNIQUE

BULLETIN OF THE HELLENIC VET. MEDICAL SOCIETY

ΤΟΜΟΣ XV VOLUME XV	ΟΚΤΩΒΡΙΟΣ - ΔΕΚΕΜΒΡΙΟΣ 1964 OCTOBRE - DECEMBRE 1964	ΤΕΥΧΟΣ 56ον FASCICULE No 56

ΔΙΟΙΚΗΤΙΚΟΝ ΣΥΜΒΟΥΛΙΟΝ

ΤΗΣ ΕΛΛΗΝΙΚΗΣ ΚΤΗΝΙΑΤΡΙΚΗΣ ΕΤΑΙΡΕΙΑΣ ΕΤΟΥΣ 1964

Ε. Ματθαιάκις (Πρόεδρος) - Β. Κούκος (Ἀντιπρόεδρος) - Ι. Καρδάσης (Γεν. Γραμματεύς) - Κ. Μ. Σωτηρόπουλος (Ειδ. Γραμματεύς) - Α. Παπαδόπουλος (Ταμίας).

ΣΥΝΤΑΚΤΙΚΗ ΕΠΙΤΡΟΠΗ ΔΕΛΤΙΟΥ

Α. Φραγκόπουλος, Α. Παπαδόπουλος, Π. Δραγώνας, Π. Καρβουνάρης, Γ. Ντρίνιας

ΕΛΛΗΝΙΚΗ ΚΤΗΝΙΑΤΡΙΚΗ ΕΤΑΙΡΕΙΑ
Βοτανικός Κῆπος - Ἀθῆναι (Τ. 301)

SOCIÉTÉ VÉTÉRINAIRE HELLÉNIQUE
Jardin Botanique-Athènes (T. 301), Grèce

HELLENIC VETERINARY MEDICAL SOCIETY
Botanical Gardens-Athens (T. 301), Greece

ΣΤΕΝΩΣΙΣ ΤΟΥ ΠΥΛΩΡΟΥ ΕΙΣ ΤΟΝ ΚΥΝΑ

ΙΩΑΝΝΗΣ Γ. ΒΙΚΕΛΙΔΗΣ, ΦΩΤΙΟΣ ΠΑΠΑΔΟΠΟΥΛΟΣ

doi: 10.12681/jhvms.18721

Copyright © 2018, ΙΩΑΝΝΗΣ Γ. ΒΙΚΕΛΙΔΗΣ ΦΩΤΙΟΣ ΠΑΠΑΔΟΠΟΥΛΟΣ

This work is licensed under a Creative Commons Attribution-NonCommercial 4.0.

To cite this article:

ΒΙΚΕΛΙΔΗΣ Ι. Γ., & ΠΑΠΑΔΟΠΟΥΛΟΣ Φ. (1964). ΣΤΕΝΩΣΙΣ ΤΟΥ ΠΥΛΩΡΟΥ ΕΙΣ ΤΟΝ ΚΥΝΑ. *Journal of the Hellenic Veterinary Medical Society*, *15*(2), 245–251. https://doi.org/10.12681/jhvms.18721

https://epublishing.ekt.gr | **e-Publisher:** EKT | **Downloaded at:** 23/01/2026 17:57:21

ΣΤΕΝΩΣΙΣ ΤΟΥ ΠΥΛΩΡΟΥ ΕΙΣ ΤΟΝ ΚΥΝΑ

Ὑπὸ

ΙΩΑΝΝΟΥ Γ. ΒΙΚΕΛΙΔΟΥ

Καθηγητοῦ τῆς Χειρουργικῆς Κλινικῆς τῆς Κτηνιατρικῆς Σχολῆς

καὶ

Δρ. ΦΩΤΙΟΥ ΠΑΠΑΔΟΠΟΥΛΟΥ

Ἐπιμελητοῦ τῆς Χειρουργικῆς κλινικῆς

Ἡ στένωσις τοῦ πυλωροῦ εἰς τὸν κύνα εἶναι ἀρκετὰ σπανία καὶ ὀλίγον μόνον μνημονεύεται εἰς τὴν κτηνιατρικὴν βιβλιογραφίαν. Διὰ τὸν λόγον αὐτὸν ἐθεωρήσαμεν , ὅτι θὰ ἦτο ἐνδιαφέρουσα ἡ ἀνακοίνωσις δύο περιπτώσεων τῆς ἡμετέρας Κλινικῆς.

Βιβλιογραφικὴ ἀνασκόπησις: Ἡ στένωσις τοῦ πυλωροῦ παρατηρεῖται τόσον εἰς τοὺς νεαρούς, ὅσον καὶ εἰς τοὺς ἐνήλικας κύνας. Καὶ εἰς μὲν τοὺς πρώτους ὀφείλεται εἰς συγγενῆ ἀνωμαλίαν, εἰς δὲ τοὺς δευτέρους εἰς διάφορα αἴτια λειτουργικὰ ἢ ὀργανικά, ἅτινα περαιτέρω περιγράφονται. (White L. Hose A. καὶ Gaig M.)

(α) Ἡ στένωσις τοῦ πυλωροῦ εἰς τοὺς νεαροὺς κύνας ἀποδίδεται κατ' ἄλλους μὲν εἰς συγγενῆ ὑπερτροφίαν τῆς μυϊκῆς στιβάδος τοῦ πυλωροῦ, κατ' ἄλλους δὲ εἰς συγγενῆ σπαστικὴν κατάστασιν, ἥτις ἀπολήγει εἰς ἐπίκτητον πλέον ὑπερτροφίαν τῆς μυϊκῆς στιβάδος. Παραδέχονται κατὰ τὸ πλεῖστον ὅτι ἡ στένωσις αὕτη ὀφείλεται εἰς ὑπερτροφίαν τῶν κυκλομερῶν μυϊκῶν ἰνῶν τοῦ πυλωροῦ. Ἡ πάθησις καθίσταται ἀντιληπτὴ κατὰ τὸν ἀποθηλασμόν, ὅτε ὁ κύων τὸ πρῶτον λαμβάνῃ στερεὰν τροφήν, ἡ ὁποία μὴ δυναμένη νὰ διέλθῃ διὰ τοῦ ἐστενωμένου πυλωρικοῦ στομίου, ἐμέσεται μετὰ πάροδον 20′ ἕως 60′ ἀπὸ τῆς λήψεως αὐτῆς.

Ἡ πάθησις παρατηρεῖται καὶ εἰς τὸν ἄνθρωπον ὑπὸ ὀξυτέραν ὅμως μορφὴν καὶ ἀποδίδεται εἰς τὴν αὐτὴν αἰτιολογίαν. Παρατηρεῖται συνήθως τὴν 2αν ἢ 3ην ἑβδομάδα ἀπὸ τῆς γεννήσεως, ἐνίοτε ὅμως καὶ ἀμέσως μετὰ τὸν τοκετόν. Τοῦτο συμβαίνει, διότι εἰς τὸ νεογνόν, ἐν ἀντιθέσει πρὸς τὸν κύνα, δὲν δύνανται νὰ διέλθουν διὰ τοῦ ἐστενωμένου πυλωρικοῦ στομίου οὐδὲ αἱ ὑγρᾶς συστάσεως τροφαί.

Κύριον χαρακτηριστικὸν γνώρισμα τῆς στενώσεως τοῦ πυλωροῦ εἰς τὸν κύνα εἶναι ὁ τοξοειδὴς ἔμετος, ὅστις λαμβάνει χώραν μετὰ πάροδον χρονικοῦ τινὸς διαστήματος ἀπὸ τῆς λήψεως τῆς τροφῆς. Ἐπίσης χαρακτηριστικὸν σημεῖον ἀποτελεῖ ἡ σύστασις τῶν ἐμεσμάτων, τὰ ὁποῖα πλὴν τῆς ληφθείσης τροφῆς περιέχουν καὶ ὑγρὰ ἐκ γαστρικῆς ὑπερεκκρίσεως, οὐδόλως ὅμως χολοβαφῆ. Τέλος παρατηρεῖται ἀπίσχνανσις τοῦ πάσχοντος λόγῳ ἀφυδατώσεως ὡς ἐκ τῶν συνεχῶν ἐμέτων.

Ἡ διάγνωσις τῆς παθήσεως βασίζεται εἰς τὸ ἀναμνηστικόν, εἰς τὰ κλινικὰ

συμπτώματα καὶ τὰ ἀκτινολογικὰ εὑρήματα. Κατὰ τὴν ἀκτινοσκόπησιν, κατόπιν βαριούχου γεύματος, διαπιστοῦται διάτασις τοῦ στομάχου. δηλ. πλέον ἐπιμήκης πυλωρὸς ἐν εἴδει χοάνης καὶ στάσις προόδου τοῦ βαριούχου γεύματος.

Ἡ διαφορικὴ διάγνωσις τῆς παθήσεως ἔχει ἰδιαιτέραν σημασίαν ἐνταῦθα. Παρ' ἐνίων ὑποστηρίζεται, ὅτι ἡ παρουσία ξένου τινὸς σώματος εἰς τὸ πυλωρικὸν στόμιον δίδει παρόμοια συμπτώματα. εἰς τὴν περίπτωσιν ὅμως ταύτην ἡ ἐμφάνισις τῆς νόσου εἶναι πλέον ὀξεῖα καὶ ἡ ἀκτινολογικὴ εἰκὼν διάφορος. Ἐπίσης, οἱαδήποτε συγγενὴς ἀνωμαλία τοῦ στομάχου ἢ τοῦ οἰσοφάγου, εἶναι δυνατὸν νὰ παρουσιάσῃ παρόμοια συμπτώματα, π.χ. ἡ συγγενὴς διάτασις τῆς θωρακικῆς μοίρας τοῦ οἰσοφάγου, αἱ ἀνωμαλίαι τῶν μεγάλων ἀγγείων, τὰ ὁποῖα περικλείουν τὸν οἰσοφάγον, εἴς τι σημεῖον κατὰ τὴν ἐντὸς τοῦ θώρακος διαδρομήν του. ἀλλὰ καὶ εἰς τὰς περιπτώσεις ταύτας ἡ ἀκτινολογικὴ εἰκὼν εἶναι διάφορος, ὁ δὲ ἔμετος λαμβάνει χώραν εἰς μικρὰν μετὰ τὴν λῆψιν τῆς τροφῆς χρονικὸν διάστημα.

Ἡ συντηρητικὴ θεραπεία διὰ τῆς χορηγήσεως ἀντισπασμωδικῶν φαρμάκων ἔχει ἐφαρμογὴν εἰς τὴν ἀρχὴν τῆς νόσου. Ὑπὸ τινων ὑπεστηρίχθη ὅτι ἡ χημικοθεραπεία δὲν πρέπει νὰ παρατείνεται, ἐφ'ὅσον τὸ ἀποτέλεσμα δὲν εἶναι ἀμέσως ἱκανοποιητικόν. Ἀντιθέτως, παρ' ἑτέρων συνεστήθη ἡ μακροχρόνιος τοιαύτη. Καὶ εἰς περιπτώσεις ὅμως καθ' ἃς εἶναι ἀποτελεσματικὴ ἡ χημικοθεραπεία, παρατηροῦνται ὑποτροπαὶ ἅμα τῇ παύσει χορηγήσεως ἀντισπασμωδικῶν. Παρὰ ταῦτα ἡ συντηρητικὴ θεραπεία ἐπί τινας ἡμέρας κρίνεται ἐπωφελής, διότι ἡ προσωρινὴ βελτίωσις τῆς καταστάσεως τοῦ πάσχοντος συντελεῖ εἰς τὴν ἀνάκτησιν δυνάμεων καὶ ἐκτέλεσιν τῆς ἐγχειρήσεως ὑπὸ εὐνοϊκωτέρας συνθήκας, ἐὰν δὲν ἤθελεν ἔχει ὡς ἀποτέλεσμα τὴν ἴασιν, ἡ ὁποία δὲν εἶναι σπανία.

Ἡ χειρουργικὴ θεραπεία ἀποτελεῖ σήμερον τὴν μέθοδον ἐκλογῆς πρὸς ἀποκατάστασιν τῆς λειτουργίας τοῦ πυλωρικοῦ στομίου. Δὲν συνιστᾶται ἡ μακρὰ ἀναμονή. Πρέπει ἐν τούτοις ν' ἀναβάλλεται ἡ ἐπέμβασις ἐπὶ ἀφυδατώσεως τοῦ ὀργανισμοῦ καὶ ἀπισχνάνσεως, ἵνα δοθῇ ὁ σχετικὸς χρόνος πρὸς τόνωσιν καὶ ἀποκατάστασιν τῆς ἰσορροπίας τῶν ὑγρῶν συστατικῶν αὐτοῦ. Εἰς τὸν ἄνθρωπον ἡ χειρουργικὴ ἐπέμβασις εἶναι ἐπιτυχὴς εἰς ποσοστὸν 99 %.

Ἡ τεχνικὴ τῆς ἐπεμβάσεως συνίσταται εἰς προομφαλικὴν τομὴν ἐπὶ τῆς μέσης γραμμῆς μήκους 10-12 ἑκ., ἀποκάλυψιν τοῦ πυλωροῦ καὶ φορὰν αὐτοῦ πρὸς τὸ χειρουργικὸν τραῦμα. Ἐν συνεχείᾳ ἐκτελοῦνται μία ἢ πλείονες ἐπιμήκεις τομαὶ τοῦ ὀρογόνου καὶ τῆς μυϊκῆς στιβάδος μέχρι τοῦ ὑποβλεννογονίου, χωρὶς νὰ θιγῇ ὁ βλεννογόνος. Μετὰ τὴν διατομὴν τῆς μυϊκῆς στιβάδος ὁ βλεννογόνος προβάλλει ἐν εἴδει κήλης, ἐπιτυγχανομένης οὕτω τῆς διευρύνσεως τοῦ πυλωρικοῦ στομίου. Ὁ πυλωρὸς ἐπαναφέρεται εἰς τὴν θέσιν του καὶ ἐπακολουθεῖ ἡ συρραφὴ τοῦ κοιλιακοῦ τραύματος κατὰ τὰ κλασσικὰ δεδομένα.

(β) Ἡ στένωσις τοῦ πυλωροῦ εἰς τοὺς ἐνήλικας κύνας, ὡς καὶ εἰς τὸν ἄνθρωπον, ὀφείλεται εἴτε εἰς λειτουργικά, εἴτε εἰς ὀργανικὰ αἴτια. Τὰ λειτουργικὰ αἴτια, ὀφειλόμενα εἰς σπασμὸν τοῦ πυλωροῦ, σπανίως ἀπολήγουσι εἰς μόνιμον στένωσιν. Τὰ ὀργανικὰ αἴτια, διακρινόμενα εἰς καλοήθη καὶ κακοήθη, παρουσιάζουσι εἰς μὲν τὴν πρώτην περίπτωσιν καλοήθη στένωσιν, ὀφειλομένην εἰς φλεγμονὰς ἢ οὐλώδεις ἐξεργασίας, εἰς δὲ τὴν δευτέραν κακοήθη στένωσιν ἐξ ἀναπτύξεως κακοήθους τινὸς νεοπλασίας.

ΗΜΕΤΕΡΑΙ ΠΕΡΙΠΤΩΣΕΙΣ

Περίπτωσις Ιη. Συγγενὴς ὑπερτροφικὴ πυλωρικὴ στένωσις.

Κύων, ἰδιοκτησίας Κ.Μ., φυλῆς Berger, ἄρρην, ἡλικίας 2 μηνῶν, εἰσῆλθεν ἐκ τῆς Παθολογικῆς Κλινικῆς τὴν 28.3.1963 πρὸς ἐρευνητικὴν λαπαροτομίαν. εἶχε τεθῆ διάγνωσις γαστρίτιδος μετὰ πυλωρικῆς στενώσεως, ὡς καὶ ἀρχομένου ραχιτισμοῦ (ἐλαφρὰ παραμόρφωσις ἀρθρώσεων καὶ πλευρικὸν κομβολόγιον).

Κατὰ τὸ ἀναμνηστικὸν ὁ κύων ἠσθένησε τὸ πρῶτον πρὸ δεκαπενθημέρου, ὅτε παρουσίασεν ἐμέτους καὶ πλήρη ἀνορεξίαν. κατάστασις, ἥτις ἐσυνεχίσθη καὶ κατὰ τὴν διάρκειαν τῆς παραμονῆς του εἰς τὴν Παθολογικὴν Κλινικήν, ἀπὸ 18.3.1963 μέχρι 28.3.1963, παρὰ τὴν θεραπευτικὴν ἀγωγήν, ἥτις συνίστατο εἰς χορήγησιν ἀντισπασμωδικῶν, βιταμινῶν A D, ἁλάτων φωσφόρου καὶ ἀσβεστίου, ὀρῶν καὶ χλωραμφενικόλης. Τὴν 26.3.1963 διενεργήθη ἀκτινοσκοπικὸς ἔλεγχος τοῦ στομάχου μετὰ λῆψιν βαριούχου γεύματος. Κατὰ τὴν ἐξέτασιν ταύτην διεπιστώθη κατακράτησις τῆς σκιερογόνου οὐσίας ἐν τῷ στομάχῳ μετὰ παρέλευσιν 2,4,5 ὡρῶν, στενωτικὰ φαινόμενα εἰς τὴν χώραν τοῦ πυλωροῦ, εἰς ἃ ἀπεδόθη ἡ κατακράτησις καὶ δευτερογενὴς διάτασις τοῦ στομάχου ὡς ἐκ τῶν φαινομένων τούτων (εἰκὼν I).

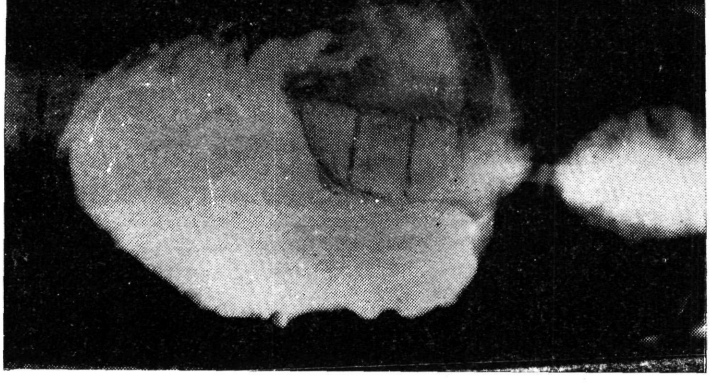

Εἰκὼν 1.—Στενωτικὰ φαινόμενα εἰς τὴν χώραν τοῦ πυλωροῦ καὶ κατακράτησις τῆς σκιερογόνου οὐσίας ἐν τῷ στομάχῳ.

Κατὰ τὴν ἡμετέραν κλινικὴν ἐξέτασιν διεπιστώθησαν τὰ κάτωθι : Θερμοκρασία 36, 1° C, μικρὸς σφυγμός, ἀφυδάτωσις, ἔντονος ἀπίσχνανσις καὶ πλήρης ἀνορεξία. Λόγῳ ἀκριβῶς τῆς γενικῆς ταύτης καταπτώσεως ἐκρίθη σκόπιμος ἡ ἀναβολὴ τῆς χειρουργικῆς ἐπεμβάσεως καὶ ἡ ἐνίσχυσις τοῦ ὀργανισμοῦ δι' ὑγρῶν, καρδιοτονωτικῶν καὶ βιταμινῶν. Παρὰ ταῦτα ἡ κατάστασις ἐπεδεινώθη, ὁ κύων περιέπεσεν εἰς κῶμα ἐν συνεχείᾳ, καὶ ἔθανεν τὴν 3.4.1963.

Κατὰ τὸν νεκροσκοπικὸν ἔλεγχον διεπιστώθη στένωσις τοῦ πυλωροῦ συνεπείᾳ παχύνσεως τῆς μυϊκῆς του στιβάδος. Παρετηρήθη ἐπίσης διήθησις τῆς προπυλωρικῆς μοίρας τοῦ στομάχου δι' ἀλάτων βαρίου, λόγῳ παρατεταμένης παραμονῆς του ἐν αὐτῷ. Ἡ διήθησις ἀφεώρα τὴν μυϊκὴν στιβάδα τοῦ στομάχου, ἐνῶ ὁ βλεννογόνος αὐτοῦ ἦτο ἐλεύθερος.

Περίπτωσις 2α. Πυλωρικὴ στένωσις εἰς ἐνήλικα κύνα.

Κύων, ἰδιοκτησίας Γ.Σ., φυλῆς Ἀλσατίας, ἄρρην, ἡλικίας 8 ἐτῶν, εἰσήχθη ἐκ τῆς Παθολογικῆς Κλινικῆς τὴν 11.3.1963 δι ἐρευνητικὴν λαπαροτομίαν.

Ὁ κύων ἀπὸ ὀκταμήνου παρουσίαζε δυσκοιλιότητα καὶ ἐμέτους, ἰδίᾳ κατόπιν πλουσίου γεύματος καὶ μετὰ λῆψιν ὕδατος. Ἡ ὄρεξις αὐτοῦ παραμένει καλή, παρουσιάζει ὅμως καταφανῆ ἀπίσχνανσιν.

Κατὰ τὴν εἴσοδόν του εἰς τὴν Παθολογικὴν Κλινικὴν παρουσίαζε τὰ κάτωθι συμπτώματα: Θερμοκρασία 40°C, 120 καρδιακοὺς παλμούς, 36 ἀναπνοὰς κατὰ πρῶτον λεπτόν, εὐαισθησίαν εἰς τὴν χώραν τοῦ στομάχου, τάσιν πρὸς ἔμετον καὶ ὑπεραιμίαν τοῦ φάρυγγος. Ἡ ἐξέτασις τῶν κοπράνων διὰ τυχὸν παράσιτα ἀπέβη ἀρνητική. Ἡ ἐξέτασις τοῦ αἵματος ἀπέδειξὲν 62% οὐδετεροφιλίαν, τῶν δὲ οὔρων ἴχνη χολοχρωστικῶν. Ὅθεν ὑπεβλήθη εἰς θεραπείαν διὰ χολαγωγῶν, βιταμινῶν καὶ ἀντιπαρασιτικῶν. Παρὰ τὴν θεραπευτικὴν ταύτην ἀγωγὴν δὲν παρουσίασε βελτίωσιν, οἱ ἔμετοι ἐσυνεχίσθηκαν, δι' ὃ καὶ ἀπεφασίσθη ἡ διακομιδή του εἰς τὴν ἡμετέραν Κλινικὴν δι' ἐρευνητικὴν λαπαροτομίαν.

Ἅμα τῇ εἰσόδῳ του εἰς τὴν ἡμετέραν Κλινικὴν καὶ μετὰ τὴν λῆψιν βαριούχου γεύματος, ἐγένετο ἐκ νέου ὑπὸ ἀκτινοσκοπικὸν ἔλεγχον ἐξέτασις τοῦ στο-

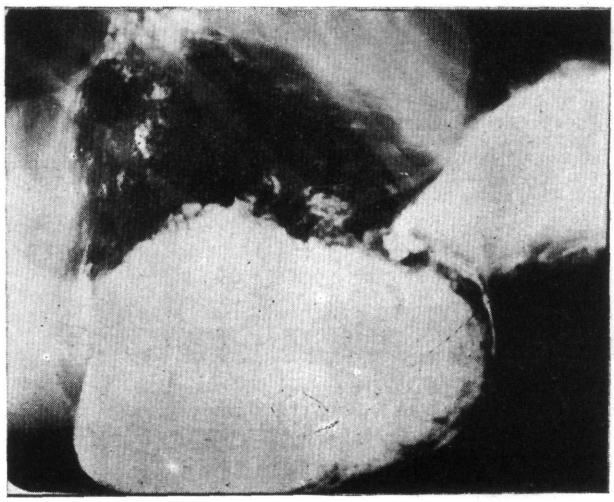

Εἰκὼν 2.—Διαπίστωσις μεγαλοοισοφάγου, μεγάλης διατάσεως τοῦ στομάχου καὶ στενώσεως τοῦ πυλωροῦ.

μάχου. Κατὰ τὴν ἐξέτασιν ταύτην διεπιστώθη μεγαοισοφάγος καὶ ἄμεσος πλήρωσις τοῦ στομάχου, ἐνδεικτικὸν τῆς μὴ ὑπάρξεως κωλύματος εἰς τὸ καρδιακὸν



Τμῆμα τῶν νέων ἐγκαταστάσεων τῆς δι' ἀκτινώσεως παστεριώσεως τοῦ γάλακτος.

ΤΩΡΑ Η **ΕΒΓΑ** ΣΑΣ ΠΡΟΣΦΕΡΕΙ ΤΟ ΠΑΣΤΕΡΙΩΜΕΝΟ ΓΑΛΑ **ACTINISÉ**

ΠΕΡΙΣΣΟΤΕΡΟ ΘΡΕΠΤΙΚΟ!
ΠΕΡΙΣΣΟΤΕΡΟ ΥΓΙΕΙΝΟ!

Η ΕΛΛΗΝΙΚΗ ΒΙΟΜΗΧΑΝΙΑ ΓΑΛΑΚΤΟΣ «ΕΒΓΑ», ποὺ πρώτη εἰσήγαγε στὴν Ἑλλάδα τὴν παστερίωσι τοῦ γάλακτος, καὶ πάλιν πρώτη ἐφαρμόζει σήμερα τὸ νεώτατο Ἑλβετικὸ σύστημα παστεριώσεως δι' ἀκτινώσεως τοῦ γάλακτος (ACTINISATION).

Εἰδικὰ συγκροτήματα μηχανημάτων DE STOUTZ ἐγκατέστησεν ἡ «ΕΒΓΑ» καὶ πραγματοποιεῖ τὴν συγχρονισμένη αὐτὴ ἐπεξεργασία τοῦ γάλακτος. Χάρις στ νέα μέθοδο ἐξασφαλίζεται ἀνωτάτου βαθμ παστερίωσις καὶ, ταυτοχρόνως, ἐμπλουτισμ τοῦ ἐπεξεργασμένου γάλακτος μὲ φυσικὲς β ταμίνες D.

Μηχανήματα DE STOUTZ χρησιμοποιοῦντ εἰς ΕΛΒΕΤΙΑΝ, ΓΑΛΛΙΑΝ, ΙΤΑΛΙΑΝ κ ἄλλα προηγμένα εἰς πολιτισμὸν κράτη.

ΕΛΛΗΝΙΚΗ ΒΙΟΜΗΧΑΝΙΑ ΓΑΛΑΚΤΟΣ Α. Ε.

ΕΒΓΑ

"ΑΛΕΚΤΩΡ

στόμιον. Διεπιστώθη ἐξ ἄλλου τεραστία διάτασις τοῦ στομάχου, ἐνῶ ἡ σκιερογόνος οὐσία δὲν διήρχετο διὰ τοῦ πυλωροῦ. καὶ μετὰ πάροδον ἡμισείας ὥρας ἀπὸ τῆς λήψεως τοῦ γεύματος, τοῦτο ἐξηκολούθει νὰ παραμένῃ ἐντὸς τοῦ στο-

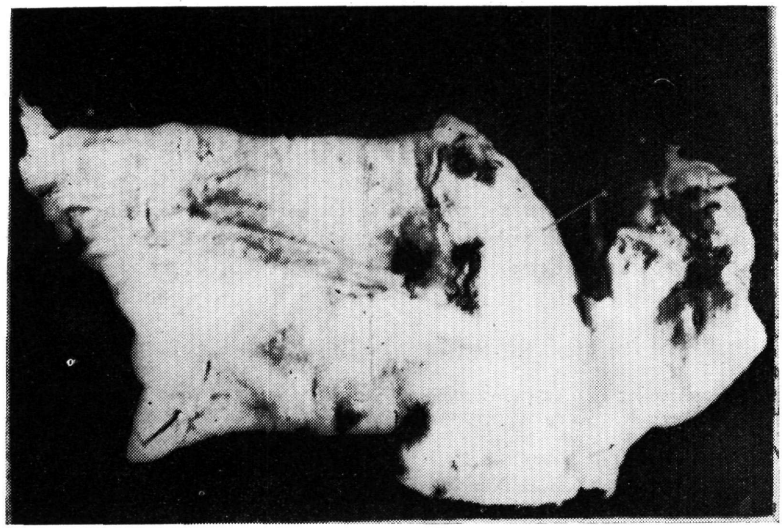

Εἰκὼν 3.—Ἕλκη τοῦ δωδεκαδακτύλου καὶ καρκίνωμα μεγέθους ᾠοῦ εἰς τὸ ἧπαρ.

μάχου, ἐνδεικτικὸν τῆς ὑπάρξεως στενωτικῶν φαινομένων εἰς τὸ πυλωρικὸν στόμιον.

Τὰς ἑπομένας ἡμέρας ὁ κύων ὑπεβλήθη εἰς θεραπείαν δι' ἀντισπασμωδικῶν καὶ δι ἀντιβιοτικῶν ἄνευ ἀποτελέσματος. οἱ ἔμετοι συνεχίσθησαν καὶ ἡ γενικὴ κατάστασις τοῦ πάσχοντος ἐπεδεινώθη. Κατόπιν τούτου ἀπεφασίσθη ἡ χειρουργικὴ ἐπέμβασις, ἥτις καὶ ἐγένετο τὴν 16.3.1963. Διὰ τὴν ἀναισθησίαν κατ' ἀρχὰς ἐχορηγήθη προνάρκωσις δι' ἀτροπομορφίνης καὶ ἐν συνεχείᾳ νεμβουτάλη ὡς γενικὸν ἀναισθητικὸν εἰς τὴν δόσιν τῶν 16 χιλιοστογράμμων ἀνὰ χιλιόγραμμον ζῶντος βάρους. Ἡ τεχνικὴ τῆς ἐπεμβάσεως συνίστατο εἰς τὴν ἀποκάλυψιν τοῦ πυλωροῦ διὰ προομφαλικῆς τομῆς ἐπὶ τῆς λευκῆς γραμμῆς καὶ γαστρονηστίοστόμωσιν (μέθοδος Bilroth) πρὸς παράκαμψιν τοῦ ἐστενωμένου πυλωρικοῦ στομίου, τοῦ ὁποίου τὰ τοιχώματα εὑρέθησαν πεπαχυμένα κατὰ τὴν ψηλάφησιν, καὶ δημιουργίαν νέας ἐπικοινωνίας μεταξὺ στομάχου καὶ ἐντέρου Ἐπηκολούθησεν ἡ συρραφὴ τῶν κοιλιακῶν τοιχωμάτων.

Ὁ κύων ἔθανεν πρὶν ἢ ἀνανήψῃ τὴν νύκτα πρὸς τὴν 17.3.1963. Κατὰ τὸν νεκροσκοπικὸν ἔλεγχον διεπιστώθησαν ἕλκη εἰς τὸν βολβὸν τοῦ δωδεκαδακτύλου (εἰκ. 3), καρκίνωμα μεγέθους ᾠοῦ ὄρνιθος εἰς τὸ ἧπαρ καὶ ἐκφύλισις τούτου.

ΣΥΖΗΤΗΣΙΣ

Εἰς τὴν πρώτην περίπτωσιν, τῆς συγγενοῦς ὑπερτροφικῆς στενώσεως τοῦ πυλωροῦ, ἡ ἡλικία τοῦ πάσχοντος, οἱ ἔμετοι καὶ ὁ ἀκτινοσκοπικὸς ἔλεγχος

οὐδεμίαν ἀμφιβολίαν ἀφήνουν ἐπὶ τῆς διαγνώσεως. Πιστεύομεν ὅτι ἡ ἐπὶ πολλὰς ἡμέρας συντηρητικὴ θεραπεία δι' ἀντισπασμωδικῶν, βιταμινῶν, ὀρῶν κ.ἄ. εἶχεν ὡς συνέπειαν τὴν παράτασιν τῆς νόσου μὲ ἀποτέλεσμα τὴν ἐξουθένωσιν τοῦ κυνὸς καὶ ὡς ἐκ τούτου τὴν ἀδυναμίαν ἐκτελέσεως τῆς χειρουργικῆς ἐπεμβάσεως. Δι ὃ καὶ κρίνομεν ὡς ἀνωφελῆ, ἂν μὴ ἐπιβλαβῆ, τὴν μακροχρόνιον συντηρητικὴν θεραπείαν, ἅμα τῇ διαγνώσει τῆς νόσου. Ἡ ἄμεσος χειρουργικὴ ἐπέμβασις ἀποτελεῖ τὴν ἐνδεδειγμένην ἀγωγήν, ἥτις κατὰ κανόνα εἶναι ἐπιτυχής.

Εἰς τὴν δευτέραν περίπτωσιν πιστεύομεν, ὅτι ἡ στένωσις τοῦ πυλωροῦ ὠφείλετο εἰς τὴν παρουσίαν τῶν ἑλκῶν τοῦ βολβοῦ τοῦ δωδεκαδακτύλου καὶ τοῦ καρκινώματος τοῦ ἥπατος, τὸ ὁποῖον, ὡς ἐκ τῆς γειτνιάσεως του, συνέτεινεν εἰς τὴν ἀπόφραξιν τοῦ πυλωρικοῦ στομίου. Ὁ θάνατος τοῦ ζῴου ἀποδίδεται εἰς ἀδυναμίαν ἀποτοξινώσεως ἐκ τοῦ βαρβιτουρικοῦ, λόγῳ ἡπατικῆς ἐκφυλίσεως.

ΒΙΒΛΙΟΓΡΑΦΙΑ

1. Γιαννακόπουλος Γ. Ἀπ. : Ἀκτινοδιαγνωστική. Ἀθῆναι 1955, ΤΟΜΟΣ Ι, σελίς 220
2. Καβαζαράκης Ν. : Χειρουργική. Θεσσαλονίκη 1958-59, Τόμος Β, ΚΕΦ. 8, σελὶς 64
3. M CAIG J. : Pyloric Stenosis in the dog. Hte vet. rec. vol 74 No 41, 1962, P. ΠΟΙ—1102.
4. Τσαμπούλα Ν.Θ. : Εἰδικὴ Νοσολογία Ἀθῆναι 1956, σελὶς 906.
5. WHITE W. L. AND HOSE T.A. : Congenital Pyloric Stenosis Vol. 71, Nó 8, 1959, P. 152.

SUMMERY

PYLORIC STENOSIS IN THE DOG

by

Professor JOHN VIKELIDES

Department of Surgery University of Thessaloniki

and

Dr. PHOTIOS PAPADOPOULOS

Assistant - Surgical Clinic

The authors describe two cases of stenosis of the pylorus.

The first case concerned a two month old dog in which the excistence of a congenital hypertrophic stenosis of the pylorus was evident. The illness had been manifested by intense vomiting during weaning of the animal. Its very advanced weak ness and dehydration due to the prolonged pharmaceutical treatment before its admission to our clinic did not permit an immediate surgical intervention. Since the recovery was not achieved in the following days the patient died. The above lesions have been verified by the autopsy.

The second case concerned an eight year old dog. In this case the stenosis of the pylorus was due to the hypertrophic growth of its walls because of the existence of ulcers in the initial part of the duodenum and of the presence of a well developed malignant tumor in the liver. The dog died after the operation of gastroïntenstinal anastomosis (gastrojejunostomy), method of Bilroth) while still under anesthesia. The death was attributed to the incapability of the degenerated liver to detoxicate the organism from the barbiturate that had been administred.

RESUME

STENOSE DU PYLORE CHEZ LE CHIEN

Les auteurs decrivent deux cas de sténose du pylore chez le chien.

Dans le premier cas il s'agissait d'un chien agé de deux mois, chez lequel a été demontré l'existence d'une sténose du pylore hypertrophique congenitale. La maladie a fait son apparition par des vomissements intenses pendant le désallaitement de l'animal. Son amaigrissement et deshydratation bien avancés, dus au traitement medical prolongé avant son entrée à la clinique, n'ont pas permis l'intervention chirurgicale immédiate. Le rétablissement de son organisme n'étant pas obtenu dans les jours suivants le malade a été mort. Les lesions ci-dessus ont été verifiées à la autopsie.

Dans le second cas il s'agissait d'un chien de 8 ans. Dans ce cas la sténose du pylore etait due à l'épaississement de ses parois grâce à la présence d'ulcères dans la partie initiale du duodenum, et en second lieu à la présence au foie d'une tumeur maligne bien developpée. Le chien a été mort après l'operation d'une anastomose gastrointestinale « gastrojejunostomy, methode de Bilroth) et avant son réveil. La mort était attribuée à l'impuissance de son foie degeneré de desintoxiquer son organisme du barbiturique qui a été administré.

ZUSAMMENFASSUNG

PYLOROUS - STENOSE BEIM HUND.

Die Verfasser erwahnen zwei Fälle von Pylorus-Stenose. Im erstem Fall handelte es sich um einem zweimonatealten Hund, bei dem, eine hypertrophische von Geburt aus vorhandene, Pylorus-Srtenese festgestellt wurde. Das Leiden machte sich erkenbar durch heftiges Erbrechen während der Entwöhnung vom Stillen. Sein Starke Erschöpfung und Wasserverlust, Ergebniss einer langen andauernden pharmazeutischen Theraphie vor seinem Eintritt in die Klinik, gestattete nicht einen unmittelbaren chirurgischen Eingriff. In den nachsten Tagen gelang es nicht die Funktionen des Organismus wiederherzustellen das Tier starb. Die soeben genannten Veränderungen wurden bei der Autopsie nachgewiesen.

Im zweiten Fall handelte es sich um einen achtjährigen Hund. Hier war die Stenose von Pylorus bedingt durch eine Fettbildung an seinen Wandungen wegen der Anwesenheit von Ulkus geschwüren im Anfangsteil des Duodenums. Ferner zu der Anwesenheit eines bösartigen Tumors an der Leber, der von betrachtlicher Grösse war. Der Hund vor dem Erwachen aus einer gastiraenteroanastomose-Operation (Methode von Bilroth). Der Tod war zurückzuführen auf das unvermögen de degenerierten Leber die Toxine der Barbituren aus dem körper auszuscheiden, die man dem Hund gegeben hatte.