ePublishing

Journal of the Hellenic Veterinary Medical Society

Vol 16, No 2 (1965)

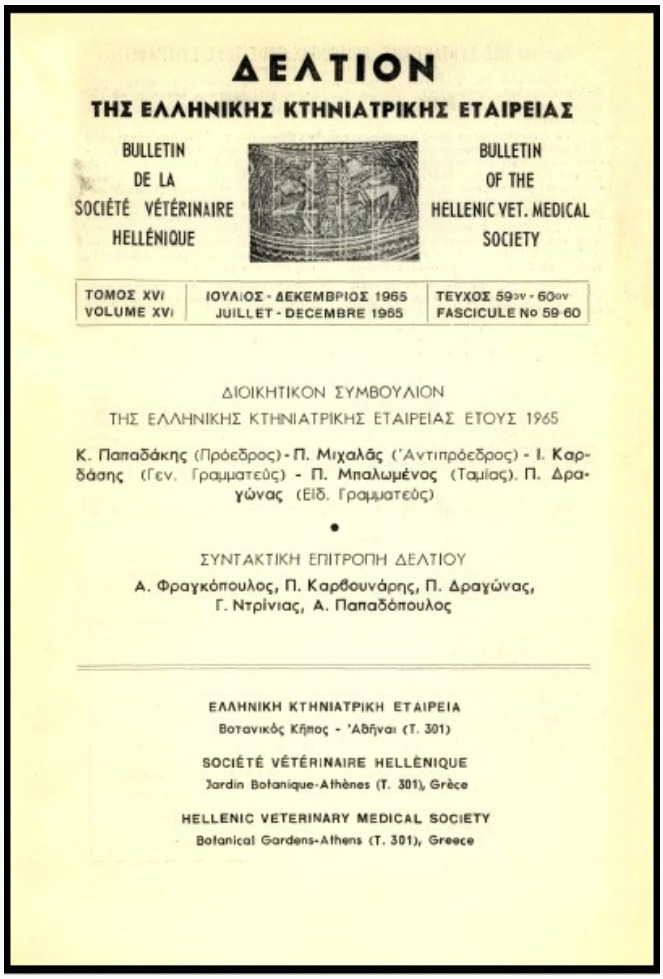

ΔΕΛΤΙΟΝ

ΤΗΣ ΕΛΛΗΝΙΚΗΣ ΚΤΗΝΙΑΤΡΙΚΗΣ ΕΤΑΙΡΕΙΑΣ

BULLETIN DE LA SOCIÉTÉ VÉTÉRINAIRE HELLÉNIQUE

BULLETIN OF THE HELLENIC VET. MEDICAL SOCIETY

ΤΟΜΟΣ XVI VOLUME XVI	ΙΟΥΛΙΟΣ - ΔΕΚΕΜΒΡΙΟΣ 1965 JUILLET - DECEMBRE 1965	ΤΕΥΧΟΣ 59ον - 60ον FASCICULE No 59-60

ΔΙΟΙΚΗΤΙΚΟΝ ΣΥΜΒΟΥΛΙΟΝ
ΤΗΣ ΕΛΛΗΝΙΚΗΣ ΚΤΗΝΙΑΤΡΙΚΗΣ ΕΤΑΙΡΕΙΑΣ ΕΤΟΥΣ 1965

Κ. Παπαδάκης (Πρόεδρος) - Π. Μιχαλᾶς (Ἀντιπρόεδρος) - Ι. Καρδάσης (Γεν. Γραμματεὺς) - Π. Μπαλωμένος (Ταμίας). Π. Δραγώνας (Εἰδ. Γραμματεὺς)

ΣΥΝΤΑΚΤΙΚΗ ΕΠΙΤΡΟΠΗ ΔΕΛΤΙΟΥ
Α. Φραγκόπουλος, Π. Καρβουνάρης, Π. Δραγώνας, Γ. Ντρίνιας, Α. Παπαδόπουλος

ΕΛΛΗΝΙΚΗ ΚΤΗΝΙΑΤΡΙΚΗ ΕΤΑΙΡΕΙΑ
Βοτανικὸς Κῆπος - Ἀθῆναι (Τ. 301)

SOCIÉTÉ VÉTÉRINAIRE HELLÈNIQUE
Jardin Botanique-Athènes (T. 301), Grèce

HELLENIC VETERINARY MEDICAL SOCIETY
Botanical Gardens-Athens (T. 301), Greece

Η ΛΟΙΜΩΔΗΣ ΛΑΡΥΓΓΟΤΡΑΧΕΪΤΙΣ ΕΝ ΕΛΛΑΔΙ Ι.- ΠΡΩΤΗ ΑΠΟΜΟΝΩΣΙΣ ΤΟΥ ΙΟΥ

Π. ΚΑΡΒΟΥΝΑΡΗΣ, Ι. ΜΕΝΑΣΕ, Γ. ΒΕΪΜΟΣ, Α. ΣΕΪΜΕΝΗΣ, Α. ΠΑΠΑΔΟΠΟΥΛΟΣ, Χ. ΠΑΠΑΔΟΠΟΥΛΟΣ

doi: 10.12681/jhvms.18752

Copyright © 2018, Π.ΚΑΡΒΟΥΝΑΡΗΣ, Ι.ΜΕΝΑΣΕ Γ.ΒΕΪΜΟΣ, Α.ΣΕΪΜΕΝΗΣ Α.ΠΑΠΑΔΟΠΟΥΛΟΣ, Χ.ΠΑΠΑΔΟΠΟΥΛΟΣ

This work is licensed under a Creative Commons Attribution-NonCommercial 4.0.

To cite this article:

ΚΑΡΒΟΥΝΑΡΗΣ Π., ΜΕΝΑΣΕ Ι., ΒΕΪΜΟΣ Γ., ΣΕΪΜΕΝΗΣ Α., ΠΑΠΑΔΟΠΟΥΛΟΣ Α., & ΠΑΠΑΔΟΠΟΥΛΟΣ Χ. (1965). Η ΛΟΙΜΩΔΗΣ ΛΑΡΥΓΓΟΤΡΑΧΕΪΤΙΣ ΕΝ ΕΛΛΑΔΙ Ι.- ΠΡΩΤΗ ΑΠΟΜΟΝΩΣΙΣ ΤΟΥ ΙΟΥ. *Journal of the Hellenic Veterinary Medical Society*, *16*(2), 182–187. https://doi.org/10.12681/jhvms.18752

https://epublishing.ekt.gr | **e-Publisher:** EKT | **Downloaded at:** 23/01/2026 23:51:50

ΕΚ ΤΟΥ ΚΤΗΝΙΑΤΡΙΚΟΥ ΜΙΚΡΟΒΙΟΛΟΓΙΚΟΥ ΙΝΣΤΙΤΟΥΤΟΥ ΑΘΗΝΩΝ Υ.Γ.

ΔΙΕΥΘΥΝΤΗΣ: Δρ. Π. Α. ΚΑΡΒΟΥΝΑΡΗΣ

Η ΛΟΙΜΩΔΗΣ ΛΑΡΥΓΓΟΤΡΑΧΕΪΤΙΣ ΕΝ ΕΛΛΑΔΙ

Ι.- ΠΡΩΤΗ ΑΠΟΜΟΝΩΣΙΣ ΤΟΥ ΙΟΥ

(Πρόδρομος Ἀνακοίνωσις)

Ὑπὸ

Π. ΚΑΡΒΟΥΝΑΡΗ, Ι. ΜΕΝΑΣΕ, Γ. ΒΕΪΜΟΥ, Α. ΣΕΪΜΕΝΗ
Α. ΠΑΠΑΔΟΠΟΥΛΟΥ & Χ. ΠΑΠΑΔΟΠΟΥΛΟΥ

Εἰς ἀνασκόπησιν τῆς συχνότητος τῶν νοσημάτων τῶν κατοικιδίων πτηνῶν ἐν Ἑλλάδι, κατὰ τὰ ἔτη 1953-1954, οἱ Ταρλατζῆς καὶ Δραγώνας (1) ἀναφέρουν, ὅτι ἡ Λοιμώδης Λαρυγγοτραχεῖτις (Λ.Λ.) διεπιστώθη μόνον κλινικῶς ἐπὶ 37 περιπτώσεων (1.83.ο)ο) καὶ ὅτι αὕτη ἀπετέλει ἀντικείμενον ἐργαστηριακῆς μελέτης.

Εἰς παρομοίαν ἐργασίαν, οἱ Ἀϋφαντῆς, Παπαδόπουλος καὶ Χριστοδουλόπουλος (2), ἀναφέρουν, ὅτι κατὰ τὰ ἔτη 1955-1960 διέγνωσαν μόνον κλινικῶς εἰς ἐλαχίστας περιπτώσεις Λ.Λ., δὲν κατέστη δὲ δυνατὴ ἡ ἀπομόνωσις τοῦ ἰοῦ.

Εἰς τὴν παροῦσαν ἐργασίαν ἐκτίθενται αἱ χρησιμοποιηθεῖσαι μέθοδοι διὰ τὴν πρώτην ἀπομόνωσιν τοῦ ἰοῦ τῆς Λ.Λ. εἰς τὴν χώραν μας, ὡς καὶ ἡ τεχνικὴ ταὐτοποίησις αὐτοῦ.

Τὸ ἐξετασθὲν παθολογικὸν ὑλικόν, προήρχετο ἐκ πτηνοτροφείου κειμένου εἰς τὴν περιοχὴν Ἀττικῆς. Ἡ νόσος ἐξεδηλώθη διὰ τῆς ὀξείας αὐτῆς μορφῆς, προκαλέσασα βαρείας ἀπωλείας. Ἵνα προσδιορίσωμεν εἰς ποίαν ἔκτασιν ἡ Λ.Λ. ὑπάρχει εἰς τὴν χώραν μας ἐκτελεῖται ὑφ' ἡμῶν ἐπιζωοτολογικὴ μελέτη βάσει τῶν ἑκάστοτε ἀπομονώσεων τοῦ ἰοῦ, ἥτις θέλει ἀνακοινωθῆ ἐν καιρῷ.

Ι.- ΥΛΙΚΑ ΚΑΙ ΜΕΘΟΔΟΙ

Μέθοδος ἀπομονώσεως τοῦ ἰοῦ: Ἐπὶ ἐμβρυοφόρων ὠῶν ὄρνιθος.

— Ἐμβρυοφόρα ὠά: 10 ἡμερῶν, προερχόμενα ἐκ πτηνοτροφείου ἀπηλλαγμένου μεταδοτικῶν νοσημάτων.

— Ὑλικὸν ἐνοφθαλμισμοῦ τῶν ὠῶν: Ἐναιώρημα τραχειῶν θανατωθέντων πτηνῶν, ἅτινα κλινικῶς ἐξεδήλουν συμπτώματα Λ.Λ.

— Ἐνοφθαλμισμὸς τῶν ὠῶν: Διὰ 0,2 κ. ἑκ. τοῦ ὡς ἄνω ὑλικοῦ, ἐπὶ τῆς χοριοαλλαντοειδοῦς μεμβράνης ἑκάστου ὠοῦ.

Μέθοδος ταὐτοποιήσεως τοῦ ἀπομονωθέντος ἰοῦ:

Α-. Δι' ὀρροεξουδετερώσεως εἰς ἐμβρυοφόρα ὠά.

Β-. Διὰ τῆς πειραματικῆς μολύνσεως εὐπαθῶν πτηνῶν (ἀναπαραγωγὴ τῆς νόσου).

Γ-. Διὰ τῆς ἀνευρέσεως τῶν τυπικῶν ἱστοπαθολογικῶν ἀλλοιώσεων ἐπὶ τῶν τραχειῶν τῶν ὡς ἄνω μολυνθέντων πτηνῶν.

Α-. Ἡ δοκιμὴ τῆς ὀρροεξουδετερώσεως πρὸς ταὐτοποίησιν τοῦ ἀπομονω

θέντος ἰοῦ εἰς ἐμβρυοφόρα ὠά, ἐγένετο διὰ τῶν κατωτέρω παραλλήλων φάσεων:

1.- Τιτλοποίησις τοῦ ἀπομονωθέντος ἰοῦ εἰς ἐμβρυοφόρα ὠά.

Ὡς ἰὸς θεωρεῖται ἐναιώρημα 10.ο)ο, ἐντὸς θρεπτικοῦ ζωμοῦ, μεμβρανῶν ὠῶν ἐνοφθαλμισθέντων διὰ τοῦ ὑπόπτου ὑλικοῦ καὶ φερόντων χαρακτηριστικὰς ἀλλοιώσεις ὀφειλομένας εἰς τὸν πολλαπλασιασμὸν τοῦ ἰοῦ.

2.- Τιτλοποίησις τοῦ ἀπομονωθέντος ἰοῦ εἰς ἐμβρυοφόρα ὠὰ παρουσίᾳ κανονικοῦ ὀρροῦ ὄρνιθος (ἀρνητικὸς ὀρρὸς Standard).

3.- Κυρία ὀρροεξουδετέρωσις, ἤτοι ἀνάσχεσις σχηματισμοῦ τῶν τοπικῶν ἀλλοιώσεων ἐπὶ τῶν μεμβρανῶν ἐκ μέρους τοῦ ἀπομονωθέντος ἰοῦ, δι' ὑπερανόσου ὀρροῦ κατὰ τῆς Λ.Λ. ἔχοντος γνωστὸν τίτλον ἐξουδετερώσεως (θετικὸς ὀρρὸς Standard).

4.- Τιτλοποίησις, εἰς ἐμβρυοφόρα ὠά, ἰοῦ Λ.Λ. μὲ γνωστὸν τίτλον (ἰὸς Λ.Λ. Standard).

5-. Τιτλοποίησις, εἰς ἐμβρυοφόρα ὠά, τοῦ ἰοῦ Standard, παρουσίᾳ ἀρνητικοῦ ὀρροῦ Standard.

6.- Ὀρροεξουδετέρωσις τοῦ ἰοῦ Standard, διὰ τοῦ θετικοῦ ὀρροῦ Standard

7.- Σύγκρισις μεταξὺ τοῦ δείκτου ὀρροεξουδετερώσεως (NI = Neutralisation Index) τοῦ ἰοῦ Standard καὶ τοῦ δείκτου ὀρροεξουδετερώσεως τοῦ ἀπομονωθέντος ἰοῦ.

Β. Ἡ μόλυνσις τῶν εὐπαθῶν πτηνῶν ἐγένετο δι' ἐνδοτραχειακῆς ἐγχύσεως 0,2 κ. ἑκ. τοῦ ἀπομονωθέντος ἰοῦ.

Τὰ πτηνὰ ταῦτα ἦσαν ἡλικίας δύο μηνῶν, ἐπελέγησαν ἐκ σμήνους ἀπηλλαγμένου μεταδοτικῶν νοσημάτων καὶ οὐδέποτε εἶχον ὑποστῆ ἐμβολιασμὸν κατὰ τῆς Λ.Λ.

Πρὸς σύγκρισιν προέβημεν ἐπίσης, παραλλήλως, εἰς μόλυνσιν πτηνῶν, καθ' ὃν τρόπον ἀνωτέρω περιγράφεται, διὰ τοῦ ἰοῦ Λ.Λ. Standard.

Γ-. Διὰ τὴν ἀνεύρεσιν τῶν τυπικῶν ἱστοπαθολογικῶν ἀλλοιώσεων ἐπὶ τῶν ἱστολογικῶν παρασκευασμάτων τῶν τραχειῶν τῶν μολυνθέντων πτηνῶν, ἐχρησιμοποιήθη ἡ χρῶσις τῆς αἱματοξυλίνης ἠωσίνης.

II.- ΑΠΟΤΕΛΕΣΜΑΤΑ

— Ἐξ ἡμέρας μετὰ τὸν ἐνοφθαλμισμὸν τῶν ὠῶν δι' ἐναιωρήματος τραχειῶν τῶν ἀσθενῶν πτηνῶν, ἀνευρέθησαν λευκόφαιοι πλάκες ὁμοιομόρφως κατανεμημέναι ἐπὶ τῆς ἐπιφανείας τῶν χοριοαλλαντοειδῶν μεμβρανῶν των. Οὐδεμία ἄλλη ἀλλοίωσις ἐπὶ τῶν αὐτῶν ὠῶν ἐσημειώθη.

— Τὰ ἀποτελέσματα τῆς ὀρροεξουδετερώσεως τοῦ ἀπομονωθέντος ἰοῦ ἐπὶ ἐμβρυοφόρων ὠῶν, μετὰ τῶν, παραλλήλως, διενεργηθέντων ἐλέγχων, ἀναφέρονται εἰς τὸν κατωτέρω πίνακα:

Τίτλος τοῦ ἀπομονωθέντος ἰοῦ	10^{-5}
Τίτλος τοῦ ἀνωτέρου, παρουσίᾳ ἀρνητικοῦ ὀρροῦ Standard	$10^{-4,75}$
Τίτλος ἐξουδετερώσεως τοῦ ἀπομον. ἰοῦ μετὰ θετικοῦ ὀρροῦ Srandard	10^{-1}
Δείκτης ἐξουδετερώσεως τοῦ πρὸς ταὐτοποίησιν ἰοῦ (NI)	**3,75**
Τίτλος τοῦ ἰοῦ Standard	$10^{5,25}$
Τίτλος τοῦ ἰοῦ Standard παρουσία ἀρνητικοῦ ὀρροῦ Standard . . .	10^{-5}
Τίτλος ἐξουδετερώσ. τοῦ ἰοῦ Standard μετὰ θετικοῦ ὀρροῦ Standard	$10^{-1,25}$
Δείκτης ἐξουδετερώσεως τοῦ ἰοῦ Standard (NI)	**3,75**
Διαφορὰ τῶν δύο δεικτῶν ἐξουδετερώσεως	0

— Ἡ ἐνδοτραχειακὴ ἔγχυσις τοῦ ἀπομονωθέντος ἰοῦ, ὡς ἀνωτέρω αὕτη περιγράφεται, εἰς 6 ἐν συνόλῳ πτηνά, ἐπροκάλεσεν, κατὰ τὴν 5ην ἕως 7ην ἡμέραν, τὴν ἐκδήλωσιν τῶν ἑξῆς συμπτωμάτων : κατάπτωσιν, πταρμόν, δακρύρροιαν, λειροκυάνωσιν, δύσπνοιαν μετ' ἐκτάσεως τοῦ τραχήλου καὶ τῆς κεφαλῆς.

— Κατὰ τὴν ἀνατομοπαθολογικὴν ἐξέτασιν, τῶν διὰ τοῦ ἀπομονωθέντος ἰοῦ, ὡς καὶ διὰ τοῦ ἰοῦ Standard, πειραματικῶς μολυνθέντων πτηνῶν, ἀνευρέθησαν αἱ ἀκόλουθοι μακροσκοπικαὶ ἀλλοιώσεις: αἱμορραγικὴ φλεγμονὴ ἐπὶ τοῦ βλεννογόνου τοῦ λάρυγγος καὶ τῆς τραχείας. Οὐδεμία ἑτέρα ἀλλοίωσις παρετηρήθη εἰς τὰ λοιπὰ ὄργανα.

— Ἡ ἱστολογικὴ ἐξέτασις τραχειῶν, τῶν, πειραματικῶς, ὡς ἄνω ἀναφερομεν, μολυνθέντων πτηνῶν, κατέδειξεν τὴν ὕπαρξιν τῶν ἑξῆς ἱστολογικῶν ἀλλοιώσεων: νεκροτικὰς ἑστίας ἐντοπισμένας ἐπὶ τοῦ ἐπιθηλίου τοῦ βλεννογόνου, ὅπερ ἐνεφανίζετο κατεστραμμένον εἰς πλείστας περιοχὰς τῆς ἐπιφανείας του καὶ τὰ ὑπολείμματα τούτου ἐπλήρουν τὸν τραχειακὸν σωλῆνα. Τὰ ἐπιθηλιακὰ κύτταρα, τοῦ κατεστραμμένου ἐπιθηλιακοῦ πετάλου, ἐνεφανίζοντο, εἰς πλείστας θέσεις, φέροντα ἀρκούντως πολυπληθῆ ἐνδοπυρηνικὰ ἔγκλειστα. Οὐδεμία ἑτέρα ἀλλοίωσις τοῦ τοιχώματος τοῦ λαρυγγοτραχειακοῦ σωλῆνος παρετηρήθη.

III.- ΣΥΜΠΕΡΑΣΜΑ

— Αἱ ἀλλοιώσεις αἱ παρατηρηθεῖσαι ἐπὶ τῶν μεμβρανῶν τῶν ὑπὸ τοῦ παθολογικοῦ ὑλικοῦ ἐνοφθαλμισθέντων ὠῶν.

— Τὰ ἀποτελέσματα τῆς παραβολῆς τῶν δεικτῶν ὀρροεξουδετερώσεως τοῦ ἀπομονωθέντος ἰοῦ καὶ τοῦ ἰοῦ Standard Λ.Λ.

— Τὰ χαρακτηριστικὰ συμπτώματα καὶ αἱ τυπικαὶ μακροσκοπικαὶ ἀλλοιώσεις ἐπὶ τῶν τραχειῶν τῶν, διὰ τοῦ ἀπομονωθέντος ἰοῦ, ἐνοφθαλμισθέντων πτηνῶν, ὡς καὶ διὰ τοῦ ἰοῦ Standard ἐνοφθαλμισθέντων τοιούτων.

— Αἱ τυπικαὶ ἱστοπαθολογικαὶ ἀλλοιώσεις τῶν τραχειῶν τῶν μολυνθέντων πτηνῶν διὰ τοῦ ἀπομονωθέντος ἰοῦ, ὡς καὶ διὰ τοῦ ἰοῦ Standard. ὁδηγοῦν εἰς τὸ συμπέρασμα, ὅτι ὁ ἀπομονωθεὶς ἰὸς κέκτηται τῶν χαρακτηριστικῶν τοῦ ἰοῦ τῆς Λοιμώδους Λαρυγγοτραχείτιδος.

Οἱ συγγραφεῖς θεωροῦν καθῆκον των, ὅπως ἐκφράσουν τὰς εὐχαριστίας των πρὸς τοὺς κ.κ. Παπαμιλτιάδην Μ. Καθηγητὴν Ἀνατομικῆς τῆς Ἰατρικῆς Σχολῆς τοῦ Πανεπιστημίου Ἀθηνῶν καὶ Κατρίτσην Ἐπαμ. Ὑφηγητὴν Ἐργαστηρίου Ἀνατομικῆς τῆς Ἰατρικῆς Σχολῆς τοῦ αὐτοῦ Πανεπιστημίου, διὰ τὴν πρόθυμον τεχνικὴν συμπαράστασίν των κατὰ τὰς ἱστοπαθολογικὰς ἐξετάσεις.

ΒΙΒΛΙΟΓΡΑΦΙΑ

1. Κ. Β. ΤΑΡΛΑΤΖΗΣ καὶ Π. Ν. ΔΡΑΓΩΝΑΣ : Ἡ συχνότης τῶν νοσημάτων τῶν κατοικιδίων πτηνῶν ἐν Ἑλλάδι κατὰ τὰ ἔτη 1953 καὶ 1954. Δελτίον Ἑλληνικῆς Κτηνιατρικῆς Ἑταιρείας (1955), 19,3.

2. Σ. ΑΥΦΑΝΤΗΣ, Α. ΠΑΠΑΔΟΠΟΥΛΟΣ, Α. ΧΡΙΣΤΟΔΟΥΛΟΠΟΥΛΟΣ : Στατιστικὰ στοιχεῖα καὶ συμπεράσματα ἐπὶ τῆς συχνότητος καὶ τῆς θεραπείας τῶν νόσων τῶν κατοικιδίων πτηνῶν κατὰ τὰ ἔτη 1955-1960. Δελτίον Ἑλληνικῆς Κτηνιατρικῆς Ἑταιρείας (1961), 41.

VETERINARY MICROBIOLOGICAL INSTITUTE (ATHENS)

Director: Dr. P. A. KARVOUNARIS

INFECTIOUS LARYNGOTRACHEITIS IN GREECE

I.- FIRST ISOLATION OF THE FIELD VIRUS

(PRELIMINARY REPORT)

P. KARVOUNARIS, I. MENASHE, G. VEIMOS, A. SEIMENIS, A. PAPADOPOULOS and CH. PAPADOPOULOS

TARLADZIS and DRAGONAS, in a review of the poultry diseases frequency occuring in Greece during the years 1953-1954 (I) report that infectious Laryngotracheitis (ILT) has been diagnosed clinicaly on 37 cases (1,83.o)o) and it was subject of laboratory research.

AYFANTIS, PAPADOPOULOS and CHRISTODOULOPOULOS,(2) in a similar work reported that during the period of 1955-60 they have clinicaly diagnosed a few cases of ILT, but it has not been possible to isolate the virus.

In the present report the method used for the first isolation of ILT virus in our Country, as well as the technique of typing it, are described.

Material have been taken from a poultry farm situated in the region of Attika. The disease appeared in the acute form causing high losses (30-35.o)o).

A study of the ILT extent in our Country is in course, based on the virus isolations. This study will be reported later.

I.- MATERIALS AND METHODS

A.- VIRUS ISOLATIOM:

In embryonating chicken eggs.

Embryonating eggs: 10 days old procured from a contagious diseases free flock.

Material for egg inoculation: Suspension of tracheas taken from killed birds showing evident clinical symptoms of ILT.

Egg inoculation: 0,2 ml. of the above material on the chorio-allantoic membrane.

B- TYPING OF THE ISOLATED VIRUS.

By: a) Serum-neutralization test in embryonating eggs
b) Experimental infection of susceptible test birds
c) Typical histopatologic findings, on tracheal sections of the tested birds.

A.- The Serum-neutralization test for typing the isolated virus in embryonating chicken eggs has been performed in the following phases, using four eggs per dilution :

1.- Titration of the isolated virus in embryonating eggs.

Inoculum used was a 10.o)o broth suspension of membranes showing characteristic lesions due to virus multiplication after egg inoculation of the suspected material.

2.- Titration of the isolated virus in embryonating eggs, in presence of normal Serum (Standard negative Serum).

3.- Main Serum-neutralization, that is inhibition of membrane lesions of the isolated virus by hyperimmune ILT Serum having a known neutralization titer (Standard ILT positive Serum).

4.- Titration in embryonating eggs of an ILT virus having a known titer (Standard ILT virus).

5.- Titration in embryonating eggs of the Standard ILT virus in presence of Standard negative-Serum.

6.- Serum neutralization of the Standard ILT virus by Standard ILT poritive Serum.

7.- Comparison between Standard virus Serum-neutralization index (NI) and the one of the isolated virus.

B.- The infection of the susceptible test birds was realized by intratracheal inoculation of 0,2 ml. of the isolated virus.

Test birds were 2 months old, chosen from a flock free of contagious diseases and susceptible to ILT virus.

For comparison, another group of birds from the same flock was inoculated parallely, as described above with the Standard ILT virus.

C.- To reveal typical histological changes on tracheal sections resulting from infected test birds, hematoxyline-eosine staining has been used.

II.- RESULTS

— 6 days after egg inoculation with tracheal suspension from field infected birds, small areas of gray thickening, equally dispersed, were visible on chorio-allantoic membrane surface.

No other lesions were observed.

— The isolated virus Serum neutralization results on embryonating eggs, as well as the parallel controls, are refered to the following table:

Isolated virus titer	10^{-5}
Isolated virus titer in presence of Standard negative Serum . . .	$10^{-4,75}$
Isolated virus Serum neutralization titer in presence of Standard ILT positive Serum	10^{-1}
Isolated virus Serum neufralization index (NI)	**3,75**
Standard ILT virus titer	$10^{-5,25}$
Standard ILT virus titer in presence of normal Serum	10^{-5}
Standard ILF virus Serum neutralization titer in presence of Standard ILT positive Serum	$10^{-1,25}$
Standard virus Serum neutralization index (NI)	**3,75**
Difference of the two Serum neutralization indexes	0

— The intratracheal inoculation, of the isolated virus as well that of the ILT Standard virus, as described above, to six susceptible birds respectively, caused on the 5th to the 10th post inoculation day the appearance of the following symptoms : Depression, sneezing, cyanotic head, difficult breathing with extended neck and head.

— The anatomopathological examination of the experimentally, with the isolated and the Standard ILT viruses, infected birds, revealed an hemorragic laryngotracheitis only.

No other gross pathological changes were observed.

— The histological examination of tracheal sections resulting from the above infected birds, revealed the following histological changes: necrotic lesions on the epithelium of the mucous membrane, which was destroyed on some areas and the detached parts filled the tracheal lumen.

Many epithelial cells of the destroyed mucous membrane showed intranuclear inclusion bodies in most areas.

No other lesions on the laryngotracheal tube wall were observed.

III.- CONCLUSION

— The lesions observed on the chorio-allantoic membrane surface of the inoculated eggs, by the pathologic material,

— The results of the comparison between the Standard virus serum-neutralization index (NI) and the one of the isolated virus,

— The typical symptoms and the typical gross pathological changes of the tracheas and larynxes of the inoculated birds by the isolated virus and the Standard one,

suggest that the isolated virus has all the characteristics of ILT virus.

ACKNOWLEDGEMENTS

The authors wish to thank Mr. Papamiltiadis M., Professor of Anatomy at the Medical School of the University of Athens and his Assistant Professor Mr. Katritsis, for the technical help and advice on the histological examination.

REFERENCES

1. K. B. TARLADZIS and P. N. DRAGONAS. The Poultry Diseases frequency in Greece during the years 1953-1954. Bull. of the Hell. Vet. Soc. (1955), 19.

2. S. AYFANTIS, A. PAPADOPOULOS, A. CHRISTODOULOPOULOS. Statistical elements and conclusions on the frequency and the therapy of the poultry diseases during the years 1955-1960. Bull. of the Hell. Vet. Soc. (1961), 41.