ePublishing

Journal of the Hellenic Veterinary Medical Society

Vol 21, No 3 (1970)

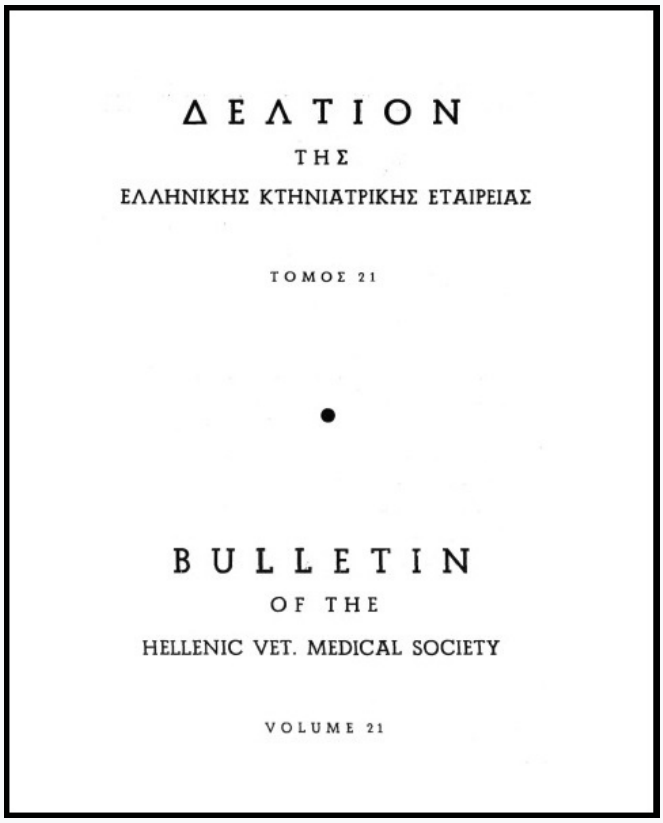

ΕΠΙ ΜΙΑΣ ΠΕΡΙΠΤΩΣΕΩΣ ΧΡΟΝΙΑΣ ΠΑΣΤΕΡΙΑΙΑΣΕΩΣ-ΑΠΟΣΤΗΜΑΤΙΚΗΣ ΜΟΡΦΗΣ-ΤΟΥ ΚΟΝΙΚΛΟΥ

Α. Γ. ΦΡΑΓΚΟΠΟΥΛΟΣ, Χ. Τ. ΠΑΠΑΔΟΠΟΥΛΟΣ

doi: 10.12681/jhvms.19909

Copyright © 2019, Α.Γ.ΦΡΑΓΚΟΠΟΥΛΟΣ Χ.Τ.ΠΑΠΑΔΟΠΟΥΛΟΣ

This work is licensed under a Creative Commons Attribution-NonCommercial 4.0.

To cite this article:

ΦΡΑΓΚΟΠΟΥΛΟΣ Α. Γ., & ΠΑΠΑΔΟΠΟΥΛΟΣ Χ. Τ. (1970). ΕΠΙ ΜΙΑΣ ΠΕΡΙΠΤΩΣΕΩΣ ΧΡΟΝΙΑΣ ΠΑΣΤΕΡΙΑΙΑΣΕΩΣ-ΑΠΟΣΤΗΜΑΤΙΚΗΣ ΜΟΡΦΗΣ-ΤΟΥ ΚΟΝΙΚΛΟΥ. *Journal of the Hellenic Veterinary Medical Society*, *21*(3), 145–152. https://doi.org/10.12681/jhvms.19909

https://epublishing.ekt.gr | **e-Publisher:** EKT | **Downloaded at:** 29/12/2025 10:41:53

ΔΕΛΤΙΟΝ ΤΗΣ ΕΛΛΗΝΙΚΗΣ ΚΤΗΝΙΑΤΡΙΚΗΣ ΕΤΑΙΡΕΙΑΣ	BULLETIN OF THE HELLENIC VETERINARY MEDICAL SOCIETY
ΤΟΜΟΣ 21	VOLUME 21
ΤΕΥΧΟΣ 3	No 3
ΙΟΥΛΙΟΣ - ΣΕΠΤΕΜΒΡΙΟΣ 1970	JULY - SEPTEMBER 1970

ΕΠΙ ΜΙΑΣ ΠΕΡΙΠΤΩΣΕΩΣ ΧΡΟΝΙΑΣ ΠΑΣΤΕΡΙΔΙΑΣΕΩΣ --ΑΠΟΣΤΗΜΑΤΙΚΗΣ ΜΟΡΦΗΣ--ΤΟΥ ΚΟΝΙΚΛΟΥ

Ὑπὸ

Α. Γ. Φραγκοπούλου καὶ Χ. Τ. Παπαδοπούλου

Κτηνιάτρων

Ἡ παστεριδίασις τοῦ κονίκλου ἀποτελεῖ ὡς γνωστὸν μικροβιακὸν νόσημα, θανατηφόρου συνήθως ἀπολήξεως, ὀφειλόμενον εἰς τὴν Pasteurella multocida.

Ἡ νόσος ἐμφανίζεται ὑπὸ τρεῖς μορφάς: τὴν ὑπεροξείαν, τὴν ὀξείαν καὶ τὴν χρονίαν. Αἱ συνηθέστεραι μορφαὶ τῆς νόσου εἶναι ἡ ὑπεροξεῖα καὶ ἡ ὀξεῖα τοιαύτη, ἐνῷ ἡ χρονία παστεριδίασις τοῦ κονίκλου παρουσιάζεται σπανιώτερον.

Κατὰ τὴν ὑπεροξείαν μορφήν, ἡ νόσος ἐκδηλοῦται κατόπιν ἐπωάσεως 24—72 ὡρῶν, ἡ διάρκεια τῆς νόσου δὲν ὑπερβαίνει συνήθως τὰς 24 ὥρας, ἀπολήγει δὲ πάντοτε εἰς τὸν θάνατον τοῦ ζώου, συνεπείᾳ σηψαιμίας.

Ἡ ὀξεῖα μορφή, ἥτις ἐμφανίζεται συχνότερον, ἐκδηλοῦται μετ' ἐπώασιν 4—6 ἡμερῶν, διαρκεῖ 4—10 ἡμέρας καὶ ἀπολήγει συνήθως εἰς τὸν θάνατον. Αἱ νεκροτομικαὶ ἀλλοιώσεις τῆς μορφῆς ταύτης ἐντοπίζονται συνήθως ἐπὶ τῶν πνευμόνων (πνευμονία), δύνανται ὅμως νὰ ἀνευρεθῶσιν τοιαῦται καὶ ἐπὶ τοῦ γαστρο-ἐντερικοῦ σωλῆνος.

Δελτ. Ἑλλην. Κτην. Ἑτ., 1970, Τ. 21, τ. 3.
Ἐλήφθη πρὸς δημοσίευσιν τὴν 11-7-1970.

Ἡ χρονία παστεριδίασις τοῦ κονίκλου, χαρακτηριζομένη ὡς ἄτυπος μορφή, ἐκδηλοῦται ὡς ἐπιπεφυκῖτις, ἀρθρῖτις, ρινῖτις, ὠτῖτις ἢ ὑπὸ μορφὴν ὑποδορείων ἀποστημάτων. Τὰ ὑποδόρεια ταῦτα ἀποστήματα, ἀποτελοῦντα τὴν πλέον συνήθη ἐκδήλωσιν τῆς μορφῆς ταύτης, ἐντοπίζονται μεμονωμένως ἐπὶ διαφόρων σημείων τοῦ σώματος, κυρίως δὲ ἐπὶ τῆς κεφαλῆς καὶ τοῦ τραχήλου.

Ἡ ἐξέλιξις τῶν ἀποστημάτων τούτων ἄλλοτε μὲν εἶναι ταχεῖα, ἄλλοτε δὲ βραδεῖα. Ἐντὸς 10—12 ἡμερῶν συνήθως ταῦτα καθίστανται λίαν ἐμφανῆ, τὸ μέγεθος δὲ τούτων ποικίλει ἀπὸ λεπτοκαρύου μέχρις καρύου τοιούτου.

Κατὰ τὴν ταχείαν ἐξέλιξιν τοῦ ἀποστήματος τὸ ζῶον ἐμφανίζεται πυρέσσον, τὸ δὲ ἀπόστημα μαλθακὸν κατὰ τὴν ἀφήν. Ἐσωτερικῶς τοῦτο περιέχει πυκνόρευστον οὐσίαν, ἄοσμον, λευκοφαίου χροιᾶς. Ἡ φλεγμονώδης ἐπεξεργασία δύναται νὰ προσβάλῃ καὶ τὰ γειτνιάζοντα πρὸς τὸ ἀπόστημα μαλθακὰ μόρια τῆς χώρας ταύτης (ἱστούς, ἀδένας, ἀρθρώσεις κλπ.), μὲ ἀποτέλεσμα βαρείας ἐπιπλοκὰς τῆς νόσου.

Ἐκτὸς τῆς ἀνωτέρω περιγραφείσης μορφῆς τῶν ἀποστημάτων, ταῦτα εἶναι δυνατὸν νὰ ἐμφανισθῶσι καὶ ὡς ψ υ χ ρ ὰ ἀ π ο σ τ ή μ α τ α. Ἡ μορφὴ αὕτη τῶν ἀποστημάτων τυγχάνει λίαν δυσχεροῦς διαγνώσεως, καθ' ὅτι ταῦτα παρουσιάζονται ὑπὸ μορφὴν μικρῶν ὀγκιδίων, μὴ συμπαγοῦς συστάσεως, ἀρχικῶς ἐλεύθερα, ἀκολούθως δὲ στερεῶς συνδεόμενα μετὰ τῶν ὑποκειμένων μαλθακῶν μορίων, ἐκλαμβανόμενα οὕτω ὡς νεοπλαστικαὶ ἐπεξεργασίαι.

Ἐπὶ ἀμφοτέρων τῶν ἀνωτέρω περιγραφέντων περιπτώσεων ἐμφανίσεως ἀποστημάτων (ψυχρῶν ἢ θερμῶν) τῆς χρονίας μορφῆς παστεριδιάσεως τοῦ κονίκλου, τὸ ὑπὸ τῆς νόσου προσβεβλημένον ζῶον ἐμφανίζει προϊούσαν ἀπίσχνανσιν, συνοδευομένην συνήθως ὑπὸ ἀνορεξίας καὶ μειωμένης ζωτικότητος. Ἐπὶ τῶν περιπτώσεων τούτων ἡ ἴασις ἐπέρχεται αὐτομάτως λόγῳ οὐλοποιήσεως τῶν ἀποστημάτων, ἄλλως ὁ θάνατος ἀποτελεῖ μοιραίαν ἀπόληξιν, λόγῳ ἐγκατασταθείσης βαρείας καχεξίας ἕνεκα σοβαρῶν λειτουργικῶν διαταραχῶν, ἰδίᾳ δυσφαγίας ἐξ ἐντοπίσεων εἰς τὴν χώραν τῶν μασητήρων μυῶν καὶ τοῦ ρινοφάρυγγος.

Οὐδεμία θεραπευτικὴ ἀγωγὴ ἀπεδείχθη ἀποτελεσματικὴ ἔναντι τῆς χρονίας μορφῆς τῆς παστεριδιάσεως τοῦ κονίκλου. Ἡ δι' ἀντιβιοτικῶν θεραπεία, ἥτις ἐπιχειρεῖται εἰς τὰς περιπτώσεις ταύτας, δὲν δίδει τὰ ἀναμενόμενα ἀποτελέσματα.

Ἡ καλλιτέρα μέθοδος ἀντιμετωπίσεως τῆς νόσου εἶναι ἡ ἀπομάκρυνσις καὶ ἡ θανάτωσις ἁπάντων τῶν ἀσθενῶν ἢ ὑπόπτων τῆς νόσου κονίκλων, ὁ ἐμβολιασμὸς τῶν νεοεισαχθέντων εἰς τὴν ἐκτροφήν, ὡς καὶ

τῶν ἀπολύτως ὑγειῶν τοιούτων. Ὁ ἐμβολιασμὸς θὰ ἀποβῇ ἔτι ἀποτελεσματικὸς ἐὰν πρὸς τὸν σκοπὸν τοῦτον χρησιμοποιηθῇ αὐτεμβόλιον.

Ἡ διάγνωσις τῆς νόσου δέον ὅπως στηρίζεται ἐπὶ τῆς μικροβιολογικῆς ἐξετάσεως καὶ τῆς ἀπομονώσεως τοῦ παθογόνου αἰτίου, ὡς ἐπίσης καὶ ἐπὶ τῆς ἱστολογικῆς τοιαύτης, ἐφ' ὅσον τὰ ἀποστήματα εὑρίσκονται ὡς ψυχρὰ τοιαῦτα, πρὸς τὸν σκοπὸν ὅπως ἀποκλεισθῶσιν τυχὸν νεοπλαστικαὶ ἐπεξεργασίαι.

Λόγῳ τοῦ γεγονότος ὅτι ἡ χρονία μορφὴ τῆς παστεριδιάσεως τοῦ κονίκλου ἐμφανίζεται σπανίως καὶ ἐπειδὴ ἡ κλινικὴ καὶ νεκροτομικὴ διάγνωσις ταύτης δὲν εἶναι εὐχερής, συγχεομένη πολλάκις μεθ' ἑτέρων χρονίων νοσημάτων τοῦ κονίκλου, ἀκόμη δὲ ἡ ἀποστηματικὴ μορφὴ τῆς νόσου εὐκόλως δύναται νὰ ἐκλειφθῇ ὡς νεοπλασία, ἐθεωρήσαμεν σκόπιμον ὅπως περιγράψωμεν ἓν περιστατικὸν παστεριδιάσεως κονίκλου, χρονίας ἀτύπου ἀποστηματικῆς μορφῆς, διαγνωσθέντος ἐν τῷ Κτηνιατρικῷ Μικροβιολογικῷ Ἰνστιτούτῳ Ἀθηνῶν καὶ περιγραφομένου διὰ πρώτην φορὰν ἐν τῇ χώρᾳ μας.

ΗΜΕΤΕΡΟΝ ΠΕΡΙΣΤΑΤΙΚΟΝ

Τὴν 22-10-1969 προσῆλθεν ἡ κ. Λ. Κ., ἐκ Νεαπόλεως Ἀττικῆς, προσκομίσασα δύο πτώματα κονίκλων ὡς καὶ ἕτερον κόνικλον ἀσθενοῦντα.

Ὡς μᾶς ἐπληροφόρησεν ἡ ἰδιοκτήτρια διατηροῦσεν αὕτη μετὰ τοῦ συζύγου της ἐκτροφὴν ἐκ 50 περίπου κονίκλων, ἀπὸ μηνὸς δὲ καὶ πλέον ἤρχισαν νὰ προσβάλλωνται σποραδικῶς οἱ κόνικλοι τῆς ἐκτροφῆς ἐκ προϊούσης καχεξίας, ἐπὶ διαφόρων δὲ σημείων τοῦ σώματός των παρετηρήθησαν, μετὰ παρέλευσιν ὀλίγων ἡμερῶν, ὄγκοι διαφόρου μεγέθους.

Κατ' ἀρχὴν ἡ ἰδιοκτήτρια ὑποψιασθεῖσα κοκκιδίασιν ἐχρησιμοποίησεν ἀντικοκκιδιακόν, παρ' ὅλα ταῦτα ὅμως οὐδεμία βελτίωσις παρετηρήθη, ἀντιθέτως δὲ νέα κρούσματα ἐσημειοῦντο εἰς τὴν ἐκτροφήν. Θάνατοι μεταξὺ τῶν προσβληθέντων ἤρχισαν νὰ ἐμφανίζωνται σποραδικῶς, ὡς δὲ ἡ ἰδιοκτήτρια τῆς ἐκτροφῆς μᾶς ἐδήλωσεν, ἀπωλέσθησαν συνολικῶς 5 κόνικλοι, ἐνόσησαν δὲ ἕτεροι 10 περίπου.

Τὴν 26-10-1969 προσῆλθεν ἐκ νέου ἡ ἐν λόγῳ ἰδιοκτήτρια προσκομίσασα ἕτερον πτῶμα κονίκλου.

Ἐκ τῆς γενομένης ὑφ' ἡμῶν ἐξετάσεως, τόσον τῶν ἀσθενούντων ὅσον καὶ τῶν πτωμάτων, προέκυψαν τὰ ἑξῆς:

α) **Κλινικὴ ἐξέτασις:** παρετηρήθη ἀπίσχνανσις βαρείας μορφῆς, εὐμέγεθες δὲ ὀγκίδιον σκληρᾶς συστάσεως, συμπαγὲς καὶ ψυχρὸν κατὰ τὴν ἀφήν, ἄνευ ἄλγους, ἐντοπισμένον ἐπὶ τῆς ὑπογναθίου χώρας, ἑδρά-

ζετο τόσον ἐπὶ τοῦ ὀστοῦ τῆς κάτω γνάθου ὅσον καὶ ἐπὶ τῶν μαλθακῶν μορίων τῆς χώρας ταύτης. Χαρακτηριστικὴ δυσκινησία τῆς κροταφογναθικῆς διαρθρώσεως ἐμπόδιζεν τὴν ἐλευθέραν κίνησιν τῆς κάτω γνάθου, μὲ ἀποτέλεσμα τὴν δυσφαγίαν καὶ ἀπίσχνανσιν. Μετὰ τὴν ἀφαίρεσιν τοῦ ὄγκου ὑπεβλήθη οὗτος εἰς ἱστολογικὴν καὶ μικροβιακὴν ἐξέτασιν.

β) **Νεκροτομικὰ εὑρήματα:** οὐδὲν ἀξιοσημείωτον παρετηρήθη κατὰ τὴν ἐπακολουθείσασαν νεκροτομὴν τῶν πτωμάτων, τόσον εἰς τὴν θωρακικὴν ὅσον καὶ τὴν κοιλιακὴν κοιλότητα, πλὴν μιᾶς γενικευμένης ἀπισχνάνσεως. Ἡ παρουσία εὐμεγέθους ὄγκου, μεγέθους λεπτοκαρύου, ἐπεσημάνθη ἄλλοτε μὲν ἐν τῇ φαρυγγικῇ χώρᾳ καὶ ἄλλοτε ἐν τῇ ὑπογναθίῳ τοιαύτῃ. Ἐκτὸς τοῦ ἀφαιρεθέντος ὄγκου, ἐφ' ὅλων τῶν πτωμάτων, ὡς καὶ τοῦ ἀσθενοῦντος κονίκλου, ἐγένοντο ἱστολογικαὶ καὶ μικροβιολογικαὶ ἐξετάσεις ὡς ἐπίσης μικροβιολογικαὶ ἐξετάσεις ἐγένοντο καὶ ἐπὶ τῶν ἑτέρων ὀργάνων.

γ) **Ἱστολογικὴ ἐξέτασις**: τεμάχια μικροῦ μεγέθους προερχόμενα ἐκ τοῦ ὀγκιδίου, ἐμονιμοποιήθησαν ἐντὸς φορμόλης 10% καὶ τομαὶ παραφίνης πάχους 5μ. ἐχρώσθησαν δι' αἱματοξυλίνης—ἐοσίνης.

Ἀφθονία μικροαποστημάτων, διαφόρου μεγέθους, παρετηρήθησαν διάσπαρτα ἐντὸς τῆς σκληρᾶς ταύτης ἐπεξεργασίας. Πολλὰ τῶν μικροαποστημάτων τούτων ἐπεκτείνοντο ἐντὸς τῆς μάζης τοῦ ὑπογναθίου σιαλογόνου ἀδένος, ὡς ἐπίσης καὶ μεταξὺ τῶν μυϊκῶν δεσμίδων τῶν μασητήρων μυῶν τῆς μεσογναθίου χώρας.

Τὰ μικροαποστήματα ταῦτα συνίστανται κυρίως ἐκ πολυμορφοπυρήνων λεμφοκυττάρων, ἅτινα ἐμφανίζουσιν τὴν μεγίστην αὐτῶν πυκνότητα περὶ τὸ κέντρον τοῦ μικροαποστήματος, συνεχῶς δὲ ἀραιούμενα περὶ τὴν περιφέρειαν τούτου.

Μεγάλη ποσότης χαλαροῦ συνδετικοῦ ἱστοῦ παρεμβάλεται μεταξὺ τῶν μικροαποστημάτων, ἐνῷ ἄφθονα τριχοειδῆ αἱμοφόρα ἀγγεῖα, μετὰ πολυαρίθμων αἱμορραγικῶν ἐκχυμώσεων καὶ ἐντόνου περιαγγειακῆς λεμφοκυτταρικῆς διηθήσεως, ἐμφανίζονται τόσον ἐντὸς τοῦ χαλαροῦ συνδετικοῦ ἱστοῦ ὅσον καὶ ἐντὸς τῆς μάζης τοῦ ὑπογναθίου σιαλογόνου ἀδένος.

Ἐπὶ λίαν προκεχωρημένων μορφῶν τῆς νόσου παρατηροῦνται ἄφθονοι νεκρωτικαὶ ἑστίαι ἐντοπιζόμεναι κυρίως εἰς τὸ διαχωριστικὸν ὅριον μεταξὺ τοῦ μικροαποστήματος καὶ τῆς ἀδενικῆς μάζης, ὡς καὶ ἐντὸς τούτου, ἐνῷ οὐδεμία ἐκ τῶν νεκρωτικῶν τούτων ἑστιῶν ἐνετοπίσθη ἐντὸς τῆς μάζης τοῦ ἀδενικοῦ ἱστοῦ.

δ) **Μικροβιολογικὴ ἐξέτασις**: ἐγένοντο κατ' ἀρχὴν μικροσκοπικαὶ ἐξετάσεις ἐπιχρισμάτων ληφθέντων τόσον ἐκ τῶν ψυχρῶν διογκώσεων ὅσον καὶ ἐκ τῶν διαφόρων σπλαγχνικῶν ὀργάνων τοῦ πτώματος. Ἡ μι-

κροσκοπικὴ αὕτη ἐξέτασις, γενομένη ἐπὶ ἐπιχρισμάτων νωπῶν, ὡς καὶ κατόπιν χρώσεως τούτων διὰ τῶν γνωστῶν μεθόδων, οὐδὲν ἀπέδειξεν.

Ἐν συνεχείᾳ ἐγένοντο ἐμφυτεύσεις ὑλικοῦ ληφθέντος ἐκ τοῦ ἐσωτερικοῦ τῶν ὄγκων, ὡς καὶ ἐξ ἑτέρων ὀργάνων, ἐντὸς διαφόρων θρεπτικῶν ὑποστρωμάτων, εἰς αἱματοῦχον ἄγαρ, εἰς ἄγαρ ὀροῦ ἵππου 10%, εἰς Desoxycholate Lactose ἄγαρ, εἰς VF ἄγαρ ὡς καὶ εἰς Sabouraud ἄγαρ.

Ἐξ ὅλων τῶν καλλιεργηθέντων ὑποστρωμάτων σημαντικὴ ἀνάπτυξις παρετηρήθη εἰς τὸ αἱματοῦχον ἄγαρ, ὡς καὶ τὸ ἄγαρ ὀροῦ καὶ μόνον δι' ἐκεῖνο τὸ παθολογικὸν ὑλικὸν ὅπερ προήρχετο ἐκ τῶν ὄγκων, ἐνῷ εἰς ἅπαντα τὰ λοιπὰ θρεπτικὰ ὑλικὰ οὐδεμία ἀξία λόγου ἀνάπτυξις παρετηρήθη.

Ὁ ἀπομονωθεὶς εἰς καθαρὰν καλλιέργειαν μικροοργανισμὸς ἐνεφάνιζεν ὄψιν μικροβακίλλου, Gram ἀρνητικοῦ μὲ τάσιν πρὸς διπολικὴν χρῶσιν. Εἶχεν δὲ τὰς ἀκολούθους βιοχημικὰς καὶ βιολογικὰς ἰδιότητας: ἐστερεῖτο κινητικότητος, παρήγαγεν ἰνδόλην, ἦτο ἀρνητικὸς εἰς τὸ ὑλικὸν τοῦ Citrate, ἐζύμη τὴν σακχαρόζην καὶ γλυκόζην, δὲν ἐζύμη δὲ τὴν λακτόζην, ραφινόζην καὶ ραμνόζην.

Ἐκ καλλιεργειῶν ἐπὶ ζωμοῦ ὀροῦ 24 ὡρῶν ἐγένοντο ἐνοφθαλμίσεις ἐπὶ πέντε λευκῶν μυῶν ὑποδορείως καὶ ἐπὶ ἑτέρων πέντε ἐνδοπεριτοναϊκῶς διὰ ποσότητος 0,5 ml. Ἐκ τῶν ἐνοφθαλμισθέντων λευκῶν μυῶν ἔθανον ἅπαντα τὰ πειραματόζωα ἐντὸς τοῦ χρονικοῦ διαστήματος τῶν 24—48 ὡρῶν. Ἐκ τῶν θανόντων ἀπεμονώθη μικροοργανισμὸς ὅστις παρουσίαζεν τοὺς αὐτοὺς μορφολογικούς, καλλιεργητικοὺς κλπ. χαρακτήρας μὲ τὸν ἀρχικῶς ἐνοφθαλμισθέντα τοιοῦτον.

Ἐκ τῶν ἀνωτέρω προκυψάντων μορφολογικῶν, καλλιεργητικῶν, βιοχημικῶν καὶ βιολογικῶν ἰδιοτήτων τοῦ ἀπομονωθέντος μικροοργανισμοῦ, προκύπτει ὅτι οὗτος ἀνήκει εἰς τὴν Pasteurella multocida.

ΣΥΖΗΤΗΣΙΣ

Ἡ παστεριδίασις τοῦ κονίκλου εἶναι μεταδοτικὸν νόσημα προκαλοῦσα συνήθως τὸν θάνατον τοῦ ζώου ἐντὸς βραχυτάτου χρονικοῦ διαστήματος, λόγῳ σηψαιμίας.

Ἐνίοτε ὅμως ἡ νόσος ἐμφανίζεται καὶ ὑπὸ τὴν χρονίαν αὐτῆς μορφὴν, χαρακτηριζομένην, ἐκτὸς τῆς χρονίας ἐξελίξεως καὶ ἀπισχνάνσεως καὶ ἐκ τῆς δημιουργίας ψυχρῶν ἀποστημάτων ἐπὶ διαφόρων σημείων τοῦ σώματος.

Ἡ χρονία αὕτη μορφὴ τῆς νόσου, συνοδευομένη ὑπὸ ψυχρῶν ἀποστημάτων, δύναται νὰ χαρακτηρισθῇ καὶ ὡς ἄτυπος μορφὴ παστεριδιάσεως

τοῦ κονίκλου, ὡς δὲ ἐκ τῆς ἑλληνικῆς κτηνιατρικῆς βιβλιογραφίας ἐξάγεται, αὕτη περιγράφεται διὰ πρώτην φορὰν ἐν τῇ χώρᾳ μας.

Ἐν τῇ διεθνῇ ἐπίσης βιβλιογραφίᾳ λίαν σπανίως ἀνευρίσκονται περιγραφαὶ τῆς μορφῆς ταύτης τῆς νόσου. Οἱ Lesbouyries καὶ Berthelon (6) περιγράφουσιν τὴν νόσον ταύτην ὡς ἐπίσης καὶ οἱ Fontaine καὶ Megret (4).

Ἡ διάγνωσις τῆς μορφῆς ταύτης τῆς νόσου εἶναι δυσχερὴς ἐκ μόνης τῆς κλινικῆς ἢ νεκροτομικῆς ἐξετάσεως. Συνήθως τὰ ψυχρὰ ἀποστήματα, ἐμφανίζοντα σκληρὰν σύστασιν, ἐκλαμβάνονται εὐκόλως ὡς νεοπλαστικαὶ ἐπεξεργασίαι. Διὰ τὸν λόγον αὐτὸν ἀκριβῶς δέον ὅπως ἐκτελεῖται ἱστολογικὴ ἐξέτασις πρὸς ἀποκλεισμὸν τῶν νεοπλαστικῶν τούτων ἐπεξεργασιῶν, ἐν συνεχείᾳ δὲ μικροβιολογικὴ τοιαύτη, ἥτις καὶ θὰ θέσῃ τελικῶς τὴν διάγνωσιν.

ΣΥΜΠΕΡΑΣΜΑ

Περιγράφεται μία περίπτωσις χρονίας ἀτύπου ἀποστηματικῆς μορφῆς παστεριδιάσεως τοῦ κονίκλου, διαπιστωθεῖσα ἐργαστηριακῶς, διὰ τῆς ἀπομονώσεως τοῦ παθογόνου παράγοντος. Διὰ τῆς γενομένης ἱστολογικῆς ἐξετάσεως ἀπεκλείσθη ἡ περίπτωσις νεοπλαστικῆς ἐπεξεργασίας καὶ ἀπεδείχθη ὅτι ἐπρόκειτο περὶ φλεγμονώδους τοιαύτης. Διὰ τῆς μικροβιολογικῆς ἐξετάσεως ἐπετεύχθη ἡ ἀπομόνωσις μικροοργανισμοῦ ὅστις διὰ τῶν βιοχημικῶν, βιολογικῶν κλπ. δοκιμασιῶν ἀπεδείχθη ὅτι ἀνήκει εἰς τὴν Pasteurella multocida.

Ἡ μορφὴ τῆς νόσου ταύτης, παρὰ τὴν σπανιότητα ἣν ἐμφανίζει, φαίνεται ὑφισταμένη ἐν τῇ χώρᾳ μας προσβάλλουσα σποραδικῶς καὶ σπανίως τὰς ἐκτροφὰς τῶν κονίκλων, δι' ὅ δέον ὅπως ἐπὶ παρομοίων περιπτώσεων νὰ λαμβάνωνται ὑπ' ὄψιν τὰ ἀνωτέρω περιγραφέντα κλινικά, νεκροτομικὰ κλπ. εὑρύματα, νὰ ἀποστέλλεται δὲ παθολογικὸν ὑλικὸν εἰς τὰ Ἐργαστήρια διὰ τὴν ἀκριβῆ διάγνωσιν τῆς νόσου ὡς καὶ τὴν ἔγκαιρον λῆψιν τῶν ἐνδεικνυομένων πρὸς καταστολὴν τῆς νόσου μέτρων.

ΒΙΒΛΙΟΓΡΑΦΙΑ

1. **Cailler** R.: (1945) «La pasteurellose dans les élevages de lapins». Thèse Veterinaire, Paris.
2. **Cohen**: (1932) «La pasteurellose du lapin et le traitement par l' auto-vaccin». Thèse Veterinaire, Paris.
3. **Connalty M. L.**: (1967) «Husbandry of Laboratory animals». Acad. Press Inc., p. 315-23 and 329-41.

4. **Fontaine J. et Megret C.** : (1955) «Observations de pasteurellose chronique du lapin». Bull. Soc. Sci. Vet., Lyon, 57 : 167-172.
5. **Lesbouyries G.** (1950) «La pasteurellose du lapin et du lièvre». Rec. Med. Vet., Tome CXXVI, No 12, p. 717.
6. **Lesbouyries G. et Berthelon** : (1934) «Pasteurellose du lapin». Rec. Med. Vet., Tome CX, No 5, p. 257.
7. **Pacchono et Paltrinieri** : (1932) «Septicemie hémorragique du lapin». La Nuova Vétérinaria, No **6**, analysé dans: Rec. Med. Vét., Tome CVIII., p. 746.
8. «The problems of Laboratory animals diseases». Acad. Press Inc., 1962.
9. **Richou R. et Guerluaux Cl.** : (1950) «Traitement de la pasteurellose du lapin par les complexes antagonistes à base de streptomycine». Rec. Med. Vét., Tome CXXVI, No 3, p. 161.
10. **Schipper G. J.** : (1947) «Unusual pathogenicity of Past. Multocida». Bull. of J. Hopkins Hospital, Vol. 81, p. 333.
11. **Smith. Th.** : (1887) «A contribution to the study of the microbiology of Rabbit septicemia». The J. Comp. Med. and Surg., Vol. VIII., p. 24.

SUMMARY

A case of chronic form of pasteurellose—atypic abscess type— of rabbit.

By **A. G. Fragopoulos and Ch. T. Papadopoulos** *

The authors describe a case of chronic form Pasteurellose, atypic abscess type, in a rabbit farm around the Athens.

In this farm a small number of rabbits presented a progressive cachexia and a small, soft and cold mass around the head and neck area.

The histologic examination of it excluded the neoplastic dissorders and the bacteriological examination succeeded the isolation of a microorganism presented morphological, biochemical and biological attributions like Pasteurella multocida.

---

* Veterinary Bacteriological Institute. Iera Odos str., No 75, Athens (T.T. 301), Greece.

RESUME

Sur un cas de pasteurellose chronique–atypique du type abcés-chez le lapin.

Les auteurs décrivent un cas de pasteurellose chronique du type abcés, dans un élevagé des lapins près d' Athénes.

Dans cet élevage un petit nombre des lapins présentaient une cachexie progressive et de petites masses molles et froides autour du cou.

L' examen histologique a exclu les processus neoplasiques. L' examen bactreriologique a abouti à l' isolement d' un microorganisme qui présentait les attributs morphologiques, biochimiques et biologiques de Pasteurella multocida.