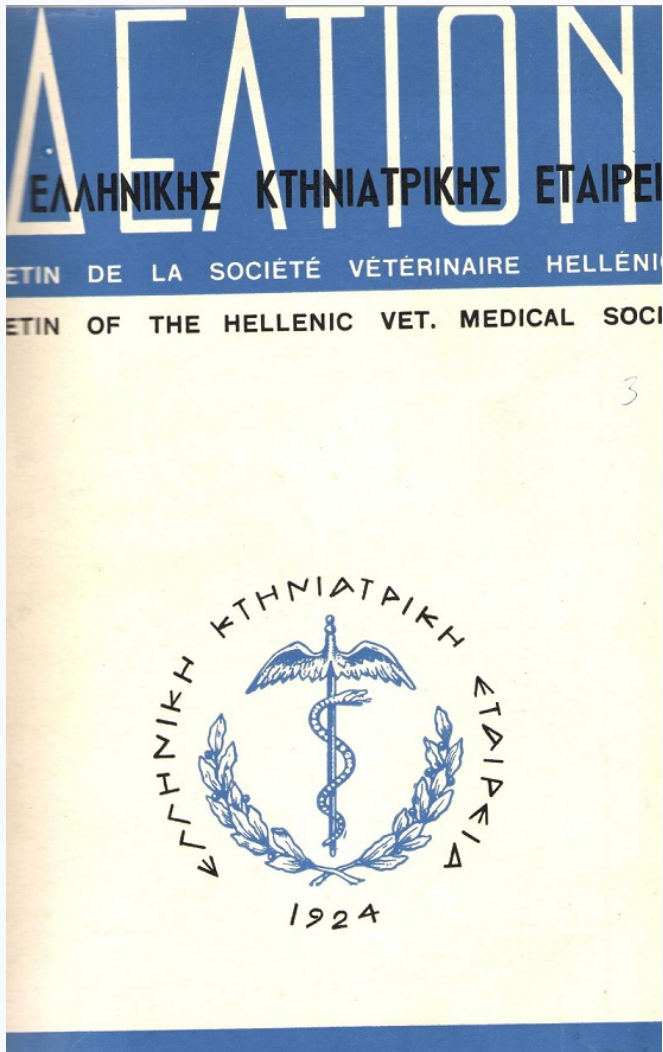


Journal of the Hellenic Veterinary Medical Society

Vol 20, No 4 (1969)



ΑΤΡΟΦΙΚΗ ΡΙΝΙΤΙΣ ΤΩΝ ΧΟΙΡΩΝ

Ε. Ν. ΣΤΟΦΟΡΟΣ, Μ. ΜΑΣΤΡΟΓΙΑΝΝΗ-ΚΟΡΚΟΛΟΠΟΥΛΟΥ, Β. ΧΑΝΤΖΗΣ, Θ. ΠΑΠΑΔΟΠΟΥΛΟΥ

doi: [10.12681/jhvms.19997](https://doi.org/10.12681/jhvms.19997)

Copyright © 2019, Ε.Ν.ΣΤΟΦΟΡΟΣ
Μ.ΜΑΣΤΡΟΓΙΑΝΝΗ, -ΚΟΡΚΟΛΟΠΟΥΛΟΥ, Β.ΧΑΝΤΖΗΣ,
Θ.ΠΑΠΑΔΟΠΟΥΛΟΥ



This work is licensed under a [Creative Commons Attribution-NonCommercial 4.0](https://creativecommons.org/licenses/by-nc/4.0/).

To cite this article:

ΣΤΟΦΟΡΟΣ Ε. Ν., ΜΑΣΤΡΟΓΙΑΝΝΗ-ΚΟΡΚΟΛΟΠΟΥΛΟΥ Μ., ΧΑΝΤΖΗΣ Β., & ΠΑΠΑΔΟΠΟΥΛΟΥ Θ. (1969). ΑΤΡΟΦΙΚΗ ΡΙΝΙΤΙΣ ΤΩΝ ΧΟΙΡΩΝ. *Journal of the Hellenic Veterinary Medical Society*, 20(4), 185–191. <https://doi.org/10.12681/jhvms.19997>

ΔΕΛΤΙΟΝ ΤΗΣ ΕΛΛΗΝΙΚΗΣ ΚΤΗΝΙΑΤΡΙΚΗΣ ΕΤΑΙΡΕΙΑΣ	BULLETIN OF THE HELLENIC VETERINARY MEDICAL SOCIETY
ΤΟΜΟΣ 20 ΤΕΥΧΟΣ 4 ΟΚΤΩΒΡΙΟΣ - ΔΕΚΕΜΒΡΙΟΣ 1969	VOLUME 20 № 4 OCTOBER - DECEMBER 1969

ΑΤΡΟΦΙΚΗ ΡΙΝΙΤΙΣ ΤΩΝ ΧΟΙΡΩΝ

Υπό **Ε. Στοφόρου***, **Μ. Μαστρογιάννη-Κορκολοπούλου***, **Β. Χαντζή****
και Θ. Παπαδοπούλου***

Ἐκ τῆς προσιτῆς ἡμῖν βιβλιογραφίας προκύπτει ὅτι ἡ ἀτροφικὴ ρινίτις τῶν χοίρων (A.P.X.) δὲν ἔχει μέχρι σήμερον διαπιστωθῆ παρ' ἡμῖν. Ταύτην διεπιστώσαμεν πρῶτον ἐν ἔτει 1968 εἰς τὴν περιοχὴν Λαμίας καὶ δευτέρον ἐν ἔτει 1969 εἰς τὴν περιοχὴν Ἀλεξανδρείας (Βεροίας).

Ἐπειδὴ ἡ νόσος ἀποτελεῖ εἰς ὀρισμένα κράτη ἀληθὴ μάλιστα τῆς συστηματικῆς χοιροτροφίας, τὰ δὲ μέτρα ἐκκριζώσεως ταύτης εἶναι λίαν σκληρά, μὴ ὑπαρχούσης ἀποτελεσματικῆς θεραπείας, ἐθεωρήσαμεν σκοπιμὸν ὅπως μελετήσωμεν καὶ περιγράψωμεν ταύτην, ἀναφέροντες συγχρόνως καὶ τὰ τελευταῖα διεθνή βιβλιογραφικὰ δεδομένα, εἰς ὅ,τι ἀφορᾷ τὴν αἰτιολογίαν τῆς.

ΗΜΕΤΕΡΑ ΠΕΡΙΠΤΩΣΙΣ

Κατωτέρω θέλομεν ἀπασχοληθεῖ ἐκτενῶς μόνον μετὰ τὴν διαπιστωθεῖσαν εἰς Λαμίας ἐστία.

Κατὰ τὸν μῆνα Νοέμβριον 1968 προσεκομίσθησαν εἰς τὸ Ἔργαστήριον Ἴδω τοῦ Κ.Μ.Ι. δύο κεφαλαὶ χοίρων ἡλικίας περίπου 5 μηνῶν.

Δελτ. Ἑλλην. Κτην. Ἐτ., 1969, Τ. 20, τ. 4.

Ἐλήφθη πρὸς δημοσίευσιν τὴν 22-10-1969.

Ἀνεκοινώθη εἰς τὴν συνεδρίαν τῆς Ε.Κ.Ε. τὴν 22-10-1969.

* Ἔργαστήριον Ἴδω τοῦ Κτην.Μικροβιολογικοῦ Ἰνστιτούτου.

** Ἄγροτικὸν Κτηνιατεῖον Λαμίας.

*** Ἄγροτικὸν Κτηνιατεῖον Ἀλεξανδρείας (Βεροίας).

Αὗται προήρχοντο ἐκ τοῦ χοιροστασίου τοῦ Ε. Μ. με πληθυσμὸν 100 μητέρων, 400 χοίρων παχύνσεως καὶ 300 χοιριδίων. Ἡ φυλὴ τῶν χοίρων εἶναι κατὰ 90 % Land - Race καὶ κατὰ 10 % Large - Black.

Τὸ φθινόπωρον τοῦ 1964 εἰσήχθησαν 12 χοιρομητέρες ἀπὸ τὰς φυλακὰς Κασσάνδρας καὶ τὸν Ἰούνιον τοῦ 1965, 20 χοιρομητέρες ἐκ Γιουγκοσλαβίας.


Τὸ χοιροστάσιον εὐρίσκεται εἰς βαλτώδη περιοχὴν κάτωθι τοῦ Ἐργοστασίου Γάλακτος Λαμίας. Τοῦτο βασικὰ δὲν καλύπτει τοὺς ὄρους ὑγιεινῆς καὶ τὰς ἀνάγκας μιᾶς συστηματικῆς ἐκτροφῆς, πλὴν τοῦ τελευταίως ἀνεγερθέντος συγκροτήματος. Τὸ χοιροστάσιον τοῦτο διαθέτει ἴδιον συγκρῶτημα σφαγείου ὡς καὶ ἴδιον ἀλλαντοποιεῖον.

Ἡ διατροφή ἀποτελεῖτο ἐκ βήτων καὶ τυρογάλακτος τοῦ συνεταιριστικοῦ Ἐργοστασίου Λαμίας, ὃ καταφθάνει εἰς τὸ ἐν λόγῳ χοιροστάσιον διὰ σωληνώσεων 500 μ. περίπου. Τοῦτο εἶναι προϊόν ἐπεξεργασίας γάλακτος διὰ παρασκευὴν τυροῦ. Τὸ γάλα ὡσαύτως ὑφίσταται καὶ ἀποβουτύρωσιν.

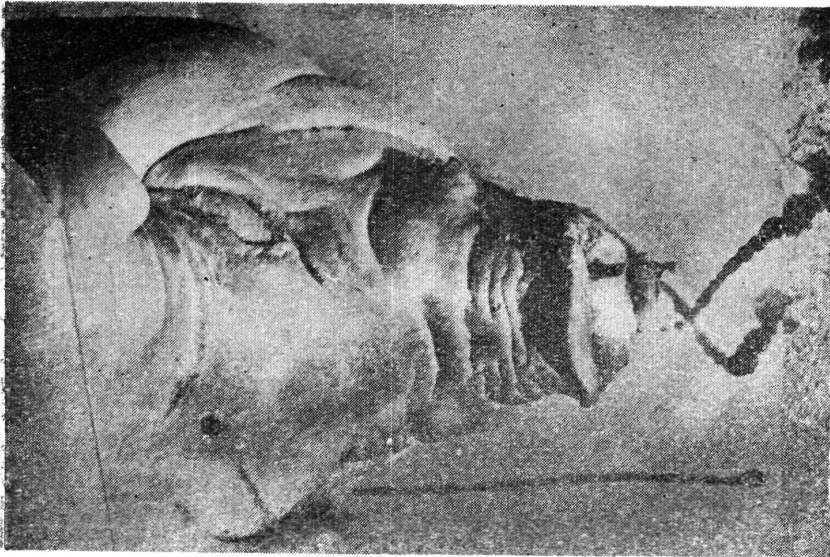
Εἰς τὸ ἐν λόγῳ χοιροστάσιον κατὰ τὸ παρελθὸν διεπιστώσαμεν μὴ καθορισθείσας αἰτιολογικῶς διαρροίας, ἐνζωοτικὴν πνευμονίαν, μαστίτιδας, ἀγαλαξίαν κ.λ.π.

Τὰ **πρῶτα κρούσματα** ἀτροφικῆς ρινίτιδος ἐνεφανίσθησαν ἀπὸ τὸν χειμῶνα τοῦ 1966 με ρινορραγίας, βῆχα ξηρὸν καὶ ἀπίσχυασιν. Ταῦτα ἀπεδόθησαν εἰς τὴν ἐνζωοτικὴν πνευμονίαν τὴν ὁποίαν περιεγράψαμεν εἰς προτέραν ἀνακοίνωσιν ἐκτενῶς. Ἀργότερον, κατὰ τὸ θέρος 1968, διεπιστώθη ἡ πρὸς τὰ πλάγια ἢ ἄνω κάμψις τῆς ρινὸς με γενικώτερα συμπτώματα τὴν δύσπνοιαν, τὸν ἔντονον βῆχα καὶ τὴν ἀνεπαρκῆ ἀνάπτυξιν. Θάνατοι δὲν παρατηρήθησαν πλὴν ὅμως ἡ ἐλάττωσις τοῦ βάρους ἦτο αἰσθητῆ. Τὸ ποσοστὸν τῶν χοίρων με τὴν ἀνωτέρω ἀλλοίωσιν ἀνήρχετο εἰς 20 % περίπου.

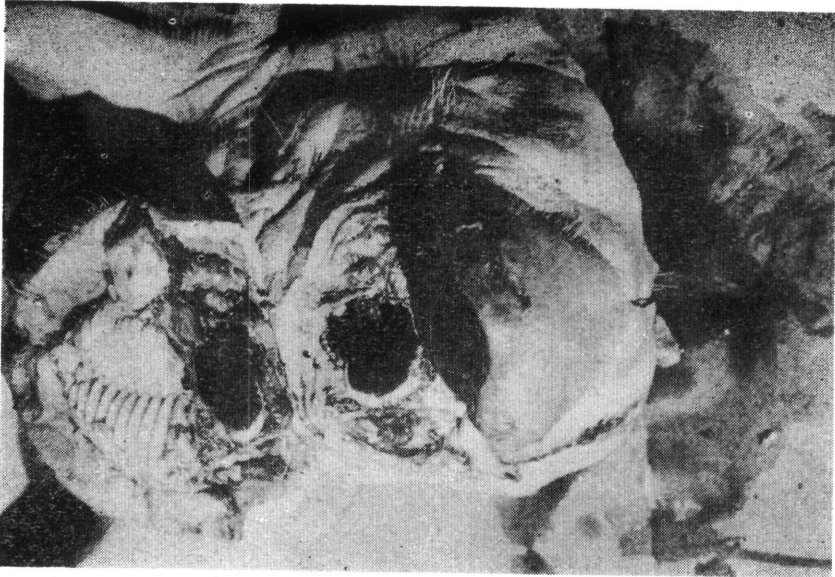
Κατὰ τὴν κλινικὴν ἐξέτασιν διεπιστώθη ὅτι μέγα ποσοστὸν χοίρων, συνήθως ἡλικίας ἄνω τῶν 2 ἐβδομάδων, παρουσιάζει πτάρνισμα, ἐπίσταξιν, διάρροϊαν, καχεξίαν, ἐνίοτε δὲ ἐλαφρὰν πυρεξίαν, ἀστάθειαν τῶν ὀπισθίων ἄκρων καὶ δύσπνοιαν. Τὰ κλινικὰ ταῦτα συμπτώματα εἶναι ὀλιγώτερον χαρακτηριστικὰ εἰς τοὺς ὑπὸ πάχυνσιν χοίρους. Εἰς τὴν ἡλικίαν τῶν 3 1/2 - 4 μηνῶν γίνεται αἰσθητῆ ἡ μειωμένη ἀνάπτυξις. Ἐπὶ πλέον ἄρχονται ἐκτροπαὶ τῆς ἄνω σιαγόνης συνήθως πρὸς τὴν δεξιὰν πλευρὰν (τοῦ κατὰ μῆκος τοῦ σώματος ἄξονος), τὸ δέρμα καθίσταται λεῖον εἰς τὴν ἀριστερὰν πλευρὰν ἐνῶ εἰς τὴν δεξιὰν ρυτιδοῦται δίκην φυσαρμόνικος. Ἡ ὄψις τοῦ προσώπου ἀλλοιοῦται (ὄψις μπουλντώγκ). Ὡσαύτως παρατηρεῖται προγναθισμὸς τῆς κάτω σιαγόνης, δυσκολία εἰς τὴν ἀναπνοὴν καὶ εἰς τὴν λήψιν τροφῆς. Τὰ χοιρίδια ταῦτα ὀδηγήθησαν



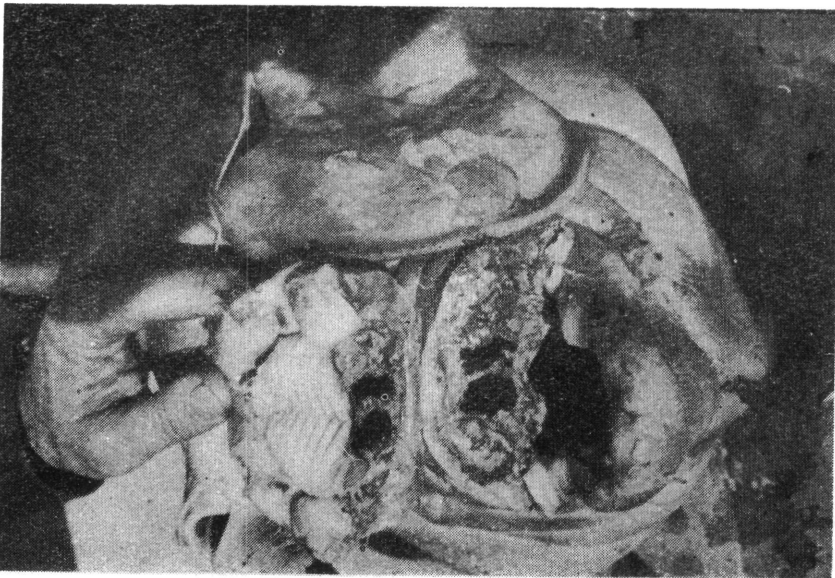
Εικών 2.— Έκτροπή άνω σιαγόνος προς την άριστεράν πλευράν. Ρυτίδωσις δέρματος δ κην φουσαριώνικος.



Εικών 1.— Προγναθισμός κάτω σιαγόνος.



Εικόνα 4.—Παντελής άτροφία διαφράγματος και ρινικών κοιλών.



Εικόνα 3.—Άτροφία ρινικών κοιλών και διαφράγματος.

εις την σφαγήν (αί παρατιθέμεναι φωτογραφίαι ἀνήκουν εις ταῦτα).

Ἐκ τούτων ἐλάβαμεν κεφαλᾶς (ἑτέρας 2) καὶ προέβημεν ἀφ' ἐνὸς εις τὴν μικροβιολογικὴν-ιολογικὴν ἐξέτασιν τοῦ ρινικοῦ ἐκκρίματος, αἱ ὁποῖαι ἀπέβησαν ἀρνητικαί, ἀφ' ἑτέρου δὲ εις τὴν κάθετον τομὴν τῆς φινὸς καὶ εις ἀπόστασιν περίπου 10 ἐκ. ἀπὸ τοῦ ρύγχους διαπιστώσαντες παντελῆν ἀτροφίαν τοῦ διαφράγματος καὶ ἀτροφίαν τῶν ρινικῶν κογχῶν. Ὡσαύτως προέβημεν εις τὴν μακροσκοπικὴν ἀνατομοπαθολογικὴν ἔρευναν τῶν σφαγείων διαπιστώσαντες μόνον ἀλλοιώσεις ἐνζωοτικῆς πνευμονίας.

Ἡ ἀτροφία τῶν ρινικῶν κογχῶν καὶ τοῦ διαφράγματος θεωροῦνται ὡς βασικαὶ ἀλλοιώσεις τῆς ἀτροφικῆς ρινίτιδος.

ΣΥΖΗΤΗΣΙΣ

Ἡ διάγνωσις τῆς ἀτροφικῆς ρινίτιδος ἐργαστηριακῶς εἶναι ἀδύνατος καθ' ὅσον εἶναι ἀγνώστου αἰτιολογίας. Αὕτη βασίζεται εις τὴν συλλογὴν τῶν κλινικῶν ἢ ἀνατομοπαθολογικῶν εὐρημάτων. Πάντως μία ἐπισταμένη συλλογὴ ἐπιζωοτολογικῶν, κλινικῶν, καὶ ἀνατομοπαθολογικῶν στοιχείων, μᾶς ἐπιτρέπει νὰ θέσωμεν διάγνωσιν ἀτροφικῆς ρινίτιδος.

Ἀναφερόμεν κατωτέρω ἐν περιλήψει τὰς κυριώτερας ἀπόψεις ἐπὶ τῆς αἰτιολογίας τῆς νόσου.

Κατὰ διαστήματα ἐθεωρήθησαν ὡς αἷτια τῆς νόσου διάφοροι παράγοντες, ὡς ἡ κακὴ διατροφή, κληρονομικά αἷτια, λοιμῶδεις παράγοντες. Μερικοὶ π.χ. θεωροῦν ὡς αἷτιον τὴν *Past. Multocida* ἐν συνδυασμῷ ἢ ὄχι μὲ τὸ *Bac. Necrophorus*. Ἄλλοι θεωροῦν ὡς αἷτιον τὸ *Alcaligenes Fecalis* καὶ ἕτεροι τὸ *Mycoplasma Hyorinis*, *Bordetella Bronchiseptica*, ἰοῦς, νεορικήτσιες. Ἄλλοι θεωροῦν ὡς αἷτιον συνδυασμοὺς τοῦ *Haemophilus Suis*, *Pseudomonas Aeroginosa*, *Erysipelothrix Rhusiopathiae*. Ἐρευναι ὄμως, αἷτινες ἐγένοντο εις τὸ Πανεπιστήμιον τοῦ Cornell κατὰ τὸ 1966, κατέδειξαν ὅτι δὲν εἶναι λοιμῶδης νόσος ἀλλὰ μεταβολικὴ, ὀφειλομένη εις κακὴν ἰσορροπήσιν τῆς σχέσεως Ca/P. Τοῦτο εις τὰς ἐγκύους σὺς ἔχει ὡς ἀποτέλεσμα τὴν εὐαισθησίαν τῶν χοιριδίων εις ἔλλειψιν Ca. Κακαὶ συνθηκαὶ ὑγιεινῆς προδιαθέτου τὰ χοιρίδια εις τὰς ἐντερίτιδας αἱ ὁποῖαι μειώνουν αἰσθητῶς τὴν ἀπορρόφησιν τοῦ Ca. Γενικῶς δύνανται νὰ θεωρηθοῦν ὡς αἷτια καὶ εἶναι παραδεκτὰ σήμερον, αἱ ἀλλοιώσεις τοῦ μεταβολισμοῦ Ca/P, ὅστις εὐνοεῖται ἐκ μιᾶς κακῆς διατροφῆς ἢ κακῶν συνθηκῶν ὡς καὶ ἐκ τῶν προαναφερθέντων λοιμογόνων παραγόντων.

Ἡ ἀτροφικὴ ρινίτις συγγέεται μὲ τὰς κάτωθι νοσολογικὰς ὀντότητας ἐξ ὧν εὐκόλως καὶ σαφῶς διαφοροποιεῖται. Αὗται εἶναι: νεκρω-

τική ρινίτις, όστεοΐνωσις, δευτερογενείς ρινίτιδες, ρινίτις έξ έγκλειστων, γρίπη τών χοιριδίων.

Είς τήν νεκρωτική ρινίτιδα έχομεν άποβολήν έκ τής ρινός πυώδους έκκρίματος κοκκώδους συστάσεως περιέχοντος νεκρούς ίστούς, όσμης γαγγραίνης έξαιρετικώς δυσώδους και τήν ύπαρξιν συριγγίων, τά όποία άπουσιάζουν είς τήν άτροφικήν ρινίτιδα.

Είς τήν όστεοΐνωσιν ή νόσον τών ρωθώνων έχομεν μόνιμον στένωσιν τών ρωθώνων, δυσκολίαν είς τήν άναπνοήν και τó σπουδαιότερον, έλλειψιν παρνίσματος. Αί άλλοιώσεις τής περιοχής του προσώπου είναι ειδικαί, καθ' όσον όλόκληρος ή κεφαλή είναι διογκωμένη, 'Ο ρωθωνισμός παρατηρείται μόνον κατά τήν διάρκειαν τής νυκτός, έλλείπει δέ πάντοτε ό προγναθισμός τής κάτω σιαγόνος.

Είς τήν ρινίτιδα τών έγκλειστων σωματίων άνευρίσκομεν κατά τήν έξέτασιν του επιθηλίου τής ρινός έγκλειστα, άτινα δέν άνεύρομεν είς τās ήμετέρας περιπτώσεις.

Είς τās άλλας δευτερογενείς ρινίτιδας πλην του έκκρίματος, τó όποϊον πάντοτε έχει τά ιδιαίτερα χαρακτηριστικά τών μικροοργανισμών που τās προκαλοϋν, έλλείπουν γενικώς τά άλλα συμπτώματα.

'Επομένως είς οϋδεμίαν έκ τών άνωτέρω ρινίτιδων, μεθ' ών συγχείεται ή άτροφική ρινίτις, παρατηρείται άτροφία τής ρινός (άτροφία τών ρινικών κογχών ή του διαφράγματος), έπίσταξις.

ΣΥΜΠΕΡΑΣΜΑΤΑ

Διαπιστοϋται ή άτροφική ρινίτις διά πρώτην φοράν έν 'Ελλάδι είς χοιροστάσια τών Νομών Φθιώτιδος και 'Ημαθίας. 'Η διάγνωσις ταύτης έβασίσθη επί τών κλινικών και άνατομοπαθολογικών εύρημάτων.

ΒΙΒΛΙΟΓΡΑΦΙΑ

1. **Cervio G., Sironi A.** Vet. Ital. 2-3, 85, 1960
2. **Brion A., Cottureau Ph.** Rev. Med. Vet., XVII, 705, 1954.
3. **Done T. J.** (IBR) The Vet. Rec. 67, 525, 1955.
4. **Done T. J.** (IBR) The Vet. Rec, 70, 877, 1958.
5. **Brown R. W., Krook L., Pont W.** The Corn. Vet., LVI Supp. No 1, 1966.
6. **Campel A.** Suinicolt. 8-9, 13, 1954,
7. **Walzl L. H.** Tier. Umschau. 22, 346, 1967.
8. **Jericho W.F.K.** (IBR) Vet. Rec. 80, Suppl. No 9, 7, 1967.
9. **Switzer W.** J. A. V. A. 123, 45, 1953.
10. «...» Vet. Ital. 7-8, 464, 1967.

11. **Gonzales O.** Vet. Colomb. 1, 49, 1961.
12. **Hartwich J., Niggeschulze A.** Tier. Umschau. 21, 497, 1966.
13. **Pozzetti F.** Suinicolt. 7-8, 57, 1967.
14. **Duncan R. J., Ross F. R., Switzer P. W.** J.A.V.A, 144, 72, 1964.
15. **Cameron—Stephen I. D.** (IBR) Austr. Vet. J., 37, 87, 1961.
15. **Neuman H.J.G.** Tier. Umsch. 21, 219, 1966.
17. **Fussell M. H.** (IBR) Vet. Rec. 80, Clin. Suppl. 5, 1967.
18. **Harding J.D.J.** A.J.V.R. 19, 907, 1958.
19. **Goodwin R.F.** Όμιλία εις Brescia 1966.

S U M M A R Y

Atrophic Rhinitis of Pigs.

By

**E. N. Stoforos*, M. Mastroyianni - Korkolopoulou, B. Hatzis,
Th. Papadopoulos**

The authors describe cases of Atrophic Rhinitis of Pigs observed in a piggery. The diagnosis was based on the clinical symptoms and the anatomopathological lesions mainly the atrophy of the nasal cornets and diaphragm.

The microbiological and virological tests carried out were negative.

R È S U M É

Rhinite Atrophique du Porc.

Les auteurs décrivent des cas de rhinite atrophique du porc constatés dans une porcherie. Le diagnostic s'est basé sur les symptômes cliniques et les lésions anatomopathologiques surtout à l'atrophie de la cloison nasale et des cornets.

Les examens microbiologiques et virologiques effectués se sont montrés négatifs.

R I A S S U N T O

Rinite atrofica dei suini.

Gli autori descrivono casi di rinite atrofica dei suini, i quali sono stati osservati in due allevamenti. La loro diagnosi é stata basata sui sintomi e le alterazioni anatomopatologiche del setto nasale e principalmente dei turbinati i quali si son trovati atrofici.

Gli esami batteriologici—virologici non hanno rilevato niente di caratteristico.

* Veterinary Bacteriological Institut. Virus Laboratory. Aghia Paraskevi. Attiki. Greece.