ePublishing

EKT ΕΘΝΙΚΟ ΚΕΝΤΡΟ ΤΕΚΜΗΡΙΩΣΗΣ NATIONAL DOCUMENTATION CENTRE

Journal of the Hellenic Veterinary Medical Society

Vol 23, No 2 (1972)

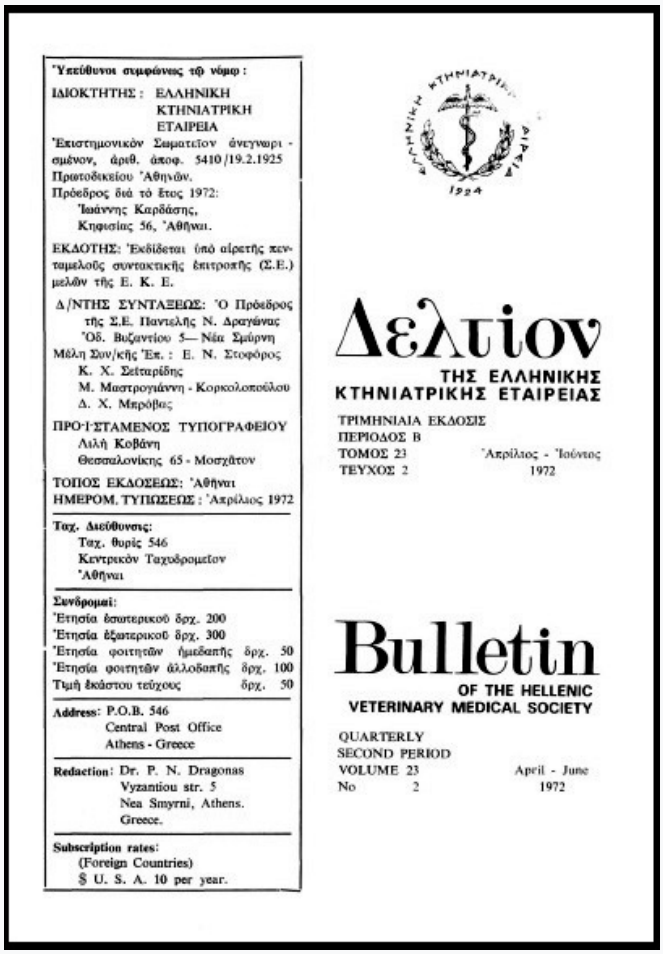

Ὑπεύθυνοι συμφώνως τῷ νόμῳ :
ΙΔΙΟΚΤΗΤΗΣ : ΕΛΛΗΝΙΚΗ ΚΤΗΝΙΑΤΡΙΚΗ ΕΤΑΙΡΕΙΑ
Ἐπιστημονικὸν Σωματεῖον ἀνεγνωρισμένον, ἀριθ. ἀποφ. 5410/19.2.1925 Πρωτοδικείου Ἀθηνῶν.
Πρόεδρος διὰ τὸ ἔτος 1972:
Ἰωάννης Καρβάσης,
Κηφισίας 56, Ἀθῆναι.
ΕΚΔΟΤΗΣ: Ἐκδίδεται ὑπὸ αἱρετῆς πενταμέλους συντακτικῆς ἐπιτροπῆς (Σ.Ε.) μελῶν τῆς Ε. Κ. Ε.
Δ/ΝΤΗΣ ΣΥΝΤΑΞΕΩΣ: Ὁ Πρόεδρος τῆς Σ.Ε. Παντελῆς Ν. Δραγώνας Ὁδ. Βυζαντίου 5— Νέα Σμύρνη
Μέλη Συν/κῆς Ἐπ. : Ε. Ν. Στοφόρος
Κ. Χ. Σεϊταρίδης
Μ. Μαστρογιάννη - Κορκολοπούλου
Δ. Χ. Μπρόβας
ΠΡΟΓΙΣΤΑΜΕΝΟΣ ΤΥΠΟΓΡΑΦΕΙΟΥ Λιλή Κοβάνη
Θεσσαλονίκης 65 - Μοσχάτον
ΤΟΠΟΣ ΕΚΔΟΣΕΩΣ: Ἀθῆναι
ΗΜΕΡΟΜ. ΤΥΠΩΣΕΩΣ : Ἀπρίλιος 1972
Ταχ. Διεύθυνσις:
Ταχ. θυρὶς 546
Κεντρικὸν Ταχυδρομεῖον
Ἀθῆναι
Συνδρομαί:
Ἐτησία ἐσωτερικοῦ δρχ. 200
Ἐτησία ἐξωτερικοῦ δρχ. 300
Ἐτησία φοιτητῶν ἡμεδαπῆς δρχ. 50
Ἐτησία φοιτητῶν ἀλλοδαπῆς δρχ. 100
Τιμὴ ἑκάστου τεύχους δρχ. 50
Address: P.O.B. 546
Central Post Office
Athens - Greece
Redaction: Dr. P. N. Dragonas
Vyzantiou str. 5
Nea Smyrni, Athens.
Greece.
Subscription rates:
(Foreign Countries)
$ U. S. A. 10 per year.

Δελτίον
ΤΗΣ ΕΛΛΗΝΙΚΗΣ ΚΤΗΝΙΑΤΡΙΚΗΣ ΕΤΑΙΡΕΙΑΣ
ΤΡΙΜΗΝΙΑΙΑ ΕΚΔΟΣΙΣ
ΠΕΡΙΟΔΟΣ Β
ΤΟΜΟΣ 23 Ἀπρίλιος - Ἰούνιος
ΤΕΥΧΟΣ 2 1972

Bulletin
OF THE HELLENIC VETERINARY MEDICAL SOCIETY
QUARTERLY
SECOND PERIOD
VOLUME 23 April - June
No 2 1972

CHRONIC EOSINOPHILIC MYOSITIS IN CATTLE (First isolation and study of the disease in Greece)

Χ. ΠΑΠΑΔΟΠΟΥΛΟΣ, Λ. ΠΑΠΑΧΡΙΣΤΟΦΙΛΟΥ, Α. ΔΕΣΠΟΤΟΠΟΥΛΟΣ

doi: 10.12681/jhvms.20061

Copyright © 2019, Χ.ΠΑΠΑΔΟΠΟΥΛΟΣ Λ.ΠΑΠΑΧΡΙΣΤΟΦΙΛΟΥ Α.ΔΕΣΠΟΤΟΠΟΥΛΟΣ

This work is licensed under a Creative Commons Attribution-NonCommercial 4.0.

To cite this article:

ΠΑΠΑΔΟΠΟΥΛΟΣ Χ., ΠΑΠΑΧΡΙΣΤΟΦΙΛΟΥ Λ., & ΔΕΣΠΟΤΟΠΟΥΛΟΣ Α. (1972). CHRONIC EOSINOPHILIC MYOSITIS IN CATTLE (First isolation and study of the disease in Greece). *Journal of the Hellenic Veterinary Medical Society*, *23*(2), 116–125. https://doi.org/10.12681/jhvms.20061

https://epublishing.ekt.gr | **e-Publisher:** EKT | **Downloaded at:** 22/01/2026 18:18:28

ΚΤΗΝΙΑΤΡΙΚΟΝ ΜΙΚΡΟΒΙΟΛΟΓΙΚΟΝ ΙΝΣΤΙΤΟΥΤΟΝ
ΔΙΕΥΘΥΝΤΗΣ: Ι. ΜΕΝΑΣΕ

ΧΡΟΝΙΑ ΗΩΣΙΝΟΦΙΛΙΚΗ ΜΥΟΣΙΤΙΣ ΤΟΥ ΜΟΣΧΟΥ

(Πρώτη μελέτη τῆς νόσου ἐν Ἑλλάδι)

Ὑπὸ
ΧΡΥΣ. ΠΑΠΑΔΟΠΟΥΛΟΥ*, ΛΥΚ. ΠΑΠΑΧΡΙΣΤΟΦΙΛΟΥ**, ΑΣΤΕΡ. ΔΕΣΠΟΤΟΠΟΥΛΟΥ***

CHRONIC EOSINOPHILIC MYOSITIS IN CATTLE

(First isolation and study of the disease in Greece)

By
CRYS. T. PAPADOPOULOS*, LYK. PAPACHRISTOPHILOU**, AST. DESPOTOPOULOS***

SUMMARY

After a brief introductive review of the chronic eosinophilic myositis in cattle the authors describe a case of the disease observed, for the first time, in Greece in the town Larissa (Thessalia).

The gross lesions on the skeletal muscles and mainly the typical histopathological findings of the disease strongly suggested an eosinophilic myositis. The lesions in the skeletal muscles and in muscular region of the diaphragma were the presence, in large quantites, granulation tissue consisting of fibroblasts and young connective tissue extending between the muscles fibres, which are atrophic and subsequently disappear, plasma cells, lymphocytic elements and the most important eosinophil leucocytes, the presence of them balanced between 50 - 55 %. No lesions observed in myocardium. The presence in large quantites of granulation tissue indicates that this lind of the disease suggest a granulocytic leukemia.

ΓΕΝΙΚΟΤΗΤΕΣ

Αἱ παθήσεις τῶν σκελετικῶν μυῶν ἐπὶ τῶν θηλαστικῶν παρουσιάζουν

Ἐλήφθη τὴν 24.2.1972.

* Ἐργαστήριον Ἱστοπαθολογίας τοῦ Κτηνιατρικοῦ Μικροβιολογικοῦ Ἰνστιτούτου, Ἀθηνῶν.
Lab. of Histopathology, Veter. Bact. Institute. 75 Iera Odos, Athens (301).
** Διεύθυνσις Κτηνιατρικῆς Ὑπηρεσίας Θεσσαλίας, Λάρισα.
Veterinary Direction of Thessalia, Larisa, Greece.
*** Κτηνιατρικὸς Μικροβιολογικὸς Σταθμὸς Διαγνώσεως καὶ Ἐρεύνης, Λαρίσης.
Veter. Bacter. Station of Diagnosis and Investigation, Larissa, Greece.

ἀρκετὸν ἐνδιαφέρον ἀπὸ παθολογικῆς ἀπόψεως. Ὑπὸ τὸν ὅρον «μυΐτις» νοεῖται φλεγμονώδης ἐπεξεργασία τῶν μυῶν, ἡ φύσις τῆς ὁποίας καθίσταται εὐδιάγνωστος. Πολλάκις ὅμως ἐκφυλιστικαὶ ἀλλοιώσεις τῶν μυϊκῶν ἰνῶν, ὀφειλόμεναι εἰς φυσικοὺς ἢ ἑτέρους παράγοντας, ἐμφανίζονται μετὰ πρωτογενοῦς αὐτῶν ἐκφυλίσεως συνοδευομένης πάντοτε καὶ ὑπὸ φλεγμονωδῶν διαταραχῶν. Τυγχάνει λίαν ἐνδιαφέρουσα τοιουτοτρόπως ἡ μελέτη τῆς μορφολογίας τῶν ἐκφυλιστικῶν καὶ φλεγμονωδῶν ἀλλοιώσεων τῶν μυῶν, ἡ ἀνεύρεσις τῶν πιθανῶν αἰτιολογικῶν παραγόντων, καὶ ἡ ἀκριβὴς ἐντόπισις τῶν μακροσκοπικῶν καὶ μικροσκοπικῶν αὐτῶν ἀλλοιώσεων.

Ἡ χρονία ἠωσινοφιλικὴ μυΐτις ἀποτελεῖ διάχυτον φλεγμονώδη ἐπεξεργασίαν, προσβάλλουσα ὁμάδα ἢ τὸ σύνολον τῶν μυῶν καὶ ἔχει διαπιστωθεῖ μέχρι σήμερον ἐπὶ τοῦ κυνός, τοῦ μόσχου καὶ τοῦ χοίρου.

Ἐπὶ τοῦ κυνὸς ἡ νόσος ἀνεγνωρίσθη κατὰ πρῶτον κλινικῶς καὶ περιεγράφη ὑπὸ τοῦ Küscher (1940) εἰς τὴν Βιέννην, ἔκτοτε δὲ ἀνεφέρθη ὑπὸ πολυαρίθμων ἐρευνητῶν ἐν Εὐρώπῃ καὶ Ἀμερικῇ. Ἀποτελεῖ αὕτη ἀρκετὰ σοβαρὰν νοσογόνον ὀντότητα, προσβάλλουσα τοὺς μασητῆρας μῦς, κατὰ κύριον λόγον, μετὰ σαφῶν κλινικῶν συμπτωμάτων, ὑποβοηθούντων εἰς τὴν εὔκολον ἀναγνώρισιν ταύτης.

Ἐπὶ τοῦ μόσχου ἐμφανίζεται λίαν σπανίως καὶ σποραδικῶς προσβάλλουσα τὸ σύνολον τῶν σκελετικῶν μυῶν, τὴν μυώδη διαφραγματικὴν μοῖραν καὶ τὸ μυοκάρδιον. Δὲν ὑπάρχουσι κλινικὰ συμπτώματα δυνάμενα νὰ προσελκύσωσι τὸ ἐνδιαφέρον, καθίσταται δὲ μοιραία, ἐν τῇ ἐξελίξει της, κατὰ τὴν προσβολὴν τοῦ μυοκαρδίου. Κατὰ τὸ πλεῖστον ἀναγνωρίζεται κατὰ τὸν κρεοσκοπικὸν ἔλεγχον τῶν σφαγίων, ἐκ τῶν χαρακτηριστικῶν κυανο-πρασίνων κηλίδων τῶν παρατηρουμένων ἐπὶ τῆς ἐπιφανείας τῶν μυῶν. Ἡ διάμετρος τῶν κηλίδων ποικίλλει εὐρέως, ἡ χροιὰ δὲ τούτων ὀφείλεται εἰς ἄθροισιν ἀσυνήθως μεγάλου ἀριθμοῦ λευκοκυττάρων, ἐντὸς τῶν μυϊκῶν μαζῶν, μεταξὺ τῶν ὁποίων τὰ ἠωσινόφιλα λευκοκύτταρα κατέχουσιν πρωτεύουσαν θέσιν, ἐξ οὗ καὶ ἡ ὀνομασία τῆς νόσου.

Κατὰ τὴν ἀνασκόπησιν τῆς σχετικῆς βιβλιογραφίας προκύπτει ὅτι ἡ νόσος περιεγράφη κατὰ πρῶτον, ὡς μία κεχωρισμένη νοσολογικὴ ὀντότης, ἐπὶ τοῦ μόσχου ὑπὸ τοῦ Huchet (1945) ὅστις ἐχαρακτήρισε ταύτην ὡς ἀλλοίωσιν τοῦ μυϊκοῦ ἱστοῦ, ἐμφανιζομένην ἐπὶ μέρους ἢ τοῦ συνόλου τῶν σκελετικῶν μυῶν, μετὰ πρασίνων κηλίδων καὶ ἐν συνδυασμῷ πάντοτε πρὸς μίαν τοπικὴν ἠωσινοφιλίαν. Οἱ Lombardo καὶ Malossi (1961) παρετήρησαν τὴν νόσον ἐν Ἰταλίᾳ, οἱ δὲ Migaki καὶ Brandly (1962) περιέγραψαν ταύτην εἰς τὴν Ἀμερικήν. Ἡ μεγίστη σποραδικότης τῆς νόσου ὀφείλεται πιθανῶς εἰς τὴν σχεδὸν παντελῆ ἔλλειψιν ἐμφανῶν κλινικῶν σημείων ἱκανῶν ὅπως προσελκύσωσι τὸ ἐνδιαφέρον τῶν ἐρευνητῶν.

Ἐν Ἑλλάδι οὐδεμία μνεία περὶ τῆς νόσου ἐγένετο μέχρι σήμερον.

ΠΕΡΙΓΡΑΦΗ ΤΗΣ ΝΟΣΟΥ

Ἡ ἔλλειψις κλινικῶν συμπτωμάτων περιορίζει τὴν περιγραφὴν τῆς νόσου βασικῶς μόνον ἐπὶ τῶν μακροσκοπικῶν καὶ μικροσκοπικῶν ἀλλοιώσεων τῶν προσβεβλημένων μυῶν.

Μακροσκοπικῶς οἱ προσβεβλημένοι σκελετικοὶ μῦες ἐμφανίζονται ἐλαφρῶς διογκωμένοι καὶ σταθεροὶ κατὰ τὴν ψηλάφησιν, μετ' ἐκτεταμένων ἢ περιοριζομένων περιοχῶν λευκο - κυανῆς χροιᾶς. Ἐπὶ πολλῶν περιπτώσεων παρατηρεῖται ἐπίσης μία διάχυτος ἰριδίζουσα πρασίνη χρῶσις καλύπτουσα μέγα μέρος τῆς ἐπιφανείας τῶν μυῶν ἢ καὶ σύμπασαν τὴν ἐπιφάνειαν τούτων. Ὁ ἀριθμὸς τῶν φυσιολογικῶν μυϊκῶν ἰνῶν περιορίζεται εἰς τὸ ἐλάχιστον.

Ἡ πρασίνη ἰριδίζουσα χροιὰ τῶν κηλίδων ἐμφανίζεται κυρίως εὐθὺς μετὰ τὴν σφαγήν, ἐνῷ δι' ἐκθέσεως τῶν μυϊκῶν μαζῶν εἰς τὸν ἀέρα ἡ χροιὰ αὕτη, ἐξασθενοῦσα βραδέως, μεταβάλλεται εἰς ὑπόλευκον. Αἱ ἐπὶ τοῦ μυοκαρδίου παρατηρούμεναι ἀλλοιώσεις ἐμφανίζονται ἀπολύτως ὅμοιαι ὡς αἱ τῶν σκελετικῶν μυῶν.

Μικροσκοπικῶς αἱ μεταβολαὶ ἐντὸς τῶν μυϊκῶν ἰνῶν δὲν ἐμφανίζουσι παροδικὸν χαρακτῆρα, καθ' ὅτι εἶναι δυνατὸν νὰ συνυπάρχωσιν ἐντὸς τούτων ἡ ὀξεῖα, ἡ οἰδηματώδης καὶ ἡ χρονία παραλλαγὴ τῆς νόσου.

Ἡ ἀντίδρασις τῶν μυῶν ἔναντι τοῦ αἰτιολογικοῦ παράγοντος τῆς νόσου χαρακτηρίζεται ὑπὸ ἀσυνήθως μεγάλου ἀριθμοῦ ἠωσινοφίλων λευκοκυττάρων, προσδιδόντων τὴν χαρακτηριστικὴν πρασίνην χροιὰν ἐπὶ τοῦ σαρκειλήματος ὡς καὶ τοῦ σαρκοπλάσματος τῶν ἰνῶν, διαχωρίζοντα ταῦτα ἀλλήλων.

Μὲ τὴν πρόοδον ἐξελίξεως τῆς νόσου παρατηρεῖται ἐκφύλισις τῶν μυϊκῶν ἰνῶν, καθισταμένη πολλάκις ἀρκούντως ἐκτεταμένη, μικρὰ νεκρωτικὴ ἐπεξεργασία, ἐμφανιζομένη συνήθως ἐπὶ τοῦ σαρκοπλάσματος, ὡς καὶ συμπράττουσα ἰνοπλασία, προκαλοῦσα πάχυνσιν τοῦ συνδετικοῦ ἱστοῦ καὶ ὑποκαθιστῶσα τὰ ἐκφυλισθέντα τμήματα τῶν μυῶν, παρατηροῦνται ἐπίσης.

Κατὰ τὰς κοκκιοματώδεις παραλλαγὰς τῶν ἀλλοιώσεων, αἵτινες παρουσιάζουσι μίαν φυσικὴν ἱστορίαν τυπικὴν τοῦ κοκκιώματος, αἱ μυϊκαὶ ἶνες ἐμφανίζουσι τὴν ἀνάπτυξιν μαζῶν ἐξ ἠωσινοφίλων κυττάρων, εἰς τὸ κέντρον τῶν ὁποίων ἀναπτύσσονται νεκρωτικαὶ ἑστίαι. Ὁ νεκρωτικὸς οὗτος πυρὴν περιβάλλεται ἀκολούθως ὑπὸ μεγαλυτέρου ἢ μικροτέρου ἀριθμοῦ ἐπιθηλιοειδῶν κυττάρων, ἐλαχίστων γιγαντοκυττάρων, ὡς καὶ ἰζήματος ἀσβεστούχων ἁλάτων. Ἡ περιφέρεια τοῦ κοκκιώματος σχηματίζεται ὑπὸ πολλῶν ἠωσινοφίλων λευκοκυττάρων, ὡς καὶ λεμφοκυττάρων ἐν ἀναμείξει μετ' ἐλαχίστου ἀριθμοῦ ἐνεργῶν ἰνοβλαστῶν καὶ πλασμοκυττάρων. Ἡ περιφερειακὴ αὕτη ἀντίδρασις, διαχεομένη συνήθως διὰ τοῦ σαρκειλήματος τῶν παρακειμένων μυϊκῶν ἰνῶν, συνδέεται συχνάκις μεθ' ἑτέρας

ἀθροίσεως, προκαλοῦσα παρομοίας ἀλλοιώσεις καὶ ἐπεκτείνεται τοιουτοτρόπως ἐφ' ὁλοκλήρου τῆς μυϊκῆς μάζης.

ΗΜΕΤΕΡΟΝ ΠΕΡΙΣΤΑΤΙΚΟΝ

Ἱστορικόν. Περὶ τὰς ἀρχὰς Ἰουλίου τοῦ ἔτους 1971 ἐθανατώθη ἐν τῷ σφαγείῳ Λαρίσης μόσχος βάρους 270 χιλιογράμμων περίπου. Κατὰ τὸν διεξαχθέντα κρεοσκοπικὸν ἔλεγχον παρετηρήθησαν διάσπαρτοι ἔγχρωμοι κηλῖδες ἐπὶ τῶν σκελετικῶν μυῶν, ὑπὸ τοῦ ἁρμοδίου κτηνιάτρου. Οὗτος προέβη εἰς δέσμευσιν τοῦ σφαγίου καὶ ἀποστολὴν τοῦ παθολογικοῦ ὑλικοῦ εἰς τὸ ἡμέτερον Ἐργαστήριον.

Κατὰ τὴν γενομένην ἀναψηλάφησιν τοῦ ἱστορικοῦ τοῦ ἐν λόγῳ μόσχου προέκυψαν τὰ ἀκόλουθα : οὗτος ἦτο ἰδιοκτησίας τοῦ Δ. Ζ. κατοίκου Τυρνάβου ἐκτρέφοντος περὶ τοὺς 100 μόσχους ἐτησίως πρὸς πάχυνσιν. Ἡ προέλευσις τῶν ἐν λόγῳ μόσχων ἦτο διάφορος, διότι ἠγοράσθησαν οὗτοι ἐκ διαφόρων περιοχῶν τῆς Θεσσαλίας, ἔνιοι δὲ καὶ ἐκ τοῦ Νομοῦ Ἀττικῆς.

Ὁ ἐν θέματι μόσχος εἰδικῶς ἠγοράσθη, εἰς ἡλικίαν δύο μηνῶν, ἐκ χωρίου τινὸς τῆς ἐπαρχίας Τυρνάβου καὶ ἐθανατώθη εἰς ἡλικίαν 14 μηνῶν. Ἀνῆκεν οὗτος εἰς τὴν φαιὰν φυλὴν τῶν Ἄλπεων καὶ προῆλθεν ἐκ τεχνητῆς γονιμοποιήσεως. Συνθῆκαι ἐνσταυλισμοῦ ἄρισται. Ἡ διατροφὴ τούτου συνίστατο ἐκ μείγματος κριθῆς - ἀραβοσίτου - σίτου ὡς καὶ ποσότητος μηδικῆς μετ' ἐλαχίστου ἀχύρου. Καθ' ὁμολογίαν τοῦ ἰδιοκτήτου, ὡς καὶ τοῦ ἐξετάσαντος κλινικῶς τοῦτον κτηνιάτρου, οὐδὲν ἀπολύτως κλινικὸν σύμπτωμα ἐνεφάνισεν οὗτος κατὰ τὴν πρὸ τῆς σφαγῆς περίοδον. Παλαιότερον καὶ συγκεκριμένως τὸν χειμῶνα τοῦ ἔτους 1970 ἐπαρουσίασεν, ἅπαξ ἢ δίς, ἐμπύρετον φόρτον στομάχου ἰαθεὶς ταχέως διὰ διαίτης καὶ ἄνευ ἑτέρας θεραπευτικῆς ἀγωγῆς.

Μακροσκοπικαὶ ἀλλοιώσεις. Αἱ ἀνατομοπαθολογικαὶ ἀλλοιώσεις τῆς νόσου παρετηρήθησαν κυρίως ἐπὶ τῶν τραχηλικῶν μυῶν, τῶν μυῶν τῆς ὠμοπλάτης, τῶν ραχιαίων μυῶν (ἐπιμήκης ἀκανθώδης), τοῦ μείζονος ψοΐτου μυός, τῆς ἔσω ἐπιφανείας τῶν γλουτιαίων καὶ ἐπὶ τῆς μυώδους μοίρας τοῦ διαφράγματος. Ἐπὶ τοῦ καρδιακοῦ μυὸς δὲν ἐνετοπίσθησαν ἀλλοιώσεις.

Οἱ προσβεβλημένοι μῦες γενικῶς ἐνεφάνιζον κηλίδας, διαφόρου διαμέτρου, ἀπὸ 2—3 ἑκατοστόμετρα μέχρι λίαν ἐκτεταμένας τοιαύτας, καλυπτούσας τὸ μέγιστον τῆς ἐπιφανείας τῶν μυῶν. Αἱ ἀνωτέρω κηλῖδες δὲν ἐνετοπίζοντο μόνον ἐπὶ τῶν ἐπιπολῆς μυϊκῶν στοιβάδων, ἀλλὰ διηθοῦντο καὶ ἐν τῷ βάθει μέχρι 7—10 ἑκατοστομέτρων περίπου. Ἡ χροιὰ τῶν κηλίδων, φωτεινὴ πρασίνη οὖσα εὐθὺς μετὰ τὴν σφαγήν, μετεβλήθη εἰς κιτρινο -

πρασίνην ἢ φαιοπρασίνην ἀργότερον. Αἱ μὴ προσβεβλημέναι μυϊκαὶ μᾶζαι ἐνεφάνιζον κατὰ τὸ πλεῖστον ὄψιν πυρέσσουσαν, χαρακτηριζομένην ὑπὸ ἐντόνου ἀποχρωματισμοῦ τούτων. Ἡ τιμὴ τοῦ δείκτου ἱκανότητος συγκρατήσεως ὕδατος ἐνεφανίζετο λίαν χαμηλή.

Μικροσκοπικαὶ ἀλλοιώσεις. Τεμάχια μυϊκοῦ ἱστοῦ, προερχόμενα ἐκ διαφόρων σημείων τῶν προσβεβλημένων περιοχῶν, ἐμονιμοποιήθησαν ἐντὸς ὑγροῦ Lillie (ρυθμιστικὸν οὐδέτερον διάλυμα φορμόλης 10 %), ὡς καὶ ὑγροῦ Bouin, τομαὶ δὲ παραφίνης πάχους 5 μ. ἐχρώσθησαν διὰ τῶν ἀκολούθων τεχνικῶν χρώσεων :

α) Χρῶσις αἱματοξυλίνης - ἠωσίνης, β) χρῶσις Picro - Masson, γ) χρῶσις διὰ αἱματοξυλίνης Van Gieson, δ) χρῆσις σιδηρούχου αἱματοξυλίνης Heidenhains, ε) χρῆσις διὰ αἱματοξυλίνης Mallory Phosphotungstic Acid, καὶ στ) χρῶσις διὰ Giemsa.

Αἱ παρατηρηθεῖσαι ἀλλοιώσεις ἐπὶ τῶν μυϊκῶν ἰνῶν ἐπίκοιλλον γενικῶς ἀπὸ τοῦ ἑνὸς ὀπτικοῦ πεδίου εἰς ἕτερον, ἐντὸς μιᾶς καὶ τῆς αὐτῆς τομῆς. Ὁ ἀριθμὸς τῶν μυϊκῶν ἰνῶν, ὅστις διετήρει εἰσέτι ἀκεραίαν τὴν φυσιολογικὴν αὐτοῦ δομήν, ἦτο ἐλάχιστος, ἐνῷ τὸ πλεῖστον ἐκ τούτων, ἀνερχόμενον εἰς ποσοστὸν 80 - 90 % περίπου, ἐνεφάνιζεν διάφορον βαθμὸν ἐκφυλιστικῶν ἀλλοιώσεων. Ἡ ἐγκαρσία γράμμωσις τῶν μυϊκῶν ἰνῶν διετηρεῖτο εἰσέτι παρὰ τὸν ἀρκετὰ προκεχωρημένον βαθμὸν ὑποπλαστικῆς ἐπεξεργασίας τούτων (εἰκὼν 7).

Ἐπὶ πολλῶν θέσεων παρετηρήθη μία ἐπιμήκης ἴνωσις, ἐπὶ ἑτέρων ἀτροφικὴ νέκρωσις καὶ ὑαλοειδὴς ὑπερπλασία. Αἱ μυϊκαὶ ἶνες διεχωρίζοντο παντελῶς ἀλλήλων ὑπὸ οἰδηματώδους ἐπεξεργασίας (εἰκὼν 1), ὡς καὶ πυκνῆς λευκοκυτταρικῆς διηθήσεως, ἥτις πολλάκις κατελάμβανε λίαν ἐκτεταμένας περιοχὰς ἐντὸς τοῦ μυός. Ἐπὶ πολλῶν σημείων μεμονωμέναι μόνον ἶνες ἢ ὑπολείμματα τούτων παρέμενον εἰς τὸ κέντρον τῶν μαζῶν τῶν λευκοκυττάρων, συνοδευόμεναι πολλάκις ὑπὸ αἱμορραγιῶν (εἰκὼν 4).

Ἡ ὑπερπλαστικὴ εἰκὼν τῶν ἀλλοιώσεων ἐντὸς τῶν μυϊκῶν ἰνῶν ἐνεφανίζετο διττή, καθ' ὅτι αὕτη ἀπεκάλυπτε συνδετικὴν ὑπερπλασίαν ἀφ' ἑνὸς καὶ λίαν πυκνὴν λευκοκυτταρικὴν διήθησιν ἀφ' ἑτέρου. Ἡ συνδετικὴ ὑπερπλασία ἐντὸς τῶν μυϊκῶν ἰνῶν ἐπαρουσίαζε διάφορον σφοδρότητα καὶ κυτταρικὴν σύστασιν ἐπὶ τῶν διαφόρων τμημάτων τῶν ὑπὸ ἐξέτασιν τομῶν. Ἐπὶ ἀρκετῶν περιοχῶν ἐνετοπίσθη ἡ ὕπαρξις σημαντικοῦ ἀριθμοῦ ἰνοβλαστῶν ὡς καὶ ἑτέρων νεαρῶν κυττάρων τοῦ συνδετικοῦ ἱστοῦ, ἐκτεινομένων μεταξὺ τῶν μυϊκῶν ἰνῶν (εἰκὼν 3). Ἐπὶ ἑτέρων περιοχῶν παρετηρήθη ὑπεραφθονία κοκκώδους συνδετικοῦ ἱστοῦ συνισταμένου ἐκ λίαν πυκνῶν μαζῶν ὡρίμων κοκκωδῶν βασεοφίλων ἢ σιτευτικῶν κυττάρων, ἐκ μακροφάγων

ἢ ἱστιοκυττάρων, προσομοιαζόντων πρὸς τὰ ἐπιθηλιακὰ κύτταρα, ἐκ πλασμοκυττάρων ὡς καὶ ἀρκετῶν κυττάρων τοῦ σαρκειλήματος κειμένων ἐντὸς τοῦ χαλαροῦ τούτου συνδετικοῦ ὑποστρώματος.

Ἡ λευκοκυτταρικὴ διήθησις τῶν μυϊκῶν ἰνῶν ἀπεκάλυπτε γενικῶς τὴν παρουσίαν ἀφθόνου κοκκώδους ἱστοῦ. Τὰ κοκκώδη λευκοκύτταρα ἦσαν κατὰ πλειονότητα (ποσοστὸν 55 % περίπου) ἠωσινόφιλα λευκοκύτταρα (εἰκὼν 2) ἀθροιζόμενα εἰς πυκνὰς μάζας, κυρίως ἐπὶ τῶν περιοχῶν ἐφ ὧν ἡ ἐκφύλισις τῶν μυϊκῶν ἰνῶν ἐνεφανίζετο ἀρκούντως προκεχωρημένη. Παρετηρήθησαν ἐπίσης ἀρκετὰ οὐδετερόφιλα λευκοκύτταρα, μερικὰ βασεόφιλα λευκοκύτταρα ὡς καὶ ἱκανοποιητικὸς ἀριθμὸς μεγάλων καὶ μικρῶν λεμφοκυττάρων. Ἡ ἄθροισις αὕτη πυκνῶν μαζῶν ἠωσινοφίλων κυττάρων φαίνεται νὰ εἶναι ἡ αἰτία τῆς ἐντόνως πρασίνης χροιᾶς τῶν κηλίδων ἐπὶ τῆς ἐπιφανείας τῶν προσβεβλημένων μυῶν. Τὰ ἠωσινόφιλα λευκοκύτταρα προσέτι, ἀθροιζόμενα πέριξ τῶν τριχοειδῶν αἱμοφόρων ἀγγείων, σχηματίζουσιν ἀρκούντως παχεῖς δακτυλίους πέριξ τούτων. Τὰ τριχοειδῆ ταῦτα ἦσαν ἐντόνως διηυρυσμένα καὶ ἀρκούντως πεπληρωμένα ὑπὸ ἐρυθρῶν αἱμοσφαιρίων. Εἴς τινας θέσεις ἐξ ἄλλου παρετηρήθησαν τριχοειδῆ αἱμοφόρα ἀγγεῖα, ἅτινα ἐνεφάνιζον πάχυνσιν τῆς ἐνδοθηλιακῆς αὐτῶν ἐπικαλύψεως μετὰ σχετικῆς ὑπερπλασίας καὶ κενοτοπιώδους ἐκφυλίσεως τοῦ μυϊκοῦ αὐτῶν χιτῶνος, ὅστις ἐνεφανίζετο ἀρκούντως αἱμορραγικὸς (εἰκὼν 8).

Ἐπὶ περιοχῶν τοῦ μυὸς μετὰ λίαν προκεχωρημένης ἐκφυλίσεως τῶν ἰνῶν παρετηρήθη ὅτι τὰ ἠωσινόφιλα λευκοκύτταρα, εἰσχωροῦντα κατὰ μάζας ἐντὸς τοῦ σαρκειλήματος καὶ διηθοῦντα τοῦτο, προεκάλουν παντελῆ σχεδὸν ἐκφύλισιν αὐτοῦ καὶ διαχωρισμὸν του ἐκ τοῦ σαρκοπλάσματος. Συνεχίζοντα δὲ εἰσέτι τὸ διαβρωτικὸν αὐτῶν ἔργον ἐπὶ τῆς ἰνὸς εἰσεχώρουν ἐντὸς τοῦ σαρκοπλάσματος ταύτης προκαλοῦντα μερικὴν ἢ ὁλικὴν αὐτῆς ἐκφύλισιν ὡς καὶ παντελῆ ἐξαφάνισιν τῶν κυττάρων τοῦ σαρκοπλάσματος καὶ τῶν μυϊκῶν ἰνιδίων μὲ ἀποτέλεσμα τὴν δημιουργίαν κοιλοτήτων, διαφόρου μεγέθους, ἐντὸς τῶν μυϊκῶν ἰνῶν ὡς εἶναι ἡ χαρακτηριστικὴ «βοθριωτὴ μαλάκυνσις» τούτων (εἰκὼν 5), ἢ ἡ «σωληνοειδὴς» αὐτῶν ἐκφύλισις (εἰκὼν 6). Ἐπὶ τῶν περιοχῶν δὲ ἐκείνων ἐφ' ὧν ἡ διάλυσις τῶν μυϊκῶν ἰνῶν ἔχει ὁλοκληρωθῆ, τὰ ἠωσινόφιλα λευκοκύτταρα, πληροῦντα τὰς κενὰς σαρκοπλάσματος καὶ μυϊκῶν ἰνιδίων «θήκας» τοῦ σαρκειλήματος, ἐμφανίζουσιν ἐντὸς τούτων συγκεντρώσεις ἀναλόγους πρὸς τὸ μέγεθος τῶν ἐκφυλισθεισῶν ἰνῶν. Ἐπὶ τοιούτων ἀκριβῶς περιοχῶν παρετηρήθη εἰσέτι μία ὑπέρμετρος ἄθροισις χαλαροῦ συνδετικοῦ ἱστοῦ, ὅστις συνεχίζων τὸ διαβρωτικὸν ἔργον τῶν ἠωσινοφίλων λευκοκυττάρων, συμπληροῖ τὴν καθολικὴν σχεδὸν ἐξαφάνισιν τοῦ μυϊκοῦ ἱστοῦ.

Μικροβιολογικὴ ἐξέτασις. Αἱ ἐπὶ καταλλήλων θρεπτικῶν ὑποστρω-

μάτων γενόμεναι σποραὶ ἐκ διαφόρων τμημάτων τῶν προσβεβλημένων μυῶν δὲν ἀπέδειξαν ὕπαρξιν εἰδικῶν παθογόνων μικροοργανισμῶν.

Παρασιτολογικὴ ἐξέτασις. Ἀπέβη ἀρνητικὴ καὶ αὕτη διὰ παράσιτα ἐντὸς τῶν μυῶν.

ΣΥΖΗΤΗΣΙΣ

Ἡ χρονία ἠωσινοφιλικὴ μυΐτις τοῦ μόσχου ὑπῆρξεν ἀπὸ ἀρκετῶν ἐτῶν ἀντικείμενον ἐκτεταμένων ἐρευνῶν ἀναφορικῶς πρὸς τὸν αἰτιολογικὸν παράγοντα τὸν προκαλοῦντα ταύτην, ὅστις καὶ παραμένει εἰσέτι ἄγνωστος. Τὸ γεγονὸς ὅτι τὰ προεξάρχοντα στοιχεῖα ἐπὶ τῶν ἀλλοιώσεων τῶν μυϊκῶν ἰνῶν εἶναι τὰ ἠωσινόφιλα λευκοκύτταρα, ἐνίσχυσεν κατὰ πολὺ τὴν ἄποψιν μιᾶς παρασιτικῆς προελεύσεως ὀφειλομένης κυρίως εἰς παράσιτα ὡς εἶναι ἡ Trichinella spiralis ἢ τὰ σαρκοσπορίδια. Ἡ παρασιτικὴ αὕτη προέλευσις τῆς ἠωσινοφιλικῆς μυΐτιδος ἔδωσεν, ἐπ' ἀρκετὸν χρόνον, μίαν προσωρινὴν ἐξήγησιν διὰ τὸν ἀναζητούμενον αἰτιολογικὸν παράγοντα τῆς νόσου. Ὑπὸ τὸ φῶς ὅμως τῶν νεωτέρων δεδομένων ἐπ' αὐτῆς, φαίνεται ὅτι ἡ παρασιτικὴ αἰτιολογικὴ προέλευσις οὐδόλως ἀνταποκρίνεται εἰς τὴν πραγματικότητα. Τὸ γεγονὸς ὅτι ἀλλοιώσεις τῆς νόσου ἐνετοπίσθησαν καὶ ἐπὶ τῶν λείων μυϊκῶν ἰνῶν, μὴ ἀποτελούντων πρόσφορον ἔδαφος ἀναπτύξεως σαρκοσποριδίων καὶ ἡ ἀρκετὰ ἐκτεταμένη ἐξάπλωσις τῶν δύο παρασίτων μεταξὺ τῶν θηλαστικῶν, ἐν συνδυασμῷ πρὸς τὴν σπανιότητα τῆς νόσου, καθιστῶσιν αὐταπόδεικτον ὅτι ἡ χρονία ἠωσινοφιλικὴ μυΐτις ἀποτελεῖ ἐντελῶς ἰδίαν νοσολογικὴν ὀντότητα μὴ ὀφειλομένη εἰς τὰ ἀνωτέρω αἴτια.

Ἡ συνύπαρξις πολλάκις κύστεων σαρκοσποριδίων ἐντὸς τῶν προσβεβλημένων μυῶν οὐδόλως δύναται νὰ διερμηνεύσῃ μίαν γενικευμένην νόσον, ἀλλὰ ἀποτελεῖ ἁπλῶς μίαν τοπικὴν μυΐτιδα.

Ὁ Ullrich (1950) ὑπεστήριξεν τὴν ἄποψιν ὅτι ἡ νόσος ὠφείλετο εἰς τοπικοὺς ἀλλεργικοὺς παράγοντας, προκαλοῦντας διαταραχὰς ἐντὸς τῶν μυῶν, ἡ χορήγησις ὅμως ἀντιϊσταμινικῶν φαρμάκων ἐπὶ τοῦ κυνὸς δὲν ἔδωσεν ἱκανοποιητικὰ ἀποτελέσματα. Οἱ Robin καὶ Brion (1934) ὡς καὶ ὁ Douvile (1950), ἀναφερόμενοι ἐπὶ τοῦ κυνός, ὑπεστήριξαν ὅτι πιθανῶς ἡ νόσος νὰ ὀφείλεται εἰς τραυματικὰ αἴτια. Ὁ Ericksen (1952) παρετήρησεν ἀλλοιώσεις οὐχὶ μόνον ἐπὶ τῶν μυῶν ἀλλὰ καὶ ἐπὶ τῶν νευρικῶν κλάδων τῶν νευρούντων τὴν περιοχὴν τῶν προσβεβλημένων μυῶν, τὸ γεγονὸς ὅμως τοῦτο δὲν ἐπεβεβαιώθη ἀργότερον ὑπὸ ἄλλων ἐρευνητῶν (Whitney, 1955). Οἱ Sova καὶ Blazek (1958) ἀνεῦρον μίαν αὔξησιν τῶν πρωτεϊνῶν τοῦ αἵματος καὶ εἰδικῶς τῆς β - σφαιρίνης.

Ὁ Huchet (1945) μελετήσας λεπτομερῶς τὴν ἠωσινοφιλικὴν μυΐτιδα τοῦ μόσχου, παρὰ τὸ γεγονὸς ὅτι οὐδόλως ἐκφέρει σαφῆ συμπεράσματα

ὡς πρὸς τὸν αἰτιολογικὸν ταύτης παράγοντα, δὲν συμφωνεῖ ἐν τούτοις μετὰ τῆς ἐπικρατούσης ἀντιλήψεως περὶ παρασιτικῆς προελεύσεως ταύτης. Ἐνῷ οὗτος παραδέχεται τὴν ἀτέλειαν μιᾶς ἀμέσου ἀποδείξεως τοῦ αἰτιολογικοῦ ταύτης παράγοντος, λόγῳ τῆς μετὰ θάνατον διαγνώσεώς της, θεωρεῖ ὅτι αὕτη ἀποτελεῖ μίαν μορφὴν λευκώσεως. Κατὰ τὸν συγγραφέα ἡ πρασινωπὴ χροιὰ ἣν οἱ προσβληθέντες μῦες λαμβάνουσι, πιθανῶς νὰ ὑποδηλοῖ μίαν ἐπιβεβαιωτικὴν ὁμοιότητα πρὸς ἕν «χλώρωμα», μίαν μορφὴν δηλαδὴ μυελογενοῦς λευκώσεως. Παρὰ δὲ τὸ γεγονὸς ὅτι αἱ μυελογενεῖς λευκώσεις ἐμφανίζονται σπανιώτατα ἐπὶ τῶν κατοικιδίων θηλαστικῶν, ἐν τούτοις ἡ παρουσία τούτων ἔχει ἀναφερθῆ ἐπὶ τοῦ ἵππου, τοῦ βοός, τοῦ κυνὸς καὶ τῆς γαλῆς.

Ἀνασκοποῦντες τὰς ἡμετέρας μακροσκοπικὰς καὶ μικροσκοπικὰς κυρίως παρατηρήσεις σχετικῶς μὲ τὰς ἀλλοιώσεις τῶν προσβεβλημένων μυῶν δυνάμεθα νὰ ὑπογραμμίσωμεν ἐνταῦθα τὴν παρουσίαν ἀφθόνου κοκκώδους ἱστοῦ, συνισταμένου ἐκ πυκνῶν μαζῶν ὡρίμων κοκκιοκυττάρων, ἱστιοκυττάρων καὶ πλασμοκυττάρων, ὡς καὶ ἠωσινοφίλων κυττάρων μετ' ἀρκετῶν λεμφοκυττάρων καὶ οὐδετεροφίλων λευκοκυττάρων. Αἱ παρατηρήσεις αὗται ἐνισχύουσι κατὰ πολὺ τὴν ἀνωτέρω ἐκτεθεῖσαν γνώμην, περὶ νεοπλαστικῆς προελεύσεως τῆς νόσου καὶ συνηγοροῦσι τὰ μέγιστα περὶ μιᾶς μορφῆς κοκκιοκυτταρικῆς λευκώσεως, ἥτις καὶ ἀποτελεῖ σήμερον τὴν πλέον συχνῶς ἀπαντωμένην μορφὴν τῶν κακοήθων μυελωμάτων.

Παρὰ τὸ γεγονὸς ὅτι οἱ Lombardo καὶ Malossi (1961) ὁμιλοῦσι περὶ χαρακτηριστικῶν οἰδημάτων ἐπὶ τῶν προσβεβλημένων μυῶν, μὴ δικαιολογουμένων ἐκ τῶν κλινικῶν δεδομένων, καθοριζόντων πλήρη φυσιολογικὴν λειτουργικότητα τῶν ὀργάνων καὶ εἰδικῶς τῆς καρδίας, φαίνεται ἐν τούτοις ὅτι οὐδὲν κλινικὸν σύμπτωμα παρατηρεῖται, τῆς νόσου καθισταμένης διαγνωσίμου μόνον μετὰ θάνατον ἢ σφαγὴν τοῦ ζώου, ἐκ τῶν σαφῶν ἀλλοιώσεων τῶν παρατηρουμένων ἐπὶ τῶν σκελετικῶν μυῶν καὶ πιθανῶς τοῦ μυοκαρδίου. Ἐπὶ τοῦ κυνὸς ἀντιθέτως ἡ προσβολὴ τῶν μασητήρων μυῶν ὡς καὶ τῶν μυῶν τῶν ἄκρων, ἐκδηλοῦται δι' ἐξοιδήσεως καὶ δυσκινησίας τούτων, μὲ ἀποτέλεσμα δυσφαγίαν, ἀπίσχνανσιν καὶ κατάκλυσιν δευτερογενῶς. Καθίσταται τοιουτοτρόπως εὐκολωτέρα ἡ διάγνωσις κλινικῶς, ἐνῷ αἱματολογικαὶ ἐξετάσεις, γενόμεναι κατὰ τὸ στάδιον ἀποθεραπείας, κατέδειξαν μίαν αὔξησιν τοῦ ἀριθμοῦ τῶν ἠωσινοφίλων τοῦ αἵματος κατὰ 13— 63 %. Αἱματολογικὴ εἰκὼν ἐπὶ τοῦ μόσχου δὲν ὑφίσταται ἐν τῇ διεθνῇ βιβλιογραφίᾳ καθ' ὅτι οὐδὲν κλινικὸν σύμπτωμα ὑποδηλοῖ ἔνδειξίν τινα περὶ τῆς νόσου, ἐνῷ ὁ θάνατος δύναται νὰ ἐπέλθῃ κατὰ τὰ λίαν προκεχωρημένα στάδια προσβολῆς, ὅτε αἱ ἀλλοιώσεις, ἐκ τῶν μυῶν καὶ τῆς μυώδους διαφραγματικῆς μοίρας, ἐπεκτείνονται ἐπὶ τοῦ μυοκαρδίου. Προσβολὴ τῶν σπλαγχνικῶν ὀργάνων καὶ κυρίως τῶν λείων μυϊκῶν ἰνῶν τοῦ τοιχώματος τοῦ

γαστρο - εντερικοῦ σωλῆνος, δὲν παρετηρήθη κατὰ τὸ ἡμέτερον περιστατικόν.

Ἀνακεφαλαιοῦντες δέον ὅπως τονίσωμεν ἐνταῦθα ὅτι θέμα ἐπιζωοτιολογικὸν οὐδόλως τίθεται διὰ τὴν νόσον. Ὁ κρεοσκοπικὸς ἔλεγχος τῶν σφαγίων δέον νὰ πραγματοποιεῖται μετὰ μεγίστης προσοχῆς καὶ πρὸς τὴν κατεύθυνσιν ταύτην σφάγια μετὰ περιορισμένων ἢ ἐκτεταμένων ἀλλοιώσεων ἐπὶ τῆς ἐπιφανείας τῶν σκελετικῶν μυῶν δέον νὰ δεσμεύωνται καὶ νὰ καταστρέφωνται πάραυτα ἐν τοῖς σφαγείοις, ὑλικὸν δὲ νὰ ἀποστέλληται εἰς τὸ Ἐργαστήριον πρὸς ἐπιβεβαίωσιν τῆς νόσου.

→

Εἰκὼν 1. Διακρίνονται τρεῖς μυϊκαὶ δεσμίδες εὑρισκόμεναι εἰς προκεχωρημένον στάδιον ἐκφυλίσεως. Ἄφθονος πρωτογενὴς χαλαρὸς συνδετικὸς ἱστὸς καὶ οἰδηματώδης διήθησις διαχωρίζουσι τὰς δεσμίδας ἀλλήλων (X 63).

Εἰκὼν 2. Διακρίνεται διαφόρου βαθμοῦ ἐκφυλιστικὴ ἐπεξεργασία τῶν μυϊκῶν ἰνῶν ἐντὸς τῆς αὐτῆς μυϊκῆς δεσμίδος. Μερικαὶ τῶν μυϊκῶν ἰνῶν ἐμφανίζουν καθολικὴν ἐκφύλισιν, ἐνῷ ἕτεραι λίαν προκεχωρημένην τοιαύτην. (X 160).

Εἰκὼν 3. Ἐπὶ μιᾶς ὀβελιαίας διατομῆς τοῦ μυὸς αἱ μυϊκαὶ ἶνες ἐμφανίζουν προκεχωρημένην ἐκφύλισιν, ἐνῷ ἄφθονος συνδετικὸς ἱστὸς καὶ πολυάριθμα λευκοκυτταρικὰ στοιχεῖα πληροῦσι τὰ καταλειπόμενα διάκενα μεταξὺ τούτων (X 63).

Εἰκὼν 4. Διακρίνονται αἱ μυϊκαὶ ἶνες ἐνταῦθα ὑπὸ μορφὴν λεπτῶν γραμμώσεων, ἐνῷ ἡ συσσώρευσις τῶν λευκοκυττάρων ἐμφανίζεται μεγίστη (X 63).

Εἰκὼν 5. Διακρίνονται ἐνταῦθα τρεῖς μυϊκαὶ ἶνες ἐμφανίζουσαι διάφορον βαθμὸν ἐκφυλίσεως. Ἡ κάτω δεξιὰ ἐξεφυλίσθη παντελῶς, ἡ ἄνω δεξιὰ κατὰ τὸ μέγιστον, ἐνῷ ἡ εἰς τὸ κέντρον εὑρισκομένη ἐμφανίζει τὴν τυπικὴν «βοθριωτὴν μαλάκυνσιν». (X 400).

Εἰκὼν 6. Ἐπὶ ὀβελιαίας διατομῆς τῆς ἰνὸς διακρίνεται ἡ «σωληνοειδὴς» ταύτης ἐκφύλισις. Πολυάριθμα ἠωσινόφιλα ἔχουσι παντελῶς διηθήσει τὸ σαρκείλημα τῆς ἰνός, ὅπερ παρουσιάζεται τελείως ἀποχωρισθὲν τοῦ σαρκοπλάσματος. (X 600).

Εἰκὼν 7. Ἡ ἐγκαρσία γράμμωσις τῶν ἰνῶν διατηρεῖται ἐνταῦθα παρὰ τὸν προκεχωρημένον βαθμὸν ἐκφυλίσεως τούτων. (X 400).

Εἰκὼν 8. Ἓν αἱμοφόρον ἀγγεῖον εὑρισκόμενον ἐν διατάσει, μετὰ ἐνδοθηλιακῆς διογκώσεως, μυϊκῆς ὑπερπλασίας καὶ ἀρκετῶν αἱμορραγικῶν ἀθροίσεων ἐντὸς τοῦ μυϊκοῦ αὐτοῦ χιτῶνος (X 400).

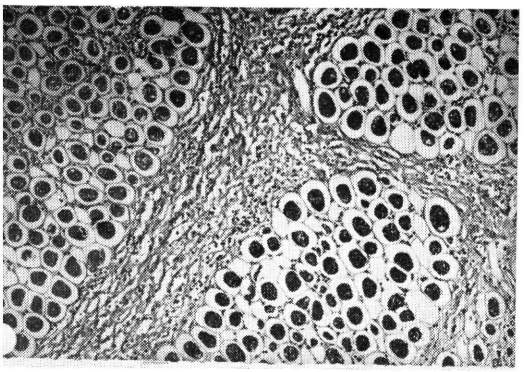

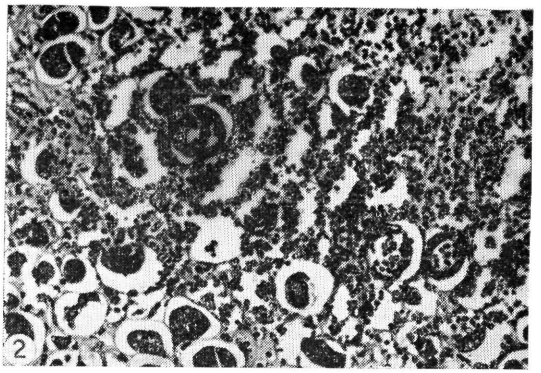
2



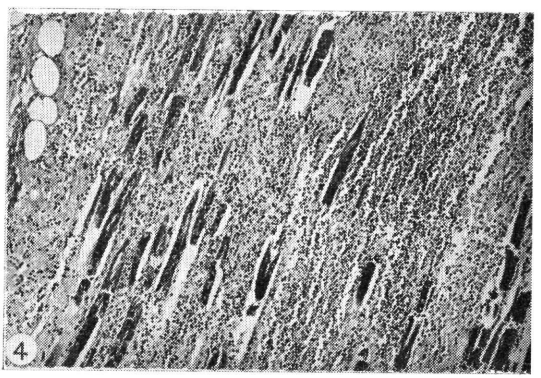
4

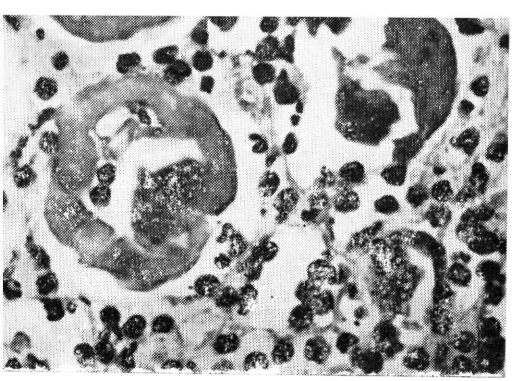

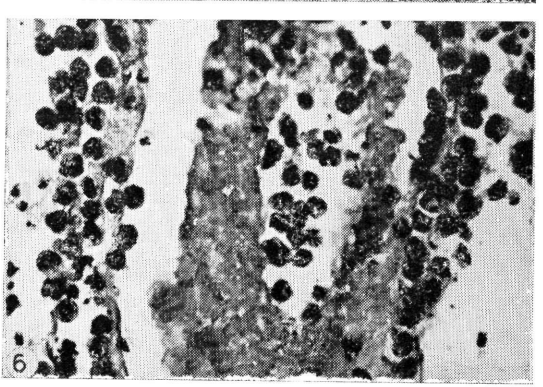
6

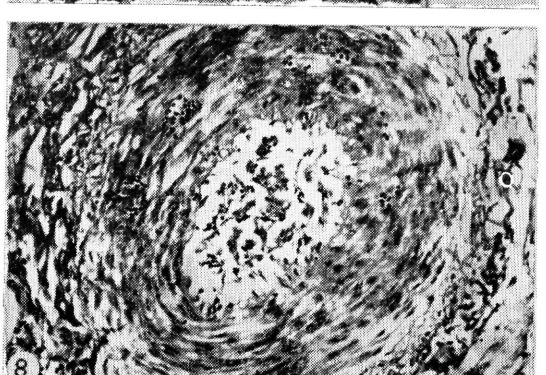
8

ΒΙΒΛΙΟΓΡΑΦΙΑ

1 CLARE, M. : «Three - year history of a case of eosinophilic myositis». Vet er Record 68 : 202 - 203, 1956.

2. DOUVILE, E : Rev. Med. Vet., 101 : 457, 1950.

3. ERICHSEN, S. : Nord. Vet. Med., 4 : 139, 1952.

4. HARDING, H. P., OWEN, L. N, : «Eosinophilic myositis in the dogs». J. Comp. Pathology, 66 : 109, 1956

5. HUCHET, J. : «La myosite éosinophilique des bovidés». Thesis Alfort, 1945. Abstr. Veterinary Bulletin, No. 1734, 1950.

6. JUBB, K. V. F., KENNEDY, P. C.: «Pathology of Domestic Animals». Vol. 2, 1st Print. 1963, Academ. Press.

7. KENNEDY, P. C. : «Experimental Bovine Trichinosis : An Attempt to produce eosinophilic myositis». Cornell Vet., 45 : 127 - 152, 1955.

8. KÜSCHER, A. : «Eosinophile Muskelentzundung beim Hund». Wein, Tierarztl. Monatschr., 27 : 177 - 186, 1940. Abstr. Vet. Bulletin, p. 623, 1941.

9. LOMBARDO, B., MALOSSI, E. : «Un caso di Miosite chronica eosinophilica in un Bovino da Macello». Veter. Italiana, 12 : 808 - 811, 1961.

10. MIGAKI, G., BRANDLY, P. G.: «Eosinophilic myositis in Cattle». Proc. 65th. Ann. Meet., U. S. L. S. A., Mineapolis, pp. 190 - 193, 1962.

11. NIEBERLE, COHRS, F. : «Textbook of the special Pathological Anatomy of domestic Animals. 1st Engl. Edit. 1966, Pergamon Press. London, p. 894.

12. ROBIN, V., BRION, A., : Rec. Med. Vet., 60 : 449, 1934.

13. SMITH, H. A., JONES, T. C.: Veterinary Pathology. Third Edit. 1970. p. 818.

14 SOVA, J., BLAZEK, K. : «Biochemistry and Histopathology in Eosinophilic Myositis of dogs». Sborn. ces. Acad. Zemedelsk. Ved. 3 (31) 835 - 844, 1958.

15. ULLRICH, K.: Monatsch. Vet. Med. 7, Trans. in J. R. Army Vet. Corps. 25 : **2, 1950.**

16. WHITNEY, J. C. : «Eosinophilic Myositis in dogs». Vet. Rec., 67 : 1140, 1955.