ePublishing

ΕΘΝΙΚΟ ΚΕΝΤΡΟ ΤΕΚΜΗΡΙΩΣΗΣ
NATIONAL DOCUMENTATION CENTRE

**Journal of the Hellenic Veterinary Medical Society**

Vol 25, No 3 (1974)

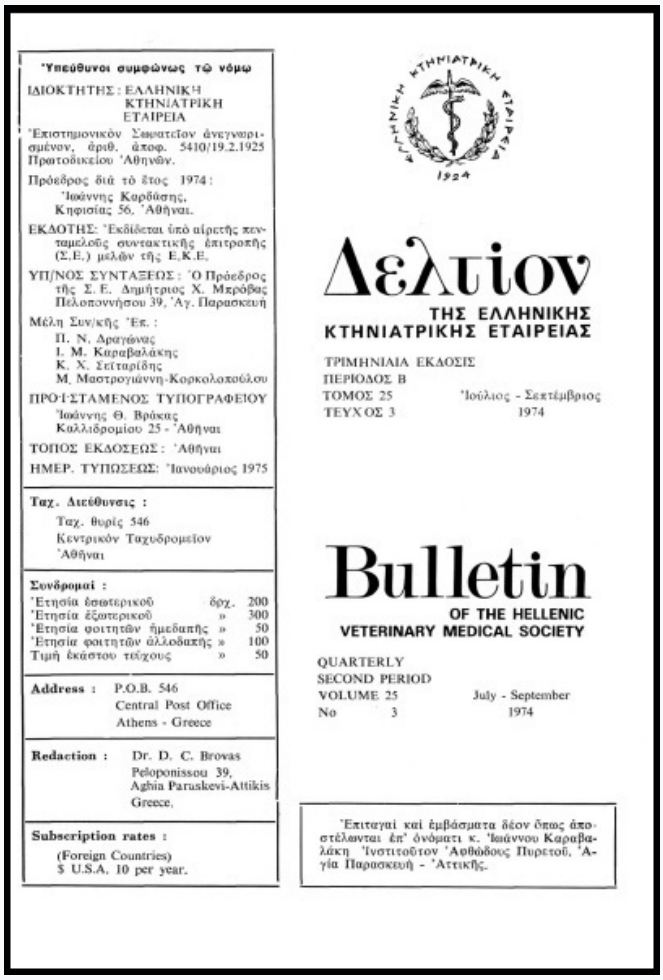

'Υπεύθυνοι συμφώνως τῷ νόμῳ

ΙΔΙΟΚΤΗΤΗΣ: ΕΛΛΗΝΙΚΗ ΚΤΗΝΙΑΤΡΙΚΗ ΕΤΑΙΡΕΙΑ

'Επιστημονικὸν Σωματεῖον ἀνεγγραμμένον, ἀριθ. ἀποφ. 5410/19.2.1925 Πρωτοδικείου 'Αθηνῶν.

Πρόεδρος διὰ τὸ ἔτος 1974: 'Ιωάννης Καρβάσης, Κηφισίας 56, 'Αθῆναι.

ΕΚΔΟΤΗΣ: 'Εκδίδεται ὑπὸ αἱρετῆς πενταμελοῦς συνταικτικῆς ἐπιτροπῆς (Σ.Ε.) μελῶν τῆς Ε.Κ.Ε.

ΥΠ/ΝΟΣ ΣΥΝΤΑΞΕΩΣ: 'Ο Πρόεδρος τῆς Σ. Ε. Δημήτριος Χ. Μπρόβας Πελοποννήσου 39, 'Αγ. Παρασκευή

Μέλη Συν/κῆς 'Επ.:
Π. Ν. Δραγώνας
Ι. Μ. Καραβαλάκης
Κ. Χ. Σείταρίδης
Μ. Μαστρογιάννη-Κορκολοπούλου

ΠΡΟΪΣΤΑΜΕΝΟΣ ΤΥΠΟΓΡΑΦΕΙΟΥ
'Ιωάννης Θ. Βράκας
Καλλιδρομίου 25 - 'Αθῆναι

ΤΟΠΟΣ ΕΚΔΟΣΕΩΣ: 'Αθῆναι

ΗΜΕΡ. ΤΥΠΩΣΕΩΣ: 'Ιανουάριος 1975

Ταχ. Διεύθυνσις:
Ταχ. θυρίς 546
Κεντρικὸν Ταχυδρομεῖον
'Αθῆναι

Συνδρομαί:

| | | |
|---|---|---|
| 'Ετησία ἐσωτερικοῦ | δρχ. | 200 |
| 'Ετησία ἐξωτερικοῦ | » | 300 |
| 'Ετησία φοιτητῶν ἡμεδαπῆς | » | 50 |
| 'Ετησία φοιτητῶν ἀλλοδαπῆς | » | 100 |
| Τιμὴ ἑκάστου τεύχους | » | 50 |

Address: P.O.B. 546
Central Post Office
Athens - Greece

Redaction: Dr. D. C. Brovas
Peloponissou 39,
Aghia Paruskevi-Attikis
Greece.

Subscription rates:
(Foreign Countries)
$ U.S.A. 10 per year.

ΕΛΛΗΝΙΚΗ ΚΤΗΝΙΑΤΡΙΚΗ ΕΤΑΙΡΕΙΑ 1924

Δελτίον
ΤΗΣ ΕΛΛΗΝΙΚΗΣ ΚΤΗΝΙΑΤΡΙΚΗΣ ΕΤΑΙΡΕΙΑΣ

ΤΡΙΜΗΝΙΑΙΑ ΕΚΔΟΣΙΣ
ΠΕΡΙΟΔΟΣ Β
ΤΟΜΟΣ 25 'Ιούλιος - Σεπτέμβριος
ΤΕΥΧΟΣ 3 1974

Bulletin
OF THE HELLENIC VETERINARY MEDICAL SOCIETY

QUARTERLY
SECOND PERIOD
VOLUME 25 July - September
No 3 1974

'Επιταγαὶ καὶ ἐμβάσματα δέον ὅπως ἀποστέλωνται ἐπ' ὀνόματι κ. 'Ιωάννου Καραβαλάκη 'Ινστιτούτον 'Αθθόδους Πυρετοῦ, 'Αγία Παρασκευή - 'Αττικῆς.

# A MYXOMATOSIS CASE IN GREECE

*Ε. Ν. ΣΤΟΦΟΡΟΣ, Μ. ΜΑΣΤΡΟΓΙΑΝΝΗ-ΚΟΡΚΟΛΟΠΟΥΛΟΥ, Α. ΡΑΝΤΣΙΟΣ*

doi: 10.12681/jhvms.20159

Copyright © 2019, Ε.Ν.ΣΤΟΦΟΡΟΣ, Μ.ΜΑΣΤΡΟΓΙΑΝΝΗ-ΚΟΡΚΟΛΟΠΟΥΛ Α.ΡΑΝΤΣΙΟΣ, Π.Ν.ΔΡΑΓΩΝΑΣ

This work is licensed under a Creative Commons Attribution-NonCommercial 4.0.

**To cite this article:**

ΣΤΟΦΟΡΟΣ Ε. Ν., ΜΑΣΤΡΟΓΙΑΝΝΗ-ΚΟΡΚΟΛΟΠΟΥΛΟΥ Μ., & ΡΑΝΤΣΙΟΣ Α. (1974). A MYXOMATOSIS CASE IN GREECE. *Journal of the Hellenic Veterinary Medical Society*, *25*(3), 14–22. https://doi.org/10.12681/jhvms.20159

https://epublishing.ekt.gr | **e-Publisher:** EKT | **Downloaded at:** 24/01/2026 13:36:58

ΔΕΛΤΙΟΝ ΤΗΣ ΕΛΛ. ΚΤΗΝ. ΕΤΑΙΡΕΙΑΣ, 1974, Τ. 25, τ. 3

# ΠΕΡΙΠΤΩΣΙΣ ΜΥΞΟΜΑΤΩΣΕΩΣ ΕΝ ΕΛΛΑΔΙ

Ὑπὸ
Ε. Ν. ΣΤΟΦΟΡΟΥ*, Μ. ΜΑΣΤΡΟΓΙΑΝΝΗ - ΚΟΡΚΟΛΟΠΟΥΛΟΥ*,
Α. ΡΑΝΤΣΙΟΥ** καὶ Π. Ν. ΔΡΑΓΩΝΑ***

# A MYXOMATOSIS CASE IN GREECE

By
E. STOFOROS*, M. MASTROYIANNI - KORKOLOPOULOU*,
A. RANTSIOS** and P. DRAGONAS***

During October 1973 myxomatosis on clinical grounds has been apeared the first in one big breeding of rabbits.

These rabbits were imported from England and were not vaccinated against myxomatosis.

The autors studied the disease from the clinical point of view as well as using Laboratory tests such as experimental inoculation, isolation of the virus on tissue culture and embryonated eggs and immunodiffusion. They used histological methods too.

All the above investigations strongly suggest that the disease in cause was myxomatosis.

## ΕΙΣΑΓΩΓΗ

Κατὰ τὸν Ὀκτώβριον τοῦ ἔτους 1973 προσεκομίσθησαν εἰς τὸ Ἐργαστήριον Ἰῶν ἐκ τῆς περιοχῆς Αἰγίου Ἀχαΐας δύο ζῶντες κόνικλοι φυλῆς NORFOLK.

Οὗτοι προήρχοντο ἐκ κονικλοτροφείου δυναμικότητος 150 θηλέων καὶ

---

Ἐλήφθη τὴν 22—8 –74.

* Ἐργαστήριον Ἰῶν τοῦ Κτην. Μικροβ. Ἰνστιτούτου Ἀθηνῶν.
Virus Laboratory Vet. Bact. Institute Iera Odos Str. 75 ATHENS (301) GREECE

** Κέντρον Ἀνθρωπολογικῶν Ἐρευνῶν, Κτην. Ἐργαστήρια, ὁδὸς Μεσογείων καὶ Κατεχάκη Ἀθῆναι.
Anthropological Research Center, Veterinary Laboratories, Messogion and Katehaki Str. ATHENS GREECE.

*** Ὑπουργεῖον Γεωργίας, Ὑπηρεσία Κτηνιατρικῆς.
Ministry of Agriculture, Veterinary Service.

15 ἀρρένων, αἱ ἐγκαταστάσεις τοῦ ὁποίου ἦσαν αἱ τῶν προτύπων ἑλληνικῶν κονικλοτροφείων. Ἅπαντες οἱ κόνικλοι εἰσήχθησαν ἐξ Ἀγγλίας εἰς τὰς ἀρχὰς Ὀκτωβρίου (7/10/73), μὴ ἐμβολιασθέντες κατὰ τῆς μυξωματώσεως. Οἱ μέχρι τῆς ἐμφανίσεως τῆς νόσου ταύτης θάνατοι εἰς τὴν ἐκτροφὴν προήρχοντο ἐξ ἐντερικῆς κοκκιδιάσεως.

Κατὰ τὴν κλινικὴν ἐξέτασιν οὗτοι ἐνεφάνιζον τὴν τυπικὴν μορφὴν [1,2] τῆς μυξωματώσεως (φωτ. 1,2).

Ἐπειδὴ ἡ νόσος δὲν εἶχεν περιγραφῆ παρ' ἡμῖν καὶ ἐπειδὴ τελευταίως ἡ κονικλοτροφία εἰς τὴν χώραν μας ἤρξατο ἀναπτυσσομένη εἰς βιομηχανικὴν μορφήν, ἐθεωρήσαμεν σκόπιμον νὰ ἀναφέρωμεν τὴν περίπτωσιν καὶ τὴν ἐργαστηριακὴν διάγνωσιν εἰς τὴν ὁποίαν προέβημεν πρὸς ἐπιβεβαίωσίν της.

## ΥΛΙΚΑ ΚΑΙ ΜΕΘΟΔΟΙ

### 1. Πειραματικὴ ἀναπαραγωγὴ τῆς νόσου

Ἐλήφθη παθολογικὸν ὑλικὸν ἐκ μυξωμάτων, ρινικὸν καὶ ὀφθαλμικὸν ἔκκριμα καὶ ἐφελκίδες ἐκ τῶν βλεφάρων. Ταῦτα ἐπεξεργασθέντα καταλλήλως [2] δι' ὑλικοῦ FAZEKAS (GELATINE EN SUSPENSION) ἐνωφθαλμίσθησαν ὑποδορίως εἰς δύο κονίκλους. Ἐγένοντο ἐπίσης ἐνδορρινικαὶ - ὀφθαλμικαὶ ἐνσταλάξεις.

### 2. Ἀπομόνωσις ἐπὶ ἱστοκαλλιεργειῶν

Αὕτη ἐγένετο ἐπὶ νεφρικῶν κυττάρων κονίκλου ἐν πρωτοκαλλιεργείᾳ. Μετὰ 2ήμερον ἀπὸ τοῦ σχηματισμοῦ ταπητίου ἐνωφθαλμίσθησαν δι' ὑλικοῦ μυξώματος ἐπεξεργασθέντος [2] δι' ὑλικοῦ EARLE + AB.

Μετὰ πάροδον 7 ἡμερῶν αἱ οὕτω ἐναφθαλμισθεῖσαι ἱστοκαλλιέργειαι ἐνεφάνιζον γηρασμὸν ἐν συγκρίσει πρὸς τοὺς μάρτυρας.

Προέβημεν εἰς ἐπεξεργασίαν τῶν κυττάρων (ψῦξις, ἀπόψυξις, φυγοκέντρησις κ.τ.λ.) καὶ περαιτέρω ἐνοφθαλμισμὸν δύο κονίκλων.

### 3. Ἀπομόνωσις ἐπὶ ἐμβρυοφόρων ὠῶν

Τὸ πρὸς ἐνοφθαλμισμὸν ὑλικὸν ληφθὲν ὡς καὶ πρότερον ἐπεξειργάσθη δι' ὑλικοῦ FAZEKAS + AB. Τὰ πρὸς ἐνοφθαλμισμὸν ἐμβρυοφόρα ὠὰ ἦσαν ἡλικίας 11 ἡμερῶν καὶ ἐνωφθαλμίσθησαν ἐπὶ τῆς χοριοαλλαντοειδοῦς μεμβράνης μὲ 0,25 καὶ 0,1 ML.

### 4. Ἀνοσοδιάχυσις

Τὸ ἡμέτερον Ἐργαστήριον ἐπρομηθεύθη ἐξ Ἀγγλίας ἀντί - ὀρρόν.

Ἡ ἀνοδοδιάχυσις ἐγένετο ἐπὶ ἀντικειμενοφόρων πλακῶν, ἐχρησιμοποιήθη δὲ AGAROSE 2%. Ὡς ὑλικὰ ἐχρησιμοποιήθησαν τὰ κάτωθι:

— Ἴζημα ὁμοιογενοποιηθέντος μυξώματος
— Δέρμα φυσιολογικὸν κονίκλου
— Ὀρὸς ἀντί - μυξώματος Ἀγγλίας
— Ὀρὸς φυσιολογικὸς κονίκλου.

Ἡ ἀνάγνωσις ἐγένετο μετὰ 2ήμερον.

5. Ἱ σ τ ο λ ο γ ι κ ὴ ἐ ξ έ τ α σ ι ς

Ἱστολογικὴ ἐξέτασις διενεργήθη ἐπὶ τεμαχιδίων δέρματος ληφθέντων ἐκ διαφόρων σημείων τοῦ σώματος, τῶν ὤτων, τῶν βλεφάρων καὶ τῶν χειλέων. Ὁμοίως ἐξητάσθησαν ἱστοτεμάχια μυξωμάτων, πνευμόνων, μυοκαρδίου, ἥπατος, νεφρῶν, σπληνὸς καὶ λεμφογαγγλίων.

Ταῦτα μετὰ μονιμοποίησιν εἰς φορμόλην 10% ἐνεκλείσθησαν εἰς παραφίνην. Μετὰ τὴν διενέργειαν τομῶν πάχους 6 - 8 μ. ἐχρώσθησαν δι' αἱματοξυλίνης - ἠωσίνης.

Αἱ σημαντικώτεραι τῶν παρατηρηθεισῶν ἱστολογικῶν ἀλλοιώσεων ἀφεώρουν εἰς τὰς διαφόρους στιβάδας τοῦ δέρματος. Εἰδικώτερον παρετηρήθησαν:

Ἐ π ι δ ε ρ μ ί ς. Κατὰ σημεῖα ἐφυλιστικαὶ καί, ἤ, νεκρωτικαὶ ἀλλοιώσεις τῶν ἐπιθηλιακῶν κυττάρων τὰ ὁποῖα ἦσαν ἐξοιδημένα (Φωτ. 5,6). Εἰς ἔνια ἐξ αὐτῶν εὐμεγέθη σωμάτια δυνάμενα νὰ χαρακτηρισθοῦν ὡς ἠωσινόφιλα ἐνδοκυτοπλασματικὰ ἔγκλειστα (Φωτ. 4).

Ἐπιπροσθέτως φλεγμονώδεις διηθήσεις, εἰς τὸ ἐπιθήλιον, τοῦ περιβάλλοντος τοὺς μυξωματώδεις ὄγκους δέρματος. Ὁμοίως κατὰ σημεῖα ἡ ἐπιδερμὶς εἰσεχώρει βαθέως εἰς τὸ χόριον (Φωτ. 6,4).

Χ ό ρ ι ο ν. Ἔντονοι φλεγμονώδεις διηθήσεις διὰ λεμφοκυττάρων καὶ πολυμορφοπυρήνων λευκοκυττάρων, ἰδίᾳ ἠωσινοφίλων.

Ὑ π ο δ ό ρ ι ο ς ἱ σ τ ό ς. Ἐντονώτατον οἴδημα μὲ διασπάρτους ἀτύπους, ἀστεροειδοῦς μορφῆς ἰνοβλάστας (CELLULE MYXOMATEUSE) καὶ διάχυτοι ὡς ἀνωτέρω φλεγμονώδεις διηθήσεις (Φωτ. 6). Ὁμοίως διηθήσεις τοιχωμάτων ἀγγείων. Ἰδιαιτέρως ὁ ὑποδόριος ἱστὸς τῶν χειλέων ἦτο κυτταροβριθής, αἱ δὲ φλεγμονώδεις διηθήσεις ἐξικνοῦντο ἀκόμη καὶ μέχρι τῆς ὑποκειμένης μυϊκῆς στιβάδος.

Μ υ ξ ώ μ α τ α. Ἀποτελοῦνται ἐξ ἱστοῦ οἰδηματώδους διηθημένου διὰ λεμφοκυττάρων καὶ πολυμορφοπυρήνων λευκοκυττάρων ἰδίᾳ ἠωσινοφίλων (Φωτ. 3). Χρῶσις διὰ PAS (βλεννοπολυσακχαρῖδαι) ἀπέβη θετική.

## ΑΠΟΤΕΛΕΣΜΑΤΑ ΣΥΖΗΤΗΣΙΣ

Κατὰ τὴν πειραματικὴν ἀναπαραγωγὴν παρετηρήθησαν μετὰ 5ήμερον ὀζίδια εἰς τὸ σημεῖον ἐγχύσεως (Φωτ. 7). Κατὰ τὴν 7ην ἡμέραν βλεφαρῖτις καὶ βλαττίδες εἰς τὰ ἄκρα. Κατὰ τὴν 9ην ἡμέραν δακρύρροια μὲ πλήρη κλινικὴ εἰκόνα τὴν 12ην ἡμέρα δηλ. ὄγκοι ἐπὶ τῶν χειλέων, ρωθώνων, προσώπου προσδίδοντες ὄψιν λέοντος εἰς τὸν κόνικλον, ὡς ἐπίσης εἰς τὰ ἄκρα, ὦτα καὶ περιοχὴν γεννητικῶν ὀργάνων. Ἡ κλινικὴ αὕτη ἐξέλιξις τῆς νόσου συμπίπτει μὲ τὴν περιγραφομένην κλασσικὴν τοιαύτην.

Ἐκ τῆς καθημερινῆς παρακολουθήσεως τῶν ἱστοκαλλιεργειῶν δὲν διεπιστώθη κυτταροπαθογόνος ἐνέργεια πλὴν μιᾶς γηράνσεως μετὰ 7ήμερον.

Ὁ ἐνοφθαλμισμὸς κυτταροκαλλιεργειῶν ἐπὶ κονίκλων προεκάλεσεν νόσον ὡς ἀνωτέρω. Ἐπὶ τῶν ἐμβρυοφόρων ὠῶν διεπιστώσαμεν ΡΟΧ ἐπὶ τῆς ΧΑΜ.

Αὗται ἤρξαντο τὴν 2αν ἡμέραν καὶ συνεχίσθησαν τὴν 3ην καὶ 4ην. Οἱ ΡΟΧ εἶχον ἄκρα καλῶς περιγεγραμμένα.

Λειοτριβηθεῖσαι αἱ χοριοαλλαντοειδεῖς μεμβράναι ἐνωφθαλμίσθησαν εἰς κονίκλους 35 ἡμερῶν μὲ ἀποτέλεσμα τὴν ἀναπαραγωγὴν τῆς νόσου.

Κατὰ τὴν ἀνοσοδιάχυσιν διεπιστώσαμεν τὸν σχηματισμὸν διπλῆς καὶ ἁπλῆς γραμμῆς ἀντιδράσεως (Φωτ. 8). Ἡ μὲν ἁπλῆ συμπίπτει μὲ τὸ φυσ. δέρμα κονίκλου καὶ ὀρὸν ἀντί—, ἡ δὲ διπλὴ μεταξὺ μυξώματος καὶ ὀροῦ ἀντί—. Ἐπειδὴ ἡ ἀντίδρασις αὕτη θεωρεῖται ἀκριβὴς καὶ ἐπειδὴ ἡ διπλὴ γραμμὴ παρετηρήθη εἰς τὸν ὑπὸ ἐξέτασιν ἱστὸν τεκμαίρεται ὅτι εἴχομεν εἰδικὴν ἀντίδρασιν.

## ΣΥΜΠΕΡΑΣΜΑΤΑ

Ἐκ τῶν ἀνωτέρω κλινικῶν καὶ ἐργαστηριακῶν παρατηρήσεων, ἤχθημεν εἰς τὸ συμπέρασμα ὅτι πρόκειται μᾶλλον περὶ μυξωματώσεως, ἥτις εἰσήχθη κατὰ πᾶσαν πιθανότητα ἐξ Ἀγγλίας.

Ὁ χρόνος ἐπωάσεως τῆς νόσου ποικίλει ἀπὸ 2 - 10 ἡμέρας[5], καὶ ἐξαρτᾶται ἐκ τοῦ τρόπου μολύνσεως (φυσικὸς ἢ τεχνητός, ἐξ ἐπαφῆς ἢ δι' ἐγχύσεως), τῆς λοιμογόνου δράσεως τοῦ ἰοῦ, τῆς ποσότητος τοῦ ἐκλυομένου ἰοῦ καὶ τῆς ἀντιστάσεως ἢ τῆς ἀνοσοβιολογικῆς καταστάσεως τῶν ζώων.

Εἰς περίπτωσιν ὅμως στελέχους μικρᾶς λοιμογόνου δυνάμεως ἔχομεν τὴν ἐμφάνισιν μυξωμάτων τὴν 20ην - 25ην ἡμέραν ἀπὸ τῆς μολύνσεως[3,4]. Ἕτερα κρούσματα εἰς τὴν περιοχὴν δὲν ἐνεφανίσθησαν.

Ὁ πληθυσμὸς τοῦ προσβληθέντος κονικλοτροφείου ἐθανατώθη κατόπιν διαταγῆς τῆς Δ/νσεως Κτηνιατρικῆς.

## ΠΕΡΙΛΗΨΙΣ

Οἱ σ.σ. ἀναφέρονται εἰς τὴν ἐργαστηριακὴν μελέτην καὶ ἀναπαραγωγὴν τῆς ἐμφανισθείσης τὸ πρῶτον εἰς κονίκλους περιοχῆς Αἰγίου μυξωματώσεως.



Εἰκὼν 1



Εἰκὼν 2

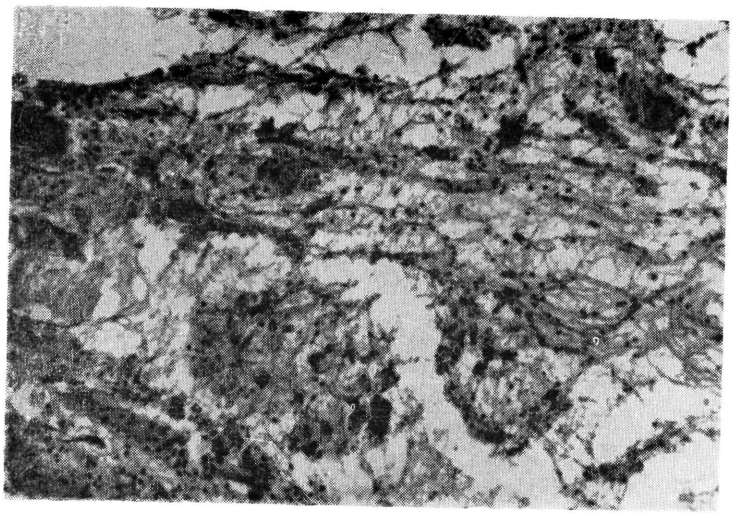

Εἰκὼν 3

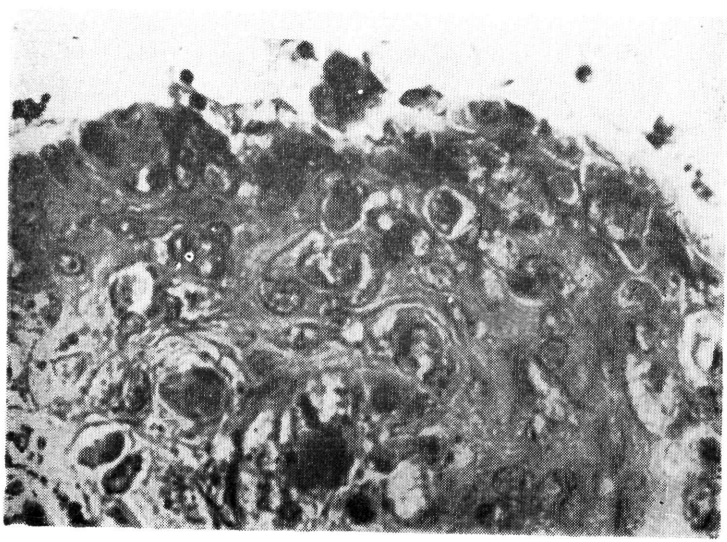

Εἰκὼν 4

Εἰκὼν 5

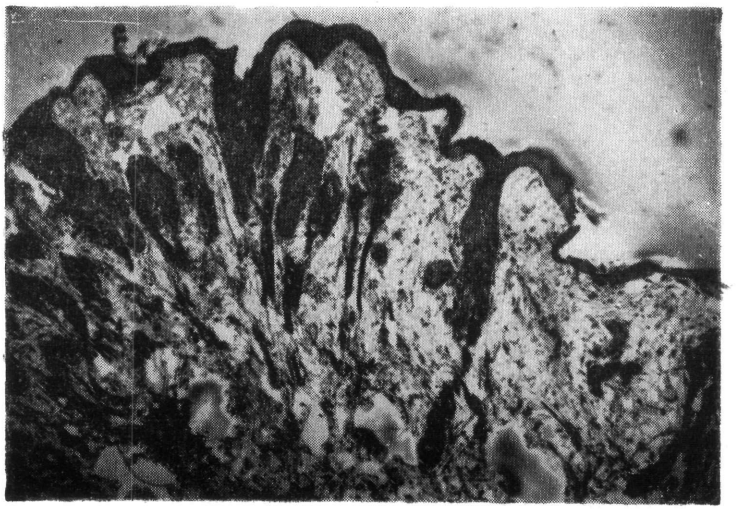

Εἰκὼν 6

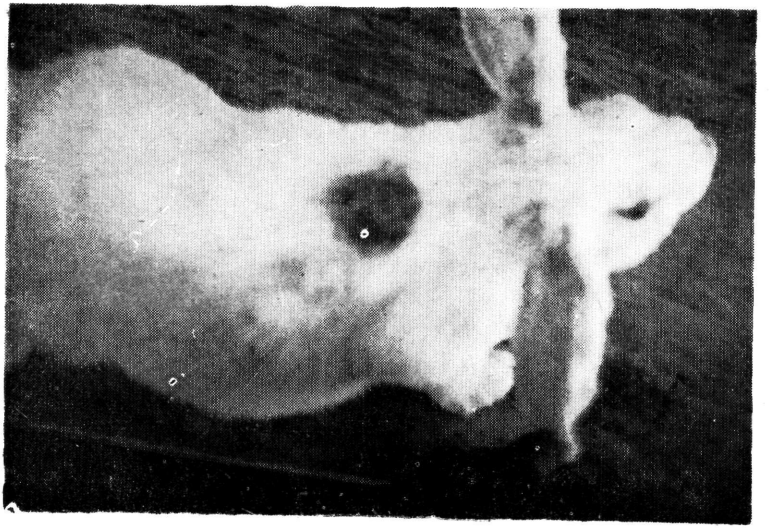

Εἰκὼν 7



Εἰκὼν 8

## ΒΙΒΛΙΟΓΡΑΦΙΑ

1. H. ROHRER : Traité des maladies à virus des animaux 1970, tome 11, 557-591.
2. L. JOUBERT, E. LEFTHERIOTIS et J. MOUCHET : La myxomatose, 1973, **Tome II.**
3. H. JACOTOT et coll. : Étude d'une souche attenuée de virus du myxome. **Annales** Institut Pasteur 1955, 89, 8.
4. J. R. HUDSON and W. MANSI. : Attenuated strains of myxomatosis virus in **England.** Vet. Rec. 1955, 67. 746.
5. G. LESBOUYRIES. Pathologie du lapin. : 1963, p. 120.