ePublishing

ΕΘΝΙΚΟ ΚΕΝΤΡΟ ΤΕΚΜΗΡΙΩΣΗΣ
NATIONAL DOCUMENTATION CENTRE

Journal of the Hellenic Veterinary Medical Society

Vol 25, No 4 (1974)

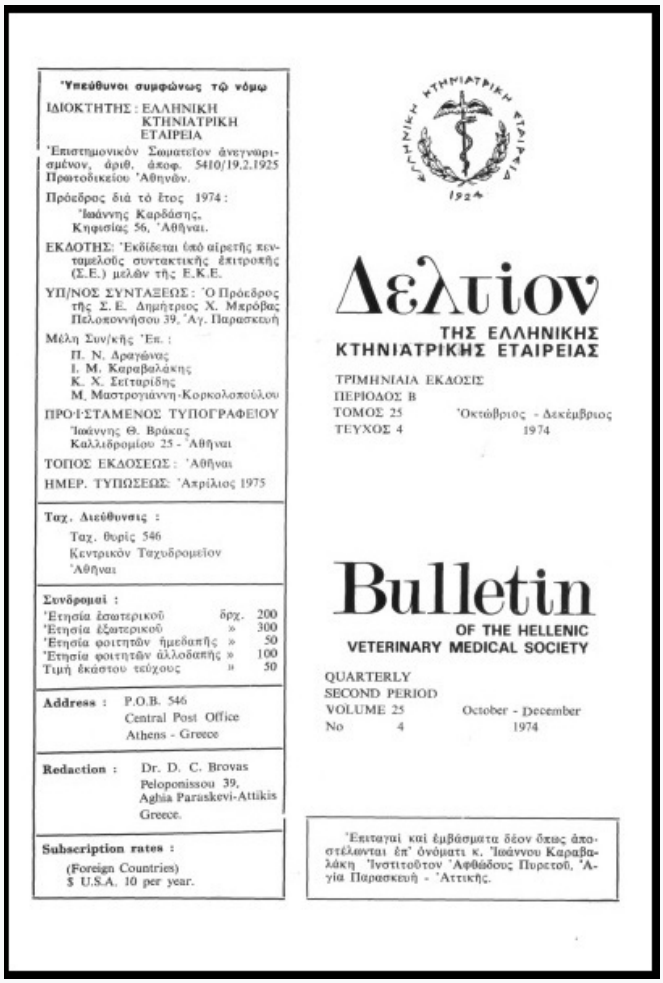

Ὑπεύθυνοι συμφώνως τῷ νόμῳ
ΙΔΙΟΚΤΗΤΗΣ : ΕΛΛΗΝΙΚΗ ΚΤΗΝΙΑΤΡΙΚΗ ΕΤΑΙΡΕΙΑ
Ἐπιστημονικὸν Σωματεῖον ἀνεγνωρισμένον, ἀριθ. ἀποφ. 5410/19.2.1925 Πρωτοδικείου Ἀθηνῶν.
Πρόεδρος διὰ τὸ ἔτος 1974 : Ἰωάννης Καρδάσης, Κηφισίας 56, Ἀθῆναι.
ΕΚΔΟΤΗΣ: Ἐκδίδεται ὑπὸ αἱρετῆς πενταμελοῦς συντακτικῆς ἐπιτροπῆς (Σ.Ε.) μελῶν τῆς Ε.Κ.Ε.
ΥΠ/ΝΟΣ ΣΥΝΤΑΞΕΩΣ : Ὁ Πρόεδρος τῆς Σ.Ε. Δημήτριος Χ. Μπρόβας Πελοποννήσου 39, Ἀγ. Παρασκευή
Μέλη Συν/κῆς Ἐπ. : Π. Ν. Δραγώνας, Ι. Μ. Καραβαλάκης, Κ. Χ. Σείταρίδης, Μ. Μαστρογιάννη-Κορκολοπούλου
ΠΡΟΪΣΤΑΜΕΝΟΣ ΤΥΠΟΓΡΑΦΕΙΟΥ Ἰωάννης Θ. Βρύκας Καλλιδρομίου 25 - Ἀθῆναι
ΤΟΠΟΣ ΕΚΔΟΣΕΩΣ : Ἀθῆναι
ΗΜΕΡ. ΤΥΠΩΣΕΩΣ: Ἀπρίλιος 1975

Ταχ. Διεύθυνσις : Ταχ. θυρίς 546 Κεντρικὸν Ταχυδρομεῖον Ἀθῆναι

Συνδρομαί :

Ἐτησία ἐσωτερικοῦ	δρχ.	200
Ἐτησία ἐξωτερικοῦ	»	300
Ἐτησία φοιτητῶν ἡμεδαπῆς	»	50
Ἐτησία φοιτητῶν ἀλλοδαπῆς	»	100
Τιμὴ ἑκάστου τεύχους	»	50

Address : P.O.B. 546 Central Post Office Athens - Greece

Redaction : Dr. D. C. Brovas Peloponissou 39, Aghia Paraskevi-Attikis Greece.

Subscription rates : (Foreign Countries) $ U.S.A. 10 per year.

1924

Δελτίον ΤΗΣ ΕΛΛΗΝΙΚΗΣ ΚΤΗΝΙΑΤΡΙΚΗΣ ΕΤΑΙΡΕΙΑΣ

ΤΡΙΜΗΝΙΑΙΑ ΕΚΔΟΣΙΣ
ΠΕΡΙΟΔΟΣ Β
ΤΟΜΟΣ 25 Ὀκτώβριος - Δεκέμβριος
ΤΕΥΧΟΣ 4 1974

Bulletin OF THE HELLENIC VETERINARY MEDICAL SOCIETY

QUARTERLY
SECOND PERIOD
VOLUME 25 October - December
No 4 1974

Ἐπιταγαὶ καὶ ἐμβάσματα δέον ὅπως ἀποστέλλωνται ἐπ' ὀνόματι κ. Ἰωάννου Καραβαλάκη Ἰνστιτούτον Ἀφθάδους Πυρετοῦ, Ἀγία Παρασκευή - Ἀττικῆς.

DIGESTIVE AND RESPIRATORY DISORDERS WITH INTRANUCLEAR INCLUSION BODIES IN TWO CALVES

Χ. ΠΑΠΑΔΟΠΟΥΛΟΣ, Ε. ΣΙΜΟΣ

doi: 10.12681/jhvms.20170

Copyright © 2019, Χ.ΠΑΠΑΔΟΠΟΥΛΟΣ Ε.ΣΙΜΟΣ

This work is licensed under a Creative Commons Attribution-NonCommercial 4.0.

To cite this article:

ΠΑΠΑΔΟΠΟΥΛΟΣ Χ., & ΣΙΜΟΣ Ε. (1974). DIGESTIVE AND RESPIRATORY DISORDERS WITH INTRANUCLEAR INCLUSION BODIES IN TWO CALVES. *Journal of the Hellenic Veterinary Medical Society*, *25*(4), 5–9. https://doi.org/10.12681/jhvms.20170

https://epublishing.ekt.gr | **e-Publisher:** EKT | **Downloaded at:** 22/01/2026 22:47:17

ΠΕΠΤΙΚΑΙ & ΑΝΑΠΝΕΥΣΤΙΚΑΙ ΑΝΩΜΑΛΙΑΙ ΜΕΤ' ΕΝΔΟΠΥΡΗΝΙΚΩΝ ΕΓΚΛΕΙΣΤΩΝ ΕΙΣ ΜΟΣΧΟΥΣ ΠΕΡΙΓΡΑΦΗ ΔΥΟ ΠΕΡΙΠΤΩΣΕΩΝ

Ὑπὸ
ΧΡΥΣΑΝΘΟΥ ΠΑΠΑΔΟΠΟΥΛΟΥ* καὶ ΕΥΑΓΓΕΛΟΥ ΣΙΜΟΥ**

DIGESTIVE AND RESPIRAROTY DISORDERS WITH INTRANUCLEAR INCLUSION BODIES IN TWO CALVES

By
C. PAPADOPOULOS* and E. SIMOS**

SUMMARY

The authors give a cytological description of liver and kidneys from two calves with digestive and respiratory troubles.

Characteristic spherical nuclear inclusions were noticed.

In one calf nuclear inclusion were noticed.

In the other calf acidophilic nuclear inclusions were found in the kidneys capillary endothelium especially in the cortex and partial vacuolated degeneration in the myocardial fibres.

ΕΙΣΑΓΩΓΗ

Ἐνδοπυρηνικαὶ συγκεντρώσει PAS - θετικοῦ ὑλικοῦ εἰς τὰ ἡπατικὰ κύτταρα βοοειδῶν δὲν εἶναι σπάνιαι. Οὕτω ὁ HOLTENIOUS, 1963, ἀναφέρει ὅτι εἰς κυτταρολογικὰς μελέτας του ἐπὶ ἡπατικῶν βιοψιῶν εἰς 248 βοοειδῆ τῆς

Ἐλήφθη τὴν 11-4—74

* Ἐργαστήριον Ἱστοπαθολογίας τοῦ Κτηνιατρ. Μικροβ. Ἰνστιτούτου.
** » Διαγνώσεων » » » »

* Veterinary Bacteriological Institute. Laboratory of Histopathology. Votanikos Kipos. Athens. Greece.
** Veterinary Bacteriological Institute, Diagnosis Laboratory, Votanikos Kipos. Athens. Greece.

ἐρυθρολεύκου Σουηδικῆς φυλῆς παρετηροῦντο συχνὰ πυρηνικαὶ ἐξαλλαγαὶ τοιαύτης φύσεως, μὴ σχετιζόμεναι κατ' ἀνάγκην μὲ λιπώδεις ἀλλοιώσεις εἰς τὸ ἧπαρ. Αἱ πυρηνικαὶ αὗται ἀλλοιώσεις ἄλλωστε ἦσαν κοιναὶ εἰς ζῶα προερχόμενα ἐξ ἐκτροφῶν εἰς τὰς ὁποίας παρετηροῦντο συνήθως νόσοι ἀποδιδόμεναι εἰς πεπτικὰς διαταραχάς. Παρόμοιαι παρατηρήσεις ἐγένοντο καὶ εἰς ἀνθρώπους ὑπὸ LORENZ, 1954, ὡς καὶ ὑπὸ τῶν FALKMER καὶ SJÖSTRÖM, 1959, (ἀναφέρ. ὑπὸ HOLTENIUS, 1963).

Ἡ ἀνὰ χεῖρας ἐργασία ἐξεπονήθη ἐξ ὁλοκλήρου εἰς τὸ ἐργαστήριον Παθολογίας τοῦ Βασιλικοῦ Κτηνιατρικοῦ Κολλεγίου τοῦ Λονδίνου, ἀφορᾶ δὲ εἰς δύο περιστατικὰ κατὰ τὰ ὁποῖα παρετηρήθησαν λίαν χαρακτηριστικαὶ ἐνδοπυρηνικὰ ἔγκλειστα εἰς ἡπατικὰ καὶ νεφρικὰ κύτταρα μόσχων νοσούντων ἐξ ἐντεροπνευμονικῶν παθήσεων.

ΥΛΙΚΟΝ ΚΑΙ ΜΕΘΟΔΟΣ

Α. Πτῶμα μόσχου, φυλῆς CHAROLLAIS, ἡλικίας 3 μηνῶν. Ἀπὸ ἑβδομάδος οὗτος ἐνόσει ἐξ ἰογενοῦς πνευμονίας, μετὰ δὲ τὴν ἀνάρρωσιν, ἐνεφάνισεν ἔντονον διάρροιαν νοσηλευθεὶς διὰ ἀντικοκκιδιακοῦ καὶ ἔθανεν μετὰ 24ωρον.

α) Νεκροτομικὰ εὑρήματα: Αἱμορραγίαι ἐπὶ τοῦ ὀρογόνου τῆς μεγάλης κοιλίας. Πετέχειαι ἐπὶ τῶν πτυχῶν τοῦ ἠνύστρου. Κατώτερον τμῆμα λεπτοῦ ἐντέρου καὶ παχὺ τοιοῦτον μετὰ πετεχειῶν εἰς τὸν βλεννογόνον καὶ διφθερετικὰς ψευδομεμβράνας. Ἧπαρ διογκωμένον πορτοκαλλιοφαιόχρουν. Χοληδόχος κύστις διαγκωμένη πεπληρωμένη δι' ὑγροῦ βαθέος χρώματος. Σπλὴν κανονικοῦ μεγέθους φέρων ἐκτεταμένας αἱμορραγίας. Νεφροὶ μετὰ πολυαρίθμων πετεχειῶν εἰς τὴν φλοιώδη μοίραν, ὁραταὶ ἐπὶ τῆς ἐπιφανείας καὶ κατὰ τὴν διατομήν. Καρδία μετὰ πολυαρίθμων ὑποεπικαρδιακῶν πετεχειῶν καὶ ἐκχυμώσεων. Ἔνιαι ἐκ τῶν τελευταίων εἰς τὸ ἐνδοκάρδιον τῆς δεξιᾶς κοιλίας. Ἐπίσης ἐκτεταμένη αἱμορραγία ἀριστερᾶς κοιλίας, εἰς ἐπιφάνειαν καὶ βάθος ἐντὸς τοῦ μυὸς καὶ τοῦ μεσοκοιλιακοῦ διαφράγματος. Πνευμονία (νεκρωτικαὶ ἑστίαι) τῶν προσθίων λοβῶν, ἀλλὰ καὶ ὁλόκληροι ἀμφότεροι οἱ πνεύμονες συμπεφορημένοι καὶ μὲ ἐλαφρὸν οἴδημα τῶν μεσολοβίων διαφραγμάτων.

β) Καλλιέργειαι ἐκ τῶν παρεγχυματικῶν ὀργάνων ἀπέβησαν ἀρνητικαὶ διὰ σχιζομύκητας. Αἱ ἐκ τοῦ ἐντέρου τοιαῦται ἀπέδειξαν κολοβακτηρίδιον, διαθλαστικὰ καὶ κόκκους.

γ) Ἱστολογικὴ ἐξέτασις: Ἐγένοντο τομαὶ ἐκ τοῦ ἥπατος, νεφρῶν, εἰλεοῦ καὶ μυοκαρδίου ἐκ δύο δειγμάτων ἀντιστοίχως. Τὰ ὑλικὰ ἐμονιμοποιοῦντο ἐντὸς ὑγροῦ LILLY καὶ ἐν συνεχείᾳ ἐγένοντο τομαὶ παραφίνης πάχους 5 μ., αἱ-

τινες ἐχρώνυντο ἀφ' ἑνὸς μὲν διὰ αἱματοξυλίνης καὶ ἐοσίνης, ἀφ' ἑτέρου δὲ διὰ τῆς κατὰ LENDRUM μεθόδου πρὸς ἐντόπισιν ἐνδοπυρηνικῶν ἐγκλείστων.

1) Ἧπαρ: Ἐνδοπυρηνικὰ ἔγκλειστα εἰς τὰ κύττρα τοῦ Δ.Ε.Σ. (KUPPFER) ἢ ἐντὸς τῶν ἐνδοθηλιακῶν κυττάρων τοῦ τοιχώματος τῶν τριχοειδῶν αἱμοφόρων ἀγγείων τῶν ἡπατικῶν λοβίων.

2) Νεφροί: Μικραὶ αἱμορραγίαι ἐπὶ τῆς φλοιώδους καὶ μυελώδους μοίρας, πετέχειαι, ἐλεύθερα αἱμοσφαίρια εἰς τὰ τοιχώματα τῶν ἐσπειραμένων οὐροφόρων σωληναρίων καὶ τὸν διάμεσον ἱστόν. Ἀπουσία νεφρίτιδος. Ἀπαρχὴ αἱμορραγιῶν εἰς τὰ ἐσπειραμένα νεφρικὰ σωληνάρια.

3) Καρδία: Ἐκτεταμέναι αἱμορραγίαι εἰς τὸ μυοκάρδιον.

4) Εἴλεός: Αἱμορραγικὴ - διφθεριτικὴ ἐντερῖτις.

Β. Πτῶμα μόσχου, Φρισλανδικῆς φυλῆς, ἡλικίας 2 1/2 μηνῶν, προερχόμενος ἐξ ἐκτροφῆς μὲ ἱστορικὸν σαλμονελλώσεως. Οὗτος ἔθανεν κατόπιν 4ημέρου νοσήσεως καὶ λόγω κακῆς καταστάσεως εἰς ἣν ἀφέθη ἄνευ θεραπείας. Ἕτερος μόσχος τῆς αὐτῆς ἐκτροφῆς ἔθανεν μὲ συμπτώματα μηνιγγίτιδος ἐνῶ 4 ἕτεροι ἐν στενῇ ἐπαφῇ μετ' αὐτῶν οὐδὲν ἐνεφάνισαν.

α) Νεκροτομικὰ εὑρήματα: Διεπιστώθη κακὴ θρέψις, κιτρινόχους διάρροια εἰς τὴν περιπρωκτικὴν χώραν καὶ μυϊκὸς ἱστὸς φυσιολογικός. Στοματικὴ κοιλότης, φάρυγξ, λάρυγξ, τραχεῖα καὶ οἰσοφάγος κατὰ φύσιν. Βρόγχοι καὶ βρογχίδια ὑπεραιμικά. Πνεύμονες ἐλαφρῶς συμπεφορημένοι μὲ ἡπάτωσιν μόνον εἰς δύο λόβια τῶν προσθίων λοβῶν. Ὑπεζωκὸς καὶ περικάρδιον φυσιολογικά. Ὀλίγαι ὑποεπικαρδιακαὶ πετέχειαι καὶ ἔνιαι ἐμφανεῖς αἱμορραγίαι ἐπὶ τοῦ ἐνδοκαρδίου τῆς ἀριστερᾶς κοιλίας. Ἀνατομικὴ ἀνωμαλία οὐδεμία. Ἧπαρ κατὰ φύσιν μὲ ἐλαφρῶς ἐξοιδημένον τὸ τοίχωμα τῆς χοληδόχου κύστεως. Σπλὴν φυσιολογικός, νεφροὶ - ἐπινεφρίδια κατὰ φύσιν. Ἥνυστρον ἐλαφρῶς συμπεφορημένον. Ἐντερικὸς βλεννογόνος φυσιολογικὸς μὲ ὑδαρῆ κόπρανα εἰς λεπτὸν καὶ παχὺ ἔντερον. Λεμφογάγγλια φυσιολογικά.

β) Καλλιέργειαι ἐκ τοῦ ἥπατος, σπληνός, χοληδόχου κύστεως καὶ μεσεντερίων λεμφαδένων, στεῖραι.

γ) Ἱστολογικὴ ἐξέτασις: Ἐγένοντο 3 τομαὶ ἐκ τοῦ μυοκαρδίου καὶ 1 ἐκ τῶν νεφρῶν. Ἐφηρμόσθη ἡ ἤδη περιγραφεῖσα τεχνική.

1) Καρδιακὸν τοίχωμα: Μερικὴ κενοτοπιώδης ἐκφύλισις τῶν ἰνῶν τοῦ μυοκαρδίου καὶ μόνον εἰς ἐνίας περιοχάς. Εἰκὼν μὴ ὁμοιάζουσα μὲ ἐκείνην τῆς μυϊκῆς δυστροφίας.

2) Νεφροί: Ἡπία ἑστιακὴ χρονία ἐνδιάμεσος νεφρῖτις καὶ ὀξεόφιλα ἐν-

δοπυρηνικὰ ἔγκλειστα εἰς τὸ ἐνδοθήλιον ἐνίων τριχοειδῶν, κυρίως εἰς τὴν φλοιώδη μοίραν.

ΣΥΖΗΤΗΣΙΣ

Ἀπὸ ἡπατικὰς βιοψίας κατεδείχθη ὅτι ἐνδοπυρηνικὴ συγκέντρωσις PAS - θετικοῦ ὑλικοῦ εἶναι σχετικῶς κοινὴ εἰς τὰ βοοειδῆ. Ὁ HOLTENIUS (1963), εὗρεν ὅτι ὑγιῆ ζῶα προερχόμενα ἐξ ἀγελῶν εἰς τὰς ὁποίας διεπιστοῦντο διάφοροι νόσοι γενικῶς ἔφερον εἰς ὑψηλὸν ποσοστὸν (30%) ἐνδοπυρηνικὰς συγκεντρώσεις PAS - θετικοῦ ὑλικοῦ εἰς τὸ ἧπαρ, ἐνῷ ἀντιθέτως δὲν ἀνευρίσκοντο τοιαῦτα εἰς ζῶα ἐξ ὑγιειῶν ἀγελῶν. Ἀγελάδες μὲ ὀξοναιμίαν ἢ ἐπιλόχειον πάρεσιν εἶχον εἰς χαμηλὸν ποσοστὸν τοιαύτας πυρηνικὰς ἀλλοιώσεις καὶ ἀντιθέτως ζῶα μὲ τραυματικὴν περιτονίτιδα λίαν ὑψηλοτέραν. Ἐπίσης ὁ ἴδιος διεπίστωσεν ὅτι δὲν ὑπάρχει ἐμφανὴς συσχέτισις μεταξὺ τῆς συγκεντρώσεως ἐνδοπυρηνικοῦ PAS - θετικοῦ ὑλικοῦ μὲ μίαν ἰδιαιτέραν νόσον ἢ μετὰ τῶν λιπωδῶν ἐξαλλαγῶν εἰς τὸ ἧπαρ. Παρόμοια ὑπῆρξαν τὰ ἀποτελέσματα ἐπὶ ἀνθρωπείου ὑλικοῦ, μὲ ὑψηλοτέραν συχνότητα μεταξὺ τῶν διαβητικῶν καὶ φυματικῶν.

Τὰ ἡμέτερα περιστατικὰ ἀφεώρουν εἰς ζῶα προερχόμενα ἐξ ἐκτροφῶν οὐχὶ ὑγιειῶν, ἀμφότεροι δὲ οἱ μόσχοι εἶχον ἱστορικὸν χαρακτηριζόμενον τόσον ἐκ πεπτικῶν, ὅσον καὶ ἀναπνευστικῶν ἀνωμαλιῶν (πνευμονία καὶ ἐντερῖτις). Εἰς τὴν πρώτην περίπτωσιν, διεπιστώθησαν ἐνδοπυρηνικὰ ἔγκλειστα μόνον εἰς τὸ ἧπαρ, ἐνῷ ἡ ἔρευνα διὰ τὴν ἀνίχνευσιν πυρηνικῶν ἐξαλλαγῶν ἐπεξετάθη καὶ εἰς τοὺς νεφρούς, τὸ μυοκάρδιον καὶ τὸ ἐντερικὸν τοίχωμα. Εἰς τὴν δευτέραν αἱ τομαὶ ἀφεώρουν εἰς τοὺς νεφροὺς καὶ τὸ καρδιακὸν τοίχωμα, μὲ ἀποτέλεσμα τὴν ἀνεύρεσιν εἰς μὲν τοὺς πρώτους χρονίας νεφρίτιδος μετὰ χαρακτηριστικῶν ὀξεοφίλων ἐγκλείστων εἰς τὸ ἐνδοθήλιον τῶν τριχοειδῶν, εἰς δὲ τὸ δεύτερον λιπώδους ἐξαλλαγῆς καὶ μερικῆς κενοτοπιώδους ἐκφυλίσεως τῶν ἰνῶν τοῦ μυοκαρδίου.

Ὁ HOLTENIUS, 1963, στηριζόμενος εἰς τὰ ἀποτελέσματα μελετῶν τοῦ LORENZ ἐπὶ ἀνθρώπων κατὰ τὰ ὁποῖα ἐνδοπυρηνικὸν PAS - θετικὸν ὑλικὸν παρετηρεῖτο μόνον εἰς τὰ περιφερειακὰ κύτταρα τῶν ἡπατικῶν λοβίων καὶ τὴν ἄποψιν τούτου ὅτι ἡ γένεσις τῶν πυρηνικῶν ἐξαλλαγῶν ἐξαρτᾶται ἐκ κυκλοφοριακῶν παραγόντων καθ' ὅσον τὰ κύτταρα ταῦτα ὑφίστανται ἄμεσον τὴν ἐπίδρασιν τῆς πυλαίας αἱματώσεως, συνάγει μερικῶς τὸ συμπέρασμα ὅτι ἡ ὑψηλὴ συχνότης ἐνδοπυρηνικῶν PAS - θετικῶν ἐξαλλαγῶν εἰς τὰ βοειδῆ ἔχει σχέσιν τινὰ μὲ ἐμφανεῖς ἢ ἀφανεῖς ἀνωμαλίας τοῦ πεπτικοῦ συστήματος. Τὸ ἧπαρ ἄλλωστε λόγῳ τῆς θέσεώς του εἰς τὴν πυλαίαν κυκλοφορίαν ἐκτίθεται εἰς τὰς ἐπιδράσεις τῶν πεπτικῶν διαταραχῶν.

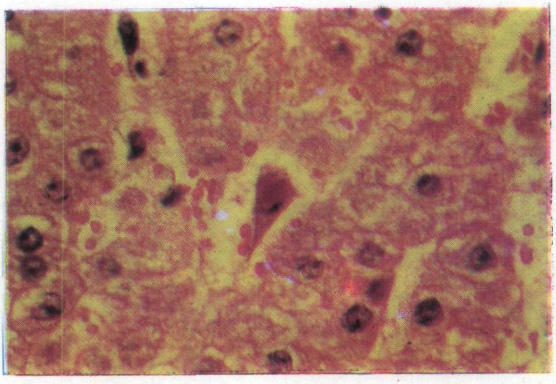

Λίαν ἀνεπτυγμένον, σφαιρικόν, ἐνδοπυρηνικὸν ἔγκλειστον διακρίνεται ἐντὸς δικτυοενδοθηλιακοῦ κυττάρου KUPFFER, κειμένου ἐπὶ τοῦ τοιχώματος τριχοειδοῦς ἀγγείου. Ἡ χρωματίνη τοῦ πυρῆνος φέρεται ἐπὶ τῆς περιφερείας αὐτοῦ (πύκνωσις). X 800.

A well developed, spherical intranuclear inclusion body is illustrated here in a liver reticuloendothelial cell (Küpffer). X 800.

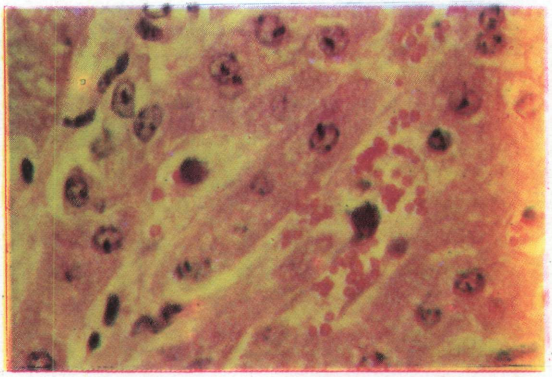

Μεταξὺ τῶν εὐθέων οὐροσωληναρίων καὶ ἐντὸς τῶν Δ. Ε. Κ. τῶν τριχοειδῶν ἀγγείων τοῦ νεφρικοῦ παρεγχύματος διακρίνονται 2 ἐνδοπυρηνικὰ σφαιρικὰ ἔγκλειστα πληροῦντα παντελῶς τὸν πυρῆνα, ὅστις εἶναι πυκνωτικός. X 800.

Among the distal convoluted tubules and in the reticuloendothelial cells of the sinusoids, are illustrated two intranuclear sperical inclusion bodies filling completely the pycnotic nucleus. X 800.

Ἐκ τῆς ἡμετέρας ἐργασίας ἐμφαίνεται ὅτι πλὴν τοῦ ἥπατος δυνατὸν νὰ εὑρεθοῦν ἐνδοπυρηνικὰ ἔγκλειστα καὶ εἰς τοὺς νεφροὺς μόσχων πασχόντων ἐκ πεπτικῶν διαταραχῶν, ὡς καὶ κενοτοπιώδης ἐκφύλισις τῶν ἰνῶν τοῦ μυοκαρδίου. Ἡ ἐνδοπυρηνικὴ αὕτη ἐξαλλαγὴ εἰς τοὺς νεφροὺς διεπιστώθη μόνον εἰς τὸν ἕναν μόσχον εἰς τὸν ὁποῖον παρετηρήθη χρονία ἐνδιάμεσος νεφρῖτις, ἐνῶ εἰς τὸν ἕτερον μόσχον μὲ ἀπουσίαν νεφρίτιδος δὲν ἀνευρέθη τοιαύτη. Πρὸς τὴν κατεύθυνσιν αὐτὴν διὰ τὴν ἐξαγωγὴν θετικῶν συμπερασμάτων θὰ ἔδει νὰ ἐκτελεσθῇ ἱστολογικὴ ἐξέτασις ἐπὶ μεγάλου ἀριθμοῦ 600ειδῶν.

ΠΕΡΙΛΗΨΙΣ

Περιγράφεται ἡ κυτταρολογικὴ μελέτη δειγμάτων ἥπατος καὶ νεφρῶν δύο μόσχων πασχόντων ἐκ πεπτικῶν καὶ ἀναπνευστικῶν ἀνωμαλιῶν, καθ' ἣν διεπιστώθησαν χαρακτηριστικά, σφαιρικά, ἐνδοπυρηνικὰ ἔγκλειστα.

Συζητεῖται ἡ σχέσις μεταξὺ τῶν παρατηρηθέντων ἐγκλείστων καὶ τῶν νοσημάτων ἐξ ἧς ἔπασχον οἱ ἐν λόγῳ μόσχοι.

ΒΙΒΛΙΟΓΡΑΦΙΑ

Holtenius, P. (1963). On the occuraence of intrnuclear pas-positive material in liver cells of cattle. The Cornell Veterinarian vol. LIII, No 3, p. 322-327.