ePublishing
ΕΘΝΙΚΟ ΚΕΝΤΡΟ ΤΕΚΜΗΡΙΩΣΗΣ
NATIONAL DOCUMENTATION CENTRE

Journal of the Hellenic Veterinary Medical Society

Vol 26, No 3/4 (1975)

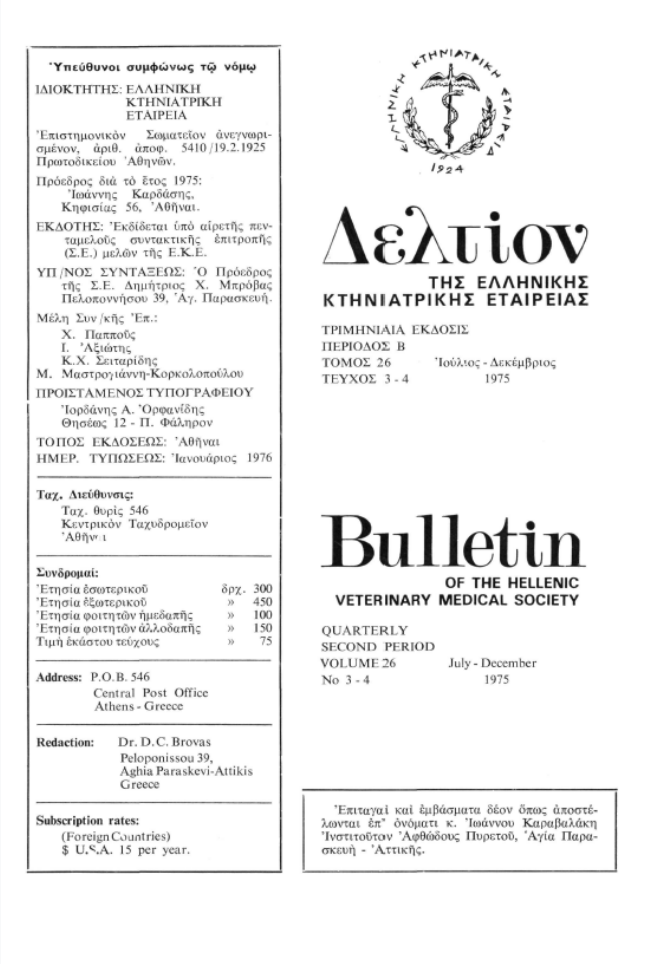

'Υπεύθυνοι συμφώνως τῷ νόμῳ

ΙΔΙΟΚΤΗΤΗΣ: ΕΛΛΗΝΙΚΗ ΚΤΗΝΙΑΤΡΙΚΗ ΕΤΑΙΡΕΙΑ

'Επιστημονικὸν Σωματεῖον ἀνεγνωρισμένον, ἀριθ. ἀποφ. 5410/19.2.1925 Πρωτοδικείου 'Αθηνῶν.

Πρόεδρος διά τὸ ἔτος 1975: 'Ιωάννης Καρδάσης, Κηφισίας 56, 'Αθῆναι.

ΕΚΔΟΤΗΣ: 'Εκδίδεται ὑπὸ αἱρετῆς πενταμελοῦς συντακτικῆς ἐπιτροπῆς (Σ.Ε.) μελῶν τῆς Ε.Κ.Ε.

ΥΠ/ΝΟΣ ΣΥΝΤΑΞΕΩΣ: 'Ο Πρόεδρος τῆς Σ.Ε. Δημήτριος Χ. Μπρόβας Πελοποννήσου 39, 'Αγ. Παρασκευή.

Μέλη Συν/κῆς 'Επ.:
Χ. Παππούς
Ι. 'Αξιώτης
Κ.Χ. Σειταρίδης
Μ. Μαστρογιάννη-Κορκολοπούλου

ΠΡΟΙΣΤΑΜΕΝΟΣ ΤΥΠΟΓΡΑΦΕΙΟΥ
'Ιορδάνης Α. 'Ορφανίδης
Θησέως 12 - Π. Φάληρον

ΤΟΠΟΣ ΕΚΔΟΣΕΩΣ: 'Αθῆναι
ΗΜΕΡ. ΤΥΠΩΣΕΩΣ: 'Ιανουάριος 1976

Ταχ. Διεύθυνσις:
Ταχ. θυρὶς 546
Κεντρικὸν Ταχυδρομεῖον
'Αθῆνα

Συνδρομαί:

'Ετησία ἐσωτερικοῦ	δρχ.	300
'Ετησία ἐξωτερικοῦ	»	450
'Ετησία φοιτητῶν ἡμεδαπῆς	»	100
'Ετησία φοιτητῶν ἀλλοδαπῆς	»	150
Τιμὴ ἑκάστου τεύχους	»	75

Address: P.O.B. 546
Central Post Office
Athens - Greece

Redaction: Dr. D.C. Brovas
Peloponissou 39,
Aghia Paraskevi-Attikis
Greece

Subscription rates:
(Foreign Countries)
$ U.S.A. 15 per year.

ΕΛΛΗΝΙΚΗ ΚΤΗΝΙΑΤΡΙΚΗ ΕΤΑΙΡΕΙΑ 1924

Δελτίον
ΤΗΣ ΕΛΛΗΝΙΚΗΣ ΚΤΗΝΙΑΤΡΙΚΗΣ ΕΤΑΙΡΕΙΑΣ

ΤΡΙΜΗΝΙΑΙΑ ΕΚΔΟΣΙΣ
ΠΕΡΙΟΔΟΣ Β
ΤΟΜΟΣ 26 'Ιούλιος - Δεκέμβριος
ΤΕΥΧΟΣ 3 - 4 1975

Bulletin
OF THE HELLENIC VETERINARY MEDICAL SOCIETY

QUARTERLY
SECOND PERIOD
VOLUME 26 July - December
No 3 - 4 1975

'Επιταγαὶ καὶ ἐμβάσματα δέον ὅπως ἀποστέλωνται ἐπ' ὀνόματι κ. 'Ιωάννου Καραβαλάκη 'Ινστιτούτον 'Αφθόδους Πυρετοῦ, 'Αγία Παρασκευή - 'Αττικῆς.

Ή εξ εγκλείστων ήπατίτις των ορνίθων. Πρώτη διάπίστωσις τής νόσου εν Ελλάδι

Γ. Βεϊμος, Ι. Παπανικολάου, Χ. Παπαδόπουλος

doi: 10.12681/jhvms.21204

Copyright © 2019, Γ. Βεϊμος, Ι. Παπανικολάου, Χ. Παπαδόπουλος

This work is licensed under a Creative Commons Attribution-NonCommercial 4.0.

To cite this article:

Βεϊμος Γ., Παπανικολάου Ι., & Παπαδόπουλος Χ. (2019). Ή εξ εγκλείστων ήπατίτις των ορνίθων. Πρώτη διάπίστωσις τής νόσου εν Ελλάδι. *Journal of the Hellenic Veterinary Medical Society*, *26*(3/4), 168–173. https://doi.org/10.12681/jhvms.21204

https://epublishing.ekt.gr | **e-Publisher:** EKT | **Downloaded at:** 04/08/2025 17:26:13

ΔΕΛΤΙΟΝ ΤΗΣ ΕΛΛ. ΚΤΗΝ. ΕΤΑΙΡΕΙΑΣ, 1975 Τ. 26 τ. 2

Η ΕΞ ΕΓΚΛΕΙΣΤΩΝ ΗΠΑΤΙΤΙΣ ΤΩΝ ΟΡΝΙΘΩΝ ΠΡΩΤΗ ΔΙΑΠΙΣΤΩΣΙΣ ΤΗΣ ΝΟΣΟΥ ΕΝ ΕΛΛΑΔΙ

Ὑπὸ

Γ. ΒΕΪΜΟΥ, Ι. ΠΑΠΑΝΙΚΟΛΑΟΥ καὶ Χ. ΠΑΠΑΔΟΠΟΥΛΟΥ*

INCLUSION BODY HEPATITIS IN GREECE

By

G. VEIMOS, I. PAPANICOLAOU and C. PAPADOPOULOS

SUMMARY

Two cases of Inclusion Body Hepatitis in chickens diagnosed for the first time in Greece, are described.

The disease was observed on December 1973 and the Spring of 1973 on 5 - 6 weeks old broilers. The duration was 12 - 20 days and 10 and 20% mortality respectively. Attempts for virus isolation were negative as well as serum tests for other diseases, while from birds of the second case Coli were isolated. Histological examination revealed the presence of nuclear inclusion bodies of Cowdry- A type in the liver cells bone marrow degeneration, nephrosis and hypoplasia of the bursa of Fabricius.

Diagnosis was based on the presence of inclusion bodies in relation with the clinical and necroscopic data.

ΕΙΣΑΓΩΓΗ

Ἡ ἐξ ἐγκλείστων Ἡπατῖτις (ΕΗ) ἢ Inclusion Body Hepatitis (IBH) ἢ Λοιμώδης Ἀναιμία τῶν ὀρνιθοειδῶν, ἔχει περιγραφῆ εἰς Η.Π.Α. ([1], [7], [8], [9]), Ἡνωμένον Βασίλειον([5], [6]), Καναδᾶ([3]) καὶ Ἰταλίαν([2], [4]).

Ἡ νόσος ἐμφανίζεται ἀποτομως εἰς ἡλικίαν 6 - 9 ἑβδομάδων, διαρκεῖ 9 - 15 ἡμέρας καὶ τὸ ποσοστὸν θνησιμότητος κυμαίνεται ἀπὸ 2 - 10%. Τὰ συμπτώματα καὶ τὰ νεκροτομικὰ εὑρήματα εἶναι κατάπτωσις, ἀναιμία, ὑποδόριοι καὶ ἐνδομυϊκαὶ αἱμορραγίαι, ἀπλασία τοῦ μυελοῦ τῶν ὀστῶν, νεφρῖτις, ἀτροφία τοῦ θύλακος τοῦ Fabricius καὶ ἡ ταχεῖα ἐξέλιξις τῆς νόσου.

Ἐλήφθη τὴν 16-5-1975.

* Κτηνιάτρων τοῦ Κτηνιατρικοῦ Μικροβιολογικοῦ Ἰνστιτούτου Ἀθηνῶν. Διευθυντὴς Καθηγ. Ι. Μενασὲ

Εἰς περιπτώσεις ἐπιπλοκῶν μετὰ δευτερογενῶν λοιμώξεων, τὰ χαρακτηριστικὰ τῆς νόσου καὶ ἡ θνησιμότης ποικίλλουν εὐρέως. Σταθερὸν παθογνωμονικὸν εὕρημα εἶναι ἡ ἡπατῖτις καὶ ἱστολογικῶς ἡ ὕπαρξις ἐνδοπυρηνικῶν ἐγκλείστων τύπου Cowdry-A εἰς τὰ ἡπατικὰ κύτταρα.

Τὸ αἴτιον, ὅπως ἀπέδειξαν ἔρευναι τῶν I. Pettit, R. Winterfield, A. Bickford καὶ A. Fadly τοσον ἐπὶ ἐμβρυοφόρων SPF ὠῶν ὅσον καὶ ἐπὶ κυτατροκαλλιεργειῶν, εἶναι ἰὸς εὐκόλως μεταδιδόμενος, εὐρέως ἐξηπλωμένος καὶ ἀνήκων πιθανῶς εἰς τὴν ὁμάδα τῶν ἀδενοϊῶν.

Ἡ διαπίστωσις τῆς Ε. Η. εἰς τὴν Χώραν μας ἀποτελεῖ τὴν ἐξήγησιν μιᾶς σειρᾶς ὁμοίων περιστατικῶν τὰ ὁποῖα τελευταίως ἀπασχολοῦν τὴν Ἑλληνικὴν πτηνοτροφίαν.

ΙΣΤΟΡΙΚΟΝ

α) Κλινικὴ εἰκὼν

Ἡ νόσος παρετηρήθη ὑφ' ἡμῶν εἰς δύο πτηνοτροφικὰς μονάδας, κατὰ τὸν Δεκέμβριον τοῦ 1973 καὶ τὸν Ἀπρίλιον τοῦ 1975. Εἰς ἀμφοτέρας ἐξετρέφοντο ὀρνίθια κρεατοπαραγωγῆς ἐπὶ δαπέδου, ἡλικίας 33 καὶ 35 ἡμερῶν καὶ εὑρίσκοντο εἰς τὴν περιοχὴν Ἀττικῆς καὶ Τριπόλεως Ἀρκαδίας ἀντιστοίχως. Ταῦτα ἐπαρουσίασαν αἰφνιδίως κατάπτωσιν, μείωσιν καταναλώσεως τῆς τροφῆς, ὠχρότητα καὶ θνησιμοτητα εἰς ποσοστὸν 8 καὶ 20% συνολικῶς, ἀντιστοίχως.

β) Νεκροτομικὰ εὑρήματα

Κατὰ τὴν νεκροψίαν παρετηρήθησαν ἀναιμία, ὑποδόριοι καὶ ἐνδομυϊκαὶ αἱμορραγίαι, νεφρῖτις, ὑδροπερικάρδιον, ἐκφύλισις καὶ ὑποκιτρίνη χροιὰ τοῦ μυελοῦ τῶν ὀστῶν, εἰς ἔνια δὲ ἄτομα ἀτροφία τοῦ θύλακος τοῦ Fabricius. Χαρακτηριστικαὶ ἦσαν αἱ ἀλλοιώσεις τοῦ ἥπατος, περιλαμβάνουσαι ἐλαφρὰν διόγκωσιν, ὑποκιτρίνην χροιὰν καὶ μικρὰς στικτὰς αἱμορραγίας ἐπὶ τῆς ἐπιφανείας αὐτοῦ (εἰκὼν 1).

Εἰς τὸ δεύτερον περιστατικὸν ὑπῆρχεν ἐπὶ πλέον εἴς τινα ὀρνίθια ρινικὸν ἔκκριμα, τραχεῖτις καὶ φλεγμονὴ τῶν ἀεροφόρων σάκκων.

Αἱ συνθῆκαι διατροφῆς, ἐκτροφῆς καὶ ὑγιεινῆς ἦσαν ἱκανοποιητικαί. Ἐμβολιασμὸς κατὰ τῆς Ψευδοπανώλους διενηργεῖτο εἰς τὸ πρῶτον πτηνοτροφεῖον τὴν 18ην ἡμέραν διὰ στελέχους La Sota καὶ οὐδεὶς ἐμβολιασμὸς εἰς τὸ δεύτερον.

ΥΛΙΚΑ ΚΑΙ ΜΕΘΟΔΟΙ

α) Μικροβιολογικὴ ἐξέτασις

Ἐγένοντο καλλιέργειαι ἐκ καρδίας, σπληνός, ἥπατος, νεφρῶν καὶ μυε-

λοῦ τῶν ὀστῶν ἐπὶ αἱματούχων καὶ MacConkey ἄγαρ δι' ἀερόβια, ὡς καὶ ἐπὶ ὑλικοῦ ἀναεροβίων, δι' ἀναερόβια. Ἐπίσης δεῖγμα τροφῆς ἐξητάσθη ἐπὶ ὑλικοῦ Sabouraud ἄγαρ διὰ τὴν ὕπαρξιν μυκήτων.

β) Ἰολογικὴ ἐξέτασις

Λειοτρίβημα τραχείας καὶ πνευμόνων ἐνωφθαλμίσθη εἰς τὴν χοριοαλαντοϊκὴν κοιλότητα ἐμβρυοφορων ὠῶν ὄρνιθος, 9 ἡμερῶν ἐπωάσεως. Ἠκολούθησαν δύο νέαι τυφλαὶ δίοδοι εἰς ὠὰ τῆς αὐτῆς ἡλικίας. Ἐπίσης λειοτρίβημα ἐξ ἥπατος ἐνωφθαλμίσθη εἰς τὴν λέκυθον ἐμβρυοφόρων ὠῶν 4 ἡμερῶν ἐπωάσεως, ἅτινα μετὰ 5 τυφλὰς διόδους εἰς ἐμβρυοφόρα ὠὰ 5 - 7 ἡμερῶν ἀφέθησαν ἐν ἐπωάσει ἐπὶ 12ήμερον εἰσέτι.

γ) Ὀρολογικὴ ἐξέτασις

Ἐγένετο ἔλεγχος ἀνοσίας ἔναντι τῆς Ψευδοπανώλους διὰ τῆς μεθόδου ἀναστολῆς τῆς αἱματοσυγκολλήσεως (H.I.T.), ὡς πρὸς δὲ τὸ M. Synoviae, M. Gallisepticum καὶ τὴν S. Pullorum ἔλεγχος δι' ἀντιγόνων ταχείας συγκολλήσεως τοῦ αἵματος ὀρνιθίου ἀμφοτέρων τῶν σμηνῶν.

Εἰκὼν I

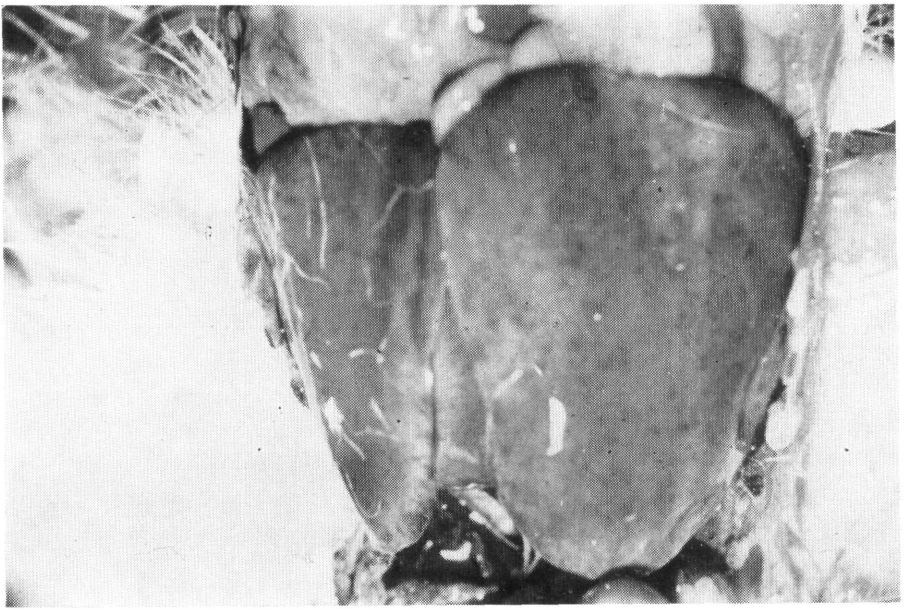

δ) Ἱστοπαθολογικὴ ἐξέτασις

Τεμάχια ἥπατος, νεφρῶν, μυελοῦ ὀστῶν καὶ θύλακος τοῦ Fabricius ἐμονιμοποιήθησαν εἰς διάλυμα φορμόλης 10%, ἀφυδατώθησαν, ἐνεκλείσθη-

σαν εἰς παραφίνην καὶ ἐχρώσθησαν διὰ τῆς μεθόδου αἱματοξυλίνης-ἐωσίνης, ὡς καὶ διὰ τῆς μεθόδου Landrums (Phloxine - Tartrozine) διὰ τὴν πιστοποίησιν καὶ ταὐτοποίησιν τῶν ἐνδοπυρηνικῶν ἐγκλείστων.

Τομαὶ διὰ ψυκτικοῦ μικροτόμου τῶν ἀνωτέρω ὀργάνων ἐχρώσθησαν διὰ τῆς μεθόδου Sudan Black πρὸς ἀνίχνευσιν λίπους.

Ἀποτελέσματα καὶ Συζήτησις

Ἡ μικροβιολογικὴ ἐξέτασις ἐκ τοῦ πρώτου μὲν περιστατικοῦ ἀπέβη ἀρνητική, ἐνῷ ἐκ τοῦ δευτέρου ἀπεμονώθησαν κολοβακτηρίδια καί τινες ἀναερόβιοι κόκκοι. Εἰς τὴν τροφὴν δὲν ἀνευρέθησαν μύκητες καὶ ἀπεκλείσθη ἡ ὕπαρξις μυκοτοξινῶν εἰς αὐτήν, διότι γειτονικὰ σμήνη λαμβάνοντα τὴν αὐτὴν ἀκριβῶς τροφὴν οὐδὲν σύμπτωμα ἀσθενείας ἐπαρουσίασαν.

Ἡ ἔρευνα πρὸς ἀπομόνωσιν ἰοῦ Ψευδοπανώλους καὶ Λ. Βρογχίτιδος ἀπέβη καὶ αὕτη ἀρνητική. Ὁ τίτλος Η. Ι. κατὰ τὸν χρόνον ἐμφανίσεως τῆς νόσου ἦτο κατὰ μέσον ὅρον διὰ μὲν τὸ πρῶτον περιστατικὸν 40 μονάδες (HIU), ἤτοι φυσιολογικός, διὰ δὲ τὸ δεύτερον 0 - 10 μονάδες.

Ἡ αἱμοσυγκόλλησις δι' ἀντιγόνων S. Pullorum καὶ M. Synoviae δὲν ἔδωσεν ἔνδειξιν ὑπάρξεως τῶν ἀνωτέρω νόσων, ἐνῷ τὸ ἀντίθετον διὰ τοῦ ἀντιγόνου M. Gallisepticum.

Οὕτω, ἡ ἀνεύρεσις τοῦ κολοβακτηριδίου μετὰ τοῦ μυκοπλάσματος δύναται νὰ ἐξηγήσῃ τὴν ὕπαρξιν τῶν ἀναπνευστικῶν συμπτωμάτων εἰς τὴν δευτέραν πτηνοτροφικὴν ἐπιχείρησιν καὶ τὸ ηὐξημένον ποσοστὸν θνησιμότητος, ὀφειλόμενον εἰς τὴν ἐπιπλοκὴν τῆς νόσου μετὰ δευτερογενῶν λοιμώξεων.

Ἡ ἀποτυχία ἀπομονώσεως τοῦ ἰοῦ τῆς Ε. Η. πιθανῶς νὰ ὀφείλεται ἀφ' ἑνὸς μὲν εἰς τὴν χρησιμοποίησιν ἐμβρυοφόρων ὠῶν προερχομένων ἐξ ἀνόσου σμήνους, ἀφ' ἑτέρου δὲ εἰς τὸ ὅτι τὸ ἐνοφθαλμισθὲν ὑλικὸν προήρχετο ἐξ ὀρνιθίων μὴ εὑρισκομένων εἰς τὸ στάδιον τοῦ ὀξέος πολλαπλασιασμοῦ τοῦ ἰοῦ, πρᾶγμα ἀπαραίτητον διὰ τὴν ἀπομόνωσιν αὐτοῦ (A. Fadly καὶ R. Winterfield, 1972).

Ἡ ἱστοπαθολογικὴ ἐξέτασις τῶν ἀποσταλέντων δειγμάτων κατέδειξε πολλαπλᾶς αἱμορραγίας μεταξὺ τῶν δοκίδων τοῦ ἡπατικοῦ παρεγχύματος, μετὰ συμπεφορημένων τριχοειδῶν αἱμοφόρων ἀγγείων, μεμονωμένας νεκρωτικὰς ἑστίας καὶ τὴν ὕπαρξιν ἐωσινοφιλικῶν ἐγκλείστων ἐπὶ τοῦ συνόλου σχεδὸν τῶν πυρήνων τῶν ἡπατικῶν κυττάρων (εἰκὼν ΙΙ). Ἡ λιπώδης ἐκφύλισις τοῦ ἡπατικοῦ καὶ τοῦ νεφρικοῦ παρεγχύματος ἐνεφανίζετο περιωρισμένη, ἐκτεινομένη μόνον εἰς τὴν περιφέρειαν, ἐν ἀντιθέσει πρὸς τὸ λιπῶδες ἡπατονεφρικὸν σύνδρομον (F.L.K.S.) εἰς τὸ ὁποῖον αὕτη ἐμφανίζεται κατανεμημένη ἐντὸς τοῦ συνόλου τῶν παρεγχυμάτων τῶν ἀνωτέρω ὀργάνων.

Τὸ νεφρικὸν παρέγχυμα ἐνεφάνιζεν ὀξεῖαν νεφρίτιδα, ἀποτελουμένην

ἐξ αἱμορραγικῶν ἑστιῶν διαχύτων ἐντὸς αὐτοῦ, μετὰ πυκνωτικῶν πυρήνων καὶ διογκώσεως τῶν ἐπιθηλιακῶν κυττάρων τοῦ τοιχώματος τῶν ἐσπειραμένων σωληναρίων.

Ὁ βλεννογόνος τοῦ θύλακος τοῦ Fabricius ἐπαρουσίαζε λίαν περιωρισμένας καὶ διασπάρτους αἱμορραγικὰς ἑστίας, ἐνῷ ἡ συνδετικὴ ὑπερπλασία τοῦ ὀργάνου ἐπεξετείνετο ἐπὶ τοῦ τοιχώματος αὐτοῦ.

Τοιουτοτρόπως, συνδυάζοντες τὰ κλινικὰ καὶ νεκροτομικὰ εὑρήματα μὲ τὴν ἱστοπαθολογικὴν εἰκόνα τῶν ἐξετασθέντων ἐσωτερικῶν ὀργάνων,

Εἰκὼν II

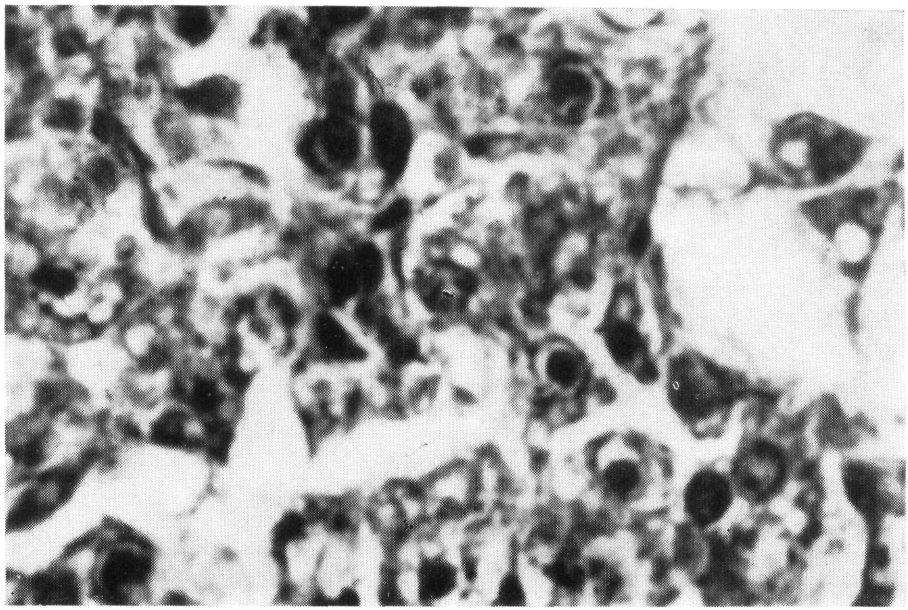

ὡς καὶ τὰ ἀρνητικὰ ἀποτελέσματα τῶν λοιπῶν ἐξετάσεων, ἐξάγεται τὸ συμπέρασμα ὅτι ὁ ὑπεύθυνος αἰτιολογικὸς παράγων τῆς νόσου τῶν ἀνωτέρω περιστατικῶν ἦτο ὁ ἰὸς τῆς Λοιμώδους Ἡπατίτιδος, ἄνευ δευτερογενῶν λοιμώξεων εἰς τὴν Α΄ πτηνοτροφικὴν μονάδα, ἐπιπεπλεγμένος δὲ μετ᾽ αὐτῶν εἰς τὴν Β΄ μονάδα.

ΠΕΡΙΛΗΨΙΣ

Περιγράφονται δύο περιστατικὰ ἐξ ἐγκλείστων Ἡπατίτιδος τῶν ὀρνίθων, νόσου τὸ πρῶτον διαγνωσθείσης ἐν Ἑλλάδι.

Ἡ νόσος διεπιστώθη τὸν Δεκέμβριον τοῦ 1973 καὶ τὴν Ἄνοιξιν τοῦ 1975 ἐπὶ ὀρνιθίων κρεατοπαραγωγῆς ἡλικίας 5 - 6 ἑβδομάδων. Διήρκεσεν

ἐπὶ 12 - 20 ἡμέρας, μὲ ποσοστὸν θνησιμότητος 10 καὶ 20% ἀντιστοίχως. Αἱ πραγματοποιηθεῖσαι ἰολογικαὶ καὶ ὀρρολογικαὶ ἐξετάσεις ἀπέβησαν ἀρνητικαί, ἐνῷ μικροβιολογικῶς ἀπεμονώθη κολοβακτηρίδιον διὰ τὸ δεύτερον περιστατικόν. Αἱ ἱστολογικαὶ ἐξετάσεις ἀπέδειξαν τὴν ὕπαρξιν ἐνδοπυρηνικῶν ἐγκλείστων τύπου Cowdry-A εἰς τὰ ἡπατικὰ κύτταρα, ἀπλασίαν τοῦ μυελοῦ τῶν ὀστῶν, νέφρωσιν καὶ ὑποπλασίαν τοῦ θύλακος τοῦ Fabricius.

Ἡ διάγνωσις ἐβασίσθη ἐπὶ τῶν παθογνωμονικῶν διὰ τὴν Ε. Η. ἐνδοπυρηνικῶν ἐγκλείστων, ἐν συνδυασμῷ μετὰ τῶν κλινικῶν καὶ νεκροσκοπικῶν δεδομένων.

ΒΙΒΛΙΟΓΡΑΦΙΑ

1. HEMBOLDT, C.F. and M. V. FRAZIER: "Avian Hepatic Inclusion Bodies of unknown significance". Avian Dis 7:448-450, 1963.
2. MANDELLI, G. et all: "Inclusion Body Hepatitis in Chicks". Soc. Ital. Sci. Vet. Atti 19:779-783, 1965.
3. HOWELL, J.D.W., MacDONALD and R.G. CRISTIAN: "Inclusion Bodies Hepatitis in Chickens". Can. Vet. J., 11:99-101, 1970.
4. GIORGETTI, G. et all: "Study on Inclusion Body Hepatitis in Broilers". Vet. Ital. 23:253-261, 1972.
5. LAURSEN - JONES, A.L.: "Inclusion Body Hepatitis". Vet. Rec. 90: 166, 1972.
6. YOUNG, J.A. et all.: "Inclusion Body Hepatitis outbreak in broiler flocks". Vet. Rec. 90:72, 1972.
7. BICKFORD, A.A.: "Inclusion Body Hepatitis in chickens". Poultry Digest, 31:345-347, 1972.
8. PETTIT, J.R. and H. C. CARLSON: "Inclusion Body Hepatitis in Broiler chickens". Avian Dis. 15:858-863, 1972.
9. FADLY, A.M. and WINTERFIELD: "Isolation and some characteristics of an agent associated with Inclusion Body Hepatitis, haemorrages and aplastic anemia in chickens". Avian Diseases, 17:182-184, 1973.