ePublishing

ΕΘΝΙΚΟ ΚΕΝΤΡΟ ΤΕΚΜΗΡΙΩΣΗΣ
NATIONAL DOCUMENTATION CENTRE

Journal of the Hellenic Veterinary Medical Society

Vol 26, No 3/4 (1975)

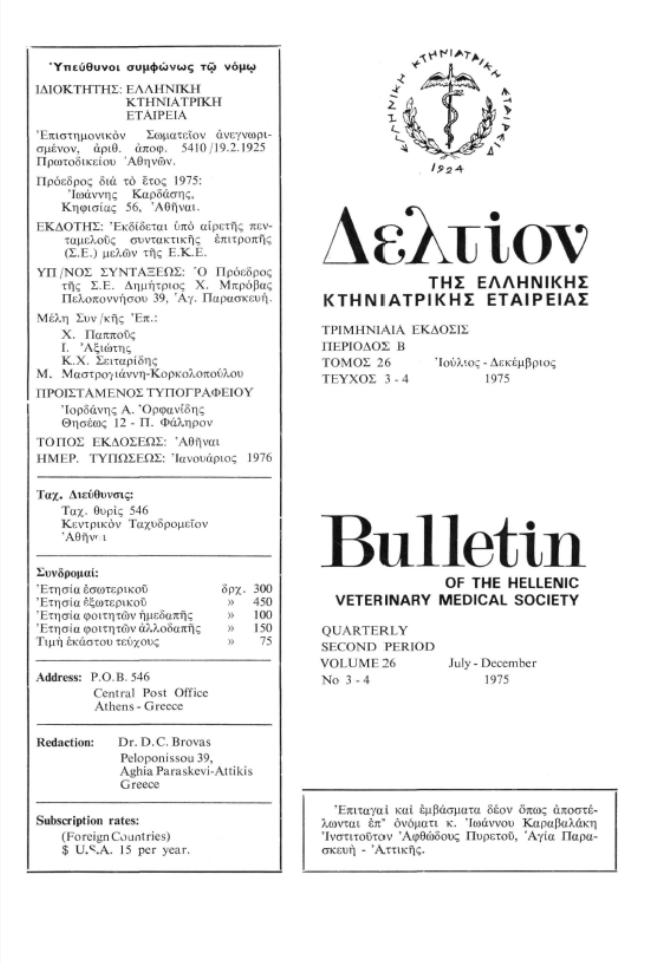

'Υπεύθυνοι συμφώνως τῷ νόμῳ

ΙΔΙΟΚΤΗΤΗΣ: ΕΛΛΗΝΙΚΗ ΚΤΗΝΙΑΤΡΙΚΗ ΕΤΑΙΡΕΙΑ

'Επιστημονικὸν Σωματεῖον ἀνεγνωρισμένον, ἀριθ. ἀποφ. 5410/19.2.1925 Πρωτοδικείου 'Αθηνῶν.

Πρόεδρος διά τὸ ἔτος 1975: 'Ιωάννης Καρδάσης, Κηφισίας 56, 'Αθῆναι.

ΕΚΔΟΤΗΣ: 'Εκδίδεται ὑπὸ αἱρετῆς πενταμελοῦς συντακτικῆς ἐπιτροπῆς (Σ.Ε.) μελῶν τῆς Ε.Κ.Ε.

ΥΠ/ΝΟΣ ΣΥΝΤΑΞΕΩΣ: 'Ο Πρόεδρος τῆς Σ.Ε. Δημήτριος Χ. Μπρόβας Πελοποννήσου 39, 'Αγ. Παρασκευή.

Μέλη Συν/κῆς 'Επ.:
Χ. Παππούς
Ι. 'Αξιώτης
Κ.Χ. Σειταρίδης
Μ. Μαστρογιάννη-Κορκολοπούλου

ΠΡΟΙΣΤΑΜΕΝΟΣ ΤΥΠΟΓΡΑΦΕΙΟΥ
'Ιορδάνης Α. 'Ορφανίδης
Θησέως 12 - Π. Φάληρον

ΤΟΠΟΣ ΕΚΔΟΣΕΩΣ: 'Αθῆναι
ΗΜΕΡ. ΤΥΠΩΣΕΩΣ: 'Ιανουάριος 1976

Ταχ. Διεύθυνσις:
Ταχ. θυρίς 546
Κεντρικὸν Ταχυδρομεῖον
'Αθῆνα

Συνδρομαί:

'Ετησία ἐσωτερικοῦ	δρχ.	300
'Ετησία ἐξωτερικοῦ	»	450
'Ετησία φοιτητῶν ἡμεδαπῆς	»	100
'Ετησία φοιτητῶν ἀλλοδαπῆς	»	150
Τιμὴ ἑκάστου τεύχους	»	75

Address: P.O.B. 546
Central Post Office
Athens - Greece

Redaction: Dr. D.C. Brovas
Peloponissou 39,
Aghia Paraskevi-Attikis
Greece

Subscription rates:
(Foreign Countries)
$ U.S.A. 15 per year.

ΕΛΛΗΝΙΚΗ ΚΤΗΝΙΑΤΡΙΚΗ ΕΤΑΙΡΕΙΑ 1924

Δελτίον
ΤΗΣ ΕΛΛΗΝΙΚΗΣ ΚΤΗΝΙΑΤΡΙΚΗΣ ΕΤΑΙΡΕΙΑΣ

ΤΡΙΜΗΝΙΑΙΑ ΕΚΔΟΣΙΣ
ΠΕΡΙΟΔΟΣ Β
ΤΟΜΟΣ 26 'Ιούλιος - Δεκέμβριος
ΤΕΥΧΟΣ 3 - 4 1975

Bulletin
OF THE HELLENIC VETERINARY MEDICAL SOCIETY

QUARTERLY
SECOND PERIOD
VOLUME 26 July - December
No 3 - 4 1975

'Επιταγαὶ καὶ ἐμβάσματα δέον ὅπως ἀποστέλωνται ἐπ' ὀνόματι κ. 'Ιωάννου Καραβαλάκη 'Ινστιτοῦτον 'Αφθόδους Πυρετοῦ, 'Αγία Παρασκευή - 'Αττικῆς.

Αι έπιπλοκαί τής Χειρουργικής των οστών είς τήν Κτηνιατρική

Α. ΖΩΛΟΣ

doi: 10.12681/jhvms.21206

Copyright © 2019, Α. ΖΩΛΟΣ

This work is licensed under a Creative Commons Attribution-NonCommercial 4.0.

To cite this article:

ΖΩΛΟΣ Α. (2019). Αι έπιπλοκαί τής Χειρουργικής των οστών είς τήν Κτηνιατρική. *Journal of the Hellenic Veterinary Medical Society*, *26*(3/4), 186–191. https://doi.org/10.12681/jhvms.21206

https://epublishing.ekt.gr | **e-Publisher:** EKT | **Downloaded at:** 04/08/2025 14:34:02

ΑΙ ΕΠΙΠΛΟΚΑΙ ΤΗΣ ΧΕΙΡΟΥΡΓΙΚΗΣ ΤΩΝ ΟΣΤΩΝ ΕΙΣ ΤΗΝ ΚΤΗΝΙΑΤΡΙΚΗΝ

Ὑπὸ
Α. ΖΩΛΟΥ
Κτηνιάτρου*

SUMMARY

THE COMPLICATIINS OF BONES SURGERY IN VETERINARY MEDICINE

By
A. ZOLOS
Veterinarian

The author is exposing his thaughts for facing the complications of bones surgery. It is difficult to face with these complications but if a special treatment and a good technique are chosen it is possible to give a good help.

Ἡ αὔξουσα ἀνάπτυξις τῆς χειρουργικῆς τῶν ὀστῶν ὑποκινεῖ τὸν κτηνίατρον-χειρουργὸν εἰς τὸ νὰ ἐπιχειρήσῃ πολλὰς ἐπεμβάσεις εἰς τὰ ὀστᾶ. Ἡ χειρουργικὴ ἐπανόρθωσις τῶν καταγμάτων πραγματοποιεῖται προοδευτικῶς χάρις εἰς τὰς ὀστεοσυνθέσεις καὶ οὐχὶ πλέον μὲ τὴν ἁπλῆν ἐφαρμογὴν ἐπιδέσμου ἐκ γύψου διὰ τῆς ἁπλῆς ὀρθοπεδικῆς. Δέον νὰ παραδεχθῶμεν ὅτι ἡ χειρουργικὴ τῶν ὀστῶν εἶναι τεχνικῶς εὔκολος. Ἀλλὰ τὸ παραμικρότερον σφᾶλμα συνεπάγεται σοβαρὰς συνεπείας ἐκ τῶν ὁποίων ἡ πλέον ἐπίφοβος εἶναι ἡ μόλυνσις τοῦ ὀστοῦ. Εἰς τὴν παροῦσαν θὰ ἀναπτύξωμεν τὰς ἐπιπλοκὰς τὰς συνηθέστερον ἐμφανιζομένας κατὰ τὴν χειρουργικὴν τῶν ὀστῶν, τὰς συνθήκας αἵτινες ἐξασφαλίζουσι τὴν πρόληψιν αὐτῶν, ὡς καὶ τὴν ἐνδεχομένην θεραπείαν των.

Αἱ περισσότερον ἐξειλιγμέναι μέθοδοι ἀποσκοποῦν εἰς τὸ νὰ μειώσουν τὰ κατάγματα ὑπὸ ἄμεσον ἔλεγχον μετὰ τὸ χειρουργικὸν ἄνοιγμα τῆς ἑστίας καὶ νὰ ἀκινητοποιήσουν τὰς συναρμογὰς διὰ τῆς ἐμφυτεύσεως προθέσεως.

Δυνάμεθα νὰ διακρίνωμεν τὰς ἐπιπλοκὰς ταύτας εἰς ἐπιπλοκὰς συνδεομένας μὲ τὰς ὀρθοπεδικὰς τεχνικὰς μεθόδους καὶ τὰς προκαλουμένας ἐκ τῶν ὀστεοσυνθέσεων.

---

* Ἐργαστήριον Ἀνατομίας καὶ Φυσιολογίας τῶν Ἀγροτικῶν Ζώων Ἀνωτάτης Γεωπονικῆς Σχολῆς Ἀθηνῶν.

Εἰς τὴν πρώτην περίπτωσιν ἀναφέρομεν τὴν ψευδάρθρωσιν, ἥτις εἶναι ὁριστικὴ βλάβη, χαρακτηριζομένη ἀπὸ μὴ φυσιολογικὴν κινητικότητα τῆς ἑστίας τοῦ κατάγματος. Κλινικῶς ὁ χειρισμὸς τοῦ μέλους οὐδένα πόνον προκαλεῖ. Ὅσον ἀφορᾷ εἰς τὰς ὀστεοσυνθέσεις, ἡ τοποθέτησις προθέσεων δύναται νὰ ὁδηγήσῃ εἰς ἐπιπλοκὰς διὰ τῆς νεκρώσεως τοῦ μαλακοῦ ἱστοῦ, ἔναντι τῶν προεξοχῶν τοῦ μηχανικοῦ συστήματος διὰ τῆς ἐπαγωγῆς ὀστεοκύστεως πέριξ τῶν μεταλλικῶν στοιχείων,, τὰ ὁποῖα ἀποτελοῦν ξένα σώματα. Κυρίως ὅμως αἱ ὀστεοσυνθέσεις δύνανται νὰ προκαλέσουν τὴν μόλυνσιν τῆς ἑστίας τοῦ κατάγματος.

Τέλος, ἀργότερον ἡ ἐμμονὴ τῶν προθέσεων δυνατὸν νὰ ἐπιφέρουν ρευματικοὺς πόνους. Κατὰ τὰς ὀστεοσυνθέσεις συνήθεις βλάβαι παρουσιάζονται εἰς τὰς κεντρομυελικὰς ἡλώσεις τοῦ μηριαίου ὀστοῦ. Αἱ βλάβαι αὗται δὲν ἔχουν σοβαρὰς συνεπείας ἐὰν τὸ ἕλκος ὑποβληθῇ εἰς ἀσηψίαν μὲ γάζας ἰωδοφορμίου καὶ ἀποφευχθῇ ἡ κινητοποίησις τῆς προθέσεως, πρᾶγμα τὸ ὁποῖον θὰ δημιουργήσῃ κίνδυνον μεταδόσεως τῆς σήψεως εἰς τὸ ὀστοῦν. Ἐπὶ πλέον εἴς τινας περιπτώσεις καὶ εἰδικώτερον ὅταν μία ἥλωσις συνδέεται μὲ περιστεφανώσεις διὰ μεταλλικῆς κλωστῆς, ἡ ὀστεόλυσις δύναται ν' ἀναπτυχθῇ καὶ εἰς αὐτὸ τοῦτο τὸ ἐπίπεδον τῶν γειτνιαζουσῶν ζωνῶν τῆς συνοστεώσεως, μὲ ἀποτέλεσμα νὰ καθυστερήσῃ ἡ συγκόλλησις. Αἱ περιστεφανώσεις μὲ μεταλλικὰς κλωστὰς δύνανται νὰ προκαλέσουν ἰσχαιμίας διὰ τῆς στενώσεως τῶν περιοστικῶν ἀγγείων καὶ νὰ προκαλέσουν ὀστεόλυσιν.

Πρόσφατα ὅμως δεδομένα ἐπιτρέπουν νὰ ἐνοχοποιηθοῦν καὶ βιοηλεκτρικὰ φαινόμενα. Ἀμερικανοὶ συγγραφεῖς ἀπέδειξαν πράγματι ὅτι ἀσθενῆ ἠλεκτρικὰ ρεύματα διασχίζοντα ἑστίαν κατάγματος δύνανται νὰ προκαλέσουν ἐνίοτε μὲν ἐπιτάχυνσιν τῆς συγκολλήσεως, ἐνίοτε δὲ τὸ ἀντίθετον, ἤτοι τὴν δημιουργίαν εὐρειῶν ζωνῶν ὀστεολύσεως. Εἶναι γνωστὸν ὅτι ἡ χρησιμοποίησις διαφορετικῶν μετάλλων, ἐπὶ παραδείγματι μιᾶς κλωστῆς ὀρειχάλκου ἡνωμένης δι' ἑνὸς στελέχους ἐκ χάλυβος, δύναται νὰ δημιουργήσῃ πραγματικὴν ἠλεκτρικὴν στήλην, νὰ ἐπιφέρῃ τὴν διάβρωσιν τοῦ ἠλεκτροαρνητικοῦ μετάλλου, μὲ ἀποτέλεσμα τὴν πρόκλησιν ἀσηπτικῶν νεκρώσεων τοῦ ὀστοῦ.

Ἡ μόλυνσις τοῦ ὀστοῦ

Συνεπείᾳ σφάλματος ἀσηψίας προκληθέντος ὑπὸ τοῦ χειρουργοῦ τὸ ὀστοῦν δύναται νὰ μολυνθῇ. Ἡ ὀστεομυελῖτις, ἡ ὁποία θὰ προκύψῃ δύναται νὰ ἐξελιχθῇ εἴτε εἰς ὀξεῖαν μορφὴν εἴτε εἰς χρονίαν τοιαύτην.

Ἡ ὀξεῖα ὀστεομυελῖτις συνεπείᾳ ὀστεοσυνθέσεως ἐμφανίζεται κατὰ τὰς ἡμέρας ποὺ ἀκολουθοῦν τὴν ἐγχείρησιν. Ἡ φλεγμονὴ τοῦ ὀστοῦ ἐκδηλοῦται μὲ ὑψηλὸν πυρετὸν 40 - 41^{0}C καὶ σαφὲς ἄλγος τοῦ τραυματισμένου

Εἰκὼν 1

Ἤλωσις συνδεομένη διὰ περιστεφανώσεως ἐκ μεταλλικῆς κλωστῆς μὲ ἐμφανῆ τὰ σημεῖα τῆς Ὀστεολύσεως.

μέλους. Ἡ ἐμπύρετος κατάστασις ὑποχωρεῖ συνήθως διὰ τῶν χορηγουμένων ἀντιβιοτικῶν, ἐγκαθίσταται ὅμως ἀναποφεύκτως ἡ χρονία ὀστεομυελῖτις. Ἀκολουθεῖ μία ἀνικανότης κινήσεων τοῦ πάσχοντος μέλους ὡς καὶ κρίσεις χωλότητος. Ἐν συνεχείᾳ ἐμφανίζονται ἓν ἢ περισσότερα συρίγγια ἀπὸ τὰ ὁποῖα ἐξέρχεται ἑτερογενὲς πῦον ἀναμεμιγμένον μὲ τεμαχίδια ὀστῶν. Τὸ συρίγγιον δύναται νὰ ἀποξηρανθῇ καὶ νὰ ἐπουλωθῇ αὐτομάτως ἢ κατόπιν θεραπείας. Ἀναποφεύκτως μετὰ ἀπὸ μερικὰς ἑβδομάδας ἢ μερικοὺς μῆνας θὰ ἀνοίξῃ ἐκ νέου σχηματίζον νέον ὀστικὸν ἀπόστημα. Προοδευτικῶς χάνεται ἡ χρῆσις τοῦ βλαβέντος μέλους, ἐὰν τοῦτο εἶχεν ἐπανακτήσει ἱκανοποιητικὴν κινητικότητα.

Πρόληψις καὶ θεραπεία τῶν ἐπιπλοκῶν τῆς χειρουργικῆς τῶν ὀστῶν

Ἡ πρόληψις τῶν ἐπιπλοκῶν προϋποθέτει τὴν ἐφαρμογὴν πλήρους ὀρθοπεδικῆς ἢ χειρουργικῆς ἀγωγῆς. Αἱ σύνθετοι θεραπευτικαὶ ἀγωγαὶ συνήθως εἶναι ἄνευ ἀποτελέσματος.



Εἰκὼν 2
Τὰ χρησιμοποιούμενα χειρουργικὰ ἐργαλεῖα εἰς τὰς ὀστεοσυνθέσεις

Τὸ πρῶτον στοιχεῖον τῆς προλήψεως ἀφορᾷ εἰς τὴν ὀρθὴν ἐκλογὴν τῆς χειρητικῆς τεχνικῆς. Αἱ τυπικαὶ ἐνδείξεις τῶν τεχνικῶν μεθόδων τῆς ὀστεοσυνθέσεως ἀφορῶσιν εἰς τὰ κλειστὰ κατάγματα τῆς λεκάνης, αἱ ἐνδεί-

ξεις εἶναι σχετικαὶ καὶ συχνὰ ἡ ἴασις ἐπιτυγχάνεται δι᾽ ἁπλῆς ἐφαρμογῆς συνεκτικῶν καὶ εὐλυγίστων ἐπιδέσμων.

Δέον νὰ ἀναφερθῇ ὅτι τὰ ἀνοικτὰ κατάγματα ἀποτελοῦν ἀπόλυτον ἀντένδειξιν τῶν μεθόδων ἡλώσεως, ἐφ᾽ ὅσον ἡ ἑστία δὲν ἀπετέλεσε τὸ ἀντικείμενον πλήρους ἀσηψίας, διὰ τῆς χρήσεως ἰωδοφορμίου καὶ ἀντιβιοτικῶν τοὐλάχιστον ἐπὶ (8) ὀκτὼ ἡμέρας. Κατὰ τὸ διάστημα τοῦτο ἡ ἐπικάλυψις τῆς ἑστίας ἐξασφαλίζεται δι᾽ ἁπλοῦ γύψου. Πρωταρχικὴ προϋπόθεσις εἶναι ἡ καθιέρωσις συνθηκῶν αὐστηρᾶς ἀσηψίας. Δέον νὰ μὴ λησμονῆται ὅτι ἡ ἀντιβίοσις δὲν δύναται νὰ ἀντιμετωπίσῃ τὰς συνεπείας ἐκ τῆς ἐλλείψεως ἀσηψίας. Ἡ θεραπεία αὕτη εἶναι ἀπατηλὸν πρᾶγμα. Ἡ δευτέρα περίπτωσις συνδέεται μὲ τὴν ποιότητα τῆς ἀναισθησίας. Δέον νὰ ἐπιτευχθῇ πλήρης χαλάρωσις τῶν μυῶν διὰ νὰ εἶναι εὔκολος ἡ ἐγχείρησις. Ἡ χρῆσις τῶν πτητικῶν ἀναισθητικῶν συμβάλλει πολὺ εἰς τὴν ποιότητα τῆς ναρκώσεως τὴν ἀπαιτουμένην εἰς τὴν χειρουργικὴν τῶν ὀστῶν, ὡς καὶ εἰς τὴν ἀσφάλειαν τοῦ ἐγχειριζομένου ζώου, διότι μία μυολυσία σοβαρά, συνοδεύεται πάντοτε ἀπὸ ἰσχυρὰν ἀναπνευστικὴν ἀρρυθμίαν. Τρίτη προϋπόθεσις εἶναι ἡ χρησιμοποίησις ἀνεκτῆς προθέσεως. Δέον νὰ ἐπιλεγῇ ἓν σύστημα, τὸ ὁποῖον δὲν δημιουργεῖ ἠλεκτρολυτικὰ ζεύγη, ὅσον ἀσθενῆ καὶ ἂν εἶναι. Ἡ πρόθεσις πρὸ τῆς χρήσεως δέον νὰ ὑποστῇ μίαν παρασκευήν, ἥτις ἐξαφανίζει ἀπολύτως, πᾶν ἴχνος ξένων πρωτεϊνῶν, λίπους, ἰδίᾳ βαζελίνης, ἡ ὁποία ἐπικαλύπτει τὰς ἀγοραζομένας ἀπὸ τοὺς προμηθευτὰς τοῦ χειρουργικοῦ ὑλικοῦ προθέσεις. Ὅσον ἀφορᾷ τὴν ἐπιλογὴν τῆς τεχνικῆς, αὕτη ἐξαρτᾶται ἀπὸ τὰς συνηθείας καὶ τὰς ἱκανότητας τοῦ χειρουργοῦ. Ὁ εἷς δύναται νὰ εἶναι ἱκανοποιημένος ἀπὸ μίαν ἐγχειρητικὴν τεχνικὴν μὲ τὴν ὁποίαν ἕτερος εἶχεν ἐπιπλοκάς. Ἡ προτιμοτέρα τεχνικὴ εἶναι ἐκείνη, ἡ ὁποία δι᾽ ἓν δεδομένον ἀποτέλεσμα εἶναι ἡ περισσότερον ἁπλῆ, π. χ. διατί νὰ γίνῃ περιστεφάνωσις μὲ ἐπιχρωμιωμένην ἐντεροχορδήν, δίδει τὰ ἴδια ἀποτελέσματα ἐπὶ τοῦ πεδίου τῆς ἐπανορθώσεως χωρὶς τὴν πρόκλησιν ἐπιπλοκῶν;

Πρέπει νὰ προφυλάσσεταί τις ἀπὸ τοῦ νὰ θέλῃ νὰ ἀντιγράψῃ πιστῶς τὰς τεχνικὰς τὰς ἐφαρμοζομένας εἰς τὴν χειρουργικὴν τοῦ ἀνθρώπου. Τέλος μετεγχειρητικῶς δέον νὰ συνδυασθῇ σύντονος παρακολούθησις τῆς ἐξελίξεως τοῦ τραύματος μὲ μεγάλην ἁπλότητα εἰς τὰς ἰατρικὰς θεραπείας.

Θεραπεία τῶν ἐπιπλοκῶν

Ἐν ὄψει μιᾶς ὀξείας ὀστεομυελίτιδος ἡ ἀντιβιοτικὴ θεραπεία δύναται πολλάκις νὰ διακόψῃ τὴν ἀνάπτυξιν τῆς φλεγμονῆς καὶ νὰ ἐπιτρέψῃ τὴν συγκόλλησιν τοῦ κατάγματος. Ἡ δημιουργία χρονίας ὀστεομυελίτιδος εἶναι κακὸν προγνωστικόν, διότι ἡ πάθησις δέον καὶ σήμερον ἀκόμη νὰ θεωρῆται ἀθεράπευτος. Ἐφ᾽ ὅσον πρόκειται περὶ χρονίας καταστάσεως ἀφαιροῦνται

κατ' ἀρχὴν αἱ προθέσεις καὶ εἰδικώτερον αἱ κλωσταὶ τῆς περιστεφανώσεως, ἀκολουθεῖ δὲ ἀντισηψία τοῦ ὀστοῦ. Προσέτι, μία καλὴ ἀπόξεσις ὅλων τῶν μεμολυσμένων στοιχείων δύναται νὰ δώσῃ ἐλπίδας θεραπείας. Τὰ ἀντιβιοτικὰ δυνατὸν νὰ ξηράνουν προσωρινῶς τὰ συρίγγια ἀλλὰ ἡ ὕπουλος διεργασία θὰ ἀφυπνισθῇ ἀφεύκτως.

Ἡ ἀντιμετώπισις τῆς χρονίας ὀστεομυελίτιδος διὰ νὰ εἶναι ἐπιτυχὴς πρέπει νὰ εἶναι αἰτιολογική. Ἡ χρονία ὀστεομυελῖτις τῶν αὐλοειδῶν ὀστῶν ἰδίᾳ τῶν ὀπισθίων ἄκρων δὲν εἶναι μία παθολογικὴ ὀντότης ἀλλὰ οὔτε καὶ παρουσιάζει πάντοτε τὴν αὐτὴν κλινικὴν εἰκόνα. Οὕτω κατ' ἀρχὴν ὁ καθορισμὸς τῆς εἰκόνος καὶ τῆς φύσεως αὐτῆς εἶναι ἀπαραίτητος διότι ἡ νόσος εἰς τὴν χρονίαν αὐτῆς μορφὴν δυνατὸν νὰ εἶναι ἀπότοκος:

1) Μιᾶς ὀξείας ὀστεομυελίτιδος αἱματογενοῦς προελεύσεως, ἢ
2) Ἑνὸς ἐπιπλεγμένου κατάγματος ἐπιμολυνθέντος τελικῶς διὰ παθογόνων μικροοργανισμῶν.

Αἱ καταστάσεις αὗται ἔχουν κοινὸν γνώρισμα τὴν σταθερότητα τῶν συμπτωμάτων ἀλλὰ καὶ τὴν ἀστάθειαν ἐμφανίσεως αὐτῶν ὑπὸ μορφὴν συχνῶν ἢ σπανίων ὑποτροπῶν, παροξυσμοῦ πυρετικῆς ἐξάρσεως μετὰ θορυβωδῶν ἢ μὴ τοπικῶν φλεγμονωδῶν φαινομένων.

Ὁ καθορισμὸς τῆς φύσεως τῆς ἑκάστοτε περιπτώσεως στηρίζεται βασικῶς εἰς τὰ ἑξῆς τρία στοιχεῖα, δηλαδή:

α) Τὴν λῆψιν λεπτομεροῦς ἱστορικοῦ,
β) Τὴν κλινικὴν τοπικὴν ἐμφάνισιν τοῦ πάσχοντος μέλους, καὶ
γ) Τὸν Ἀκτινογραφικὸν ἔλεγχον.

Δι' αὐτῶν θὰ καθορισθῇ λεπτομερῶς εἰς ποίαν κατηγορίαν τῶν προαναφερθεισῶν κλινικῶν περιπτώσεων ἀνήκει ἡ πάθησις καὶ οὕτω θὰ προγραμματισθῇ ἡ θεραπεία.

ΠΕΡΙΛΗΨΙΣ

Εἰς τὴν παροῦσαν μελέτην ἐξητάσθησαν αἱ σκέψεις διὰ τῶν ὁποίων ὁδηγούμεθα εἰς τὴν ἀντιμετώπισιν τῶν ἐπιπλοκῶν τῆς χειρουργικῆς τῶν ὀστῶν. Κατὰ τὴν κρίσιν ἡμῶν η ἀντιμετώπισις τοιούτων περιπτώσεων εἶναι μὲν πολλάκις δυσχερής, πλὴν ὅμως καθίσταται δυνατὴ ἡ παροχὴ σημαντικῆς βοηθείας διὰ τῆς ἀκολουθητέας εἰδικῆς θεραπείας, ὑπὸ τὴν προϋπόθεσιν τῆς καλῆς ἐπιλογῆς καὶ μελέτης τῆς ἐφαρμοζομένης τεχνικῆς.

ΒΙΒΛΙΟΓΡΑΦΙΑ

1. GOLDMAN M.D., JOHNSON R.K. and GROSSBERE N.M. (1960). A new approach to chronic osteomyelitis. Am. J. Orthop. 2 - 63.
2. CO PERE E.L. (1962). Treatment of osteomyelitis and infected wounds by closed irrigation with a detergennt antibiotic solution. Acta orthop. scand 32: 324 - 333.