ePublishing

ΕΘΝΙΚΟ ΚΕΝΤΡΟ ΤΕΚΜΗΡΙΩΣΗΣ
NATIONAL DOCUMENTATION CENTRE

Journal of the Hellenic Veterinary Medical Society

Vol 27, No 2 (1976)

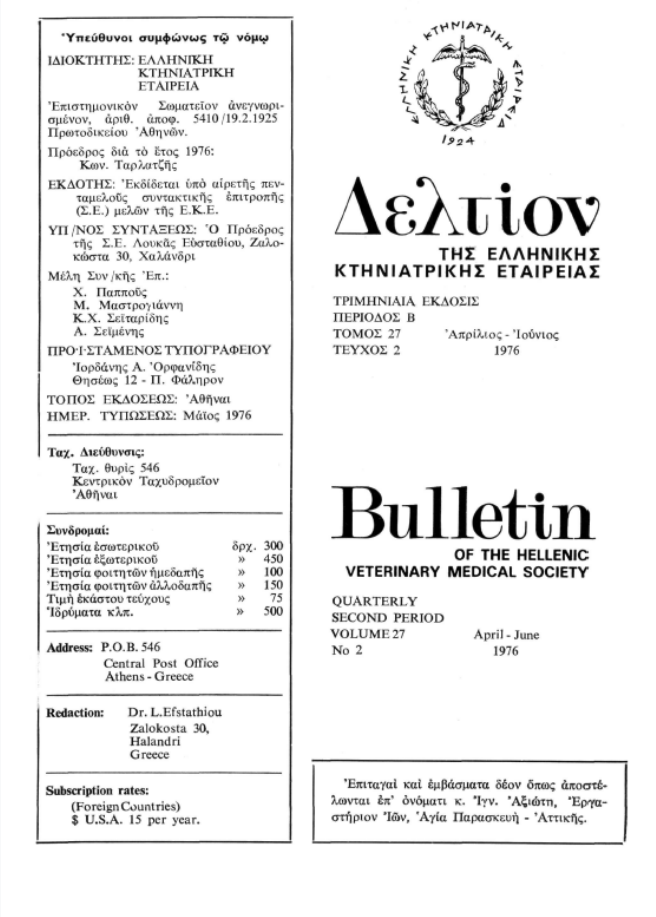

'Υπεύθυνοι συμφώνως τῷ νόμῳ

ΙΔΙΟΚΤΗΤΗΣ: ΕΛΛΗΝΙΚΗ ΚΤΗΝΙΑΤΡΙΚΗ ΕΤΑΙΡΕΙΑ

'Επιστημονικὸν Σωματεῖον ἀνεγνωρισμένον, ἀριθ. ἀποφ. 5410/19.2.1925 Πρωτοδικείου 'Αθηνῶν.

Πρόεδρος διὰ τὸ ἔτος 1976: Κων. Ταρλατζῆς

ΕΚΔΟΤΗΣ: 'Εκδίδεται ὑπὸ αἱρετῆς πενταμελοῦς συντακτικῆς ἐπιτροπῆς (Σ.Ε.) μελῶν τῆς Ε.Κ.Ε.

ΥΠ/ΝΟΣ ΣΥΝΤΑΞΕΩΣ: 'Ο Πρόεδρος τῆς Σ.Ε. Λουκᾶς Εὐσταθίου, Ζαλοκόστα 30, Χαλάνδρι

Μέλη Συν/κῆς 'Επ.:
Χ. Παπποῦς
Μ. Μαστρογιάννη
Κ.Χ. Σείταρίδης
Α. Σεϊμένης

ΠΡΟΪΣΤΑΜΕΝΟΣ ΤΥΠΟΓΡΑΦΕΙΟΥ
'Ιορδάνης Α. 'Ορφανίδης
Θησέως 12 - Π. Φάληρον

ΤΟΠΟΣ ΕΚΔΟΣΕΩΣ: 'Αθῆναι
ΗΜΕΡ. ΤΥΠΩΣΕΩΣ: Μάϊος 1976

Ταχ. Διεύθυνσις:
Ταχ. θυρίς 546
Κεντρικὸν Ταχυδρομεῖον
'Αθῆναι

Συνδρομαί:

'Ετησία ἐσωτερικοῦ	δρχ.	300
'Ετησία ἐξωτερικοῦ	»	450
'Ετησία φοιτητῶν ἡμεδαπῆς	»	100
'Ετησία φοιτητῶν ἀλλοδαπῆς	»	150
Τιμὴ ἑκάστου τεύχους	»	75
'Ιδρύματα κλπ.	»	500

Address: P.O.B. 546
Central Post Office
Athens - Greece

Redaction: Dr. L.Efstathiou
Zalokosta 30,
Halandri
Greece

Subscription rates:
(Foreign Countries)
$ U.S.A. 15 per year.

ΕΛΛΗΝΙΚΗ ΚΤΗΝΙΑΤΡΙΚΗ ΕΤΑΙΡΕΙΑ 1924

Δελτίον
ΤΗΣ ΕΛΛΗΝΙΚΗΣ ΚΤΗΝΙΑΤΡΙΚΗΣ ΕΤΑΙΡΕΙΑΣ

ΤΡΙΜΗΝΙΑΙΑ ΕΚΔΟΣΙΣ
ΠΕΡΙΟΔΟΣ Β
ΤΟΜΟΣ 27 'Απρίλιος - 'Ιούνιος
ΤΕΥΧΟΣ 2 1976

Bulletin
OF THE HELLENIC VETERINARY MEDICAL SOCIETY

QUARTERLY
SECOND PERIOD
VOLUME 27 April - June
No 2 1976

'Επιταγαὶ καὶ ἐμβάσματα δέον ὅπως ἀποστέλλωνται ἐπ' ὀνόματι κ. 'Ιγν. 'Αξιώτη, 'Εργαστήριον 'Ιῶν, 'Αγία Παρασκευὴ - 'Αττικῆς.

Goat Pneumonia in the district of Pieria (Greece)

Δ. ΣΤΕΦΑΝΟΥ

doi: 10.12681/jhvms.21246

Copyright © 2019, Δ. ΣΤΕΦΑΝΟΥ

This work is licensed under a Creative Commons Attribution-NonCommercial 4.0.

To cite this article:

ΣΤΕΦΑΝΟΥ Δ. (2019). Goat Pneumonia in the district of Pieria (Greece). *Journal of the Hellenic Veterinary Medical Society*, *27*(2), 83–101. https://doi.org/10.12681/jhvms.21246

https://epublishing.ekt.gr | **e-Publisher:** EKT | **Downloaded at:** 30/01/2026 12:11:27

ΠΝΕΥΜΟΝΙΑΙ ΤΩΝ ΑΙΓΩΝ ΕΙΣ ΤΟΝ ΝΟΜΟΝ ΠΙΕΡΙΑΣ

Ὑπὸ
Δ. ΣΤΕΦΑΝΟΥ*

GOAT PNEUMONIA IN THE DISTRICT OF PIERIA (GREECE)

By
D. STEFANOU

SUMMARY

A total of 1410 lungs of goats, which were slaughtered in the district of Pieria (Greece), were examined macroscopically. Out of them, 207 were subjected, also, to histologic. 34 to microbiological and 50 to parasitological examinations.

Parasitic infections were very commonly accountied on 87 % of the cases. M. capillaris, P. rufescens and D. filaria were the species isolated. M. capillaris was isolated in the majority of the cases.

Macroscopic lesions were primarily represented by various size areas of hepatosis, especially in the diafragmatic lobes.

Microscopic changes were those of bronchopneumonia or lobular-pneumonia. In 18 cases enzootic pneumonia due to Pasteurella sp. was observed. Pasteurella haemolitica was isolated in 6 cases and Pasteurella multocida in three cases. In three more cases diagnosis was based on macro-and microscopic changes. Macroscopic lesions, as a severe hepatosis, were concentrated mainly on the right apical lobe. The microscopic picture revealed bronchiolar and alveolar changes characterised by cellular exudate consisting of macrophage cells. Thus, the pneumonia was lobular or fibrinous one.

In 40 cases changes of interstitial pnemonia with inclusion bodies resembling those caused by P.L.V. (Chlamydia) were observed. The changes in these cases were lobulary distributed and were located mainly in the right apical lobe. In the microscopic examination, were observed interstitial pneumonia with perivascular and peribronchial changes characterised by infiltration with histiocytes and lymphocytes. In the epithelial bronchi and bronchial glands there were found endoplasmic eosinophilic inclusion bodies.

Finally in three cases adenomatosis of the lungs resembling that of the sheep was observed. In these cases the changes were multicentral consisting of multiple white or white-gray nodes, 5 - 10 mm in diameter and compact in consistancy. Histologically, papillomatous tissue was observed, predominantly in the alveolar and bronchial epithelium, and also, vacuole degeneration of the high columnar epithelium.

Ἐλήφθη τὴν 10-4-1976

* Ἀγροτικὸν Κτηνιατρεῖον Κατερίνης

Ἐπιδίωξις τῆς παρούσης μελέτης ὑπῆρξεν ἡ Παθολογοανατομικὴ καὶ Ἱστοπαθολογικὴ μελέτη τῶν πνευμονιῶν τῶν αἰγῶν, ἡ ταξινόμησις τούτων καὶ ἡ κατὰ τὸ δυνατὸν διαπίστωσις τῆς συχνότητος τούτων, ἰδίᾳ εἰς τὴν περιοχὴν τοῦ Νομοῦ Πιερίας.

Ἐκ τῶν παρατηρήσεών μας προκύπτει ὅτι τὸ σύνολον σχεδὸν τῶν πνευμόνων τῶν σφαζομένων ἐνηλίκων αἰγῶν ἀπορρίπτεται ὡς ἀκατάλληλον, εἴτε λόγῳ τῆς παρασιτώσεως ἐκ τῶν κοινῶν πνευμονικῶν παρασίτων ἢ τοῦ ἐχινοκόκκου, εἴτε λόγῳ σαφῶν φλεγμονωδῶν ἀλλοιώσεων (πνευμονιῶν) ὀφειλομένων εἰς μικροβιακὰ αἴτια.

ΥΛΙΚΟΝ ΚΑΙ ΜΕΘΟΔΟΙ

Οἱ ὑπὸ ἐξέτασιν πνεύμονες προήρχοντο ἅπαντες ἐκ τῶν σφαγείων καὶ κοινῶν χώρων σφαγῆς τοῦ Νομοῦ Πιερίας.

Ὡς ἐκ τούτου συνάγεται ὅτι ἡ ἡλικία τῶν ἐξετασθέντων πνευμόνων τῶν αἰγῶν ἦτο ὡς ἐπὶ τὸ πλεῖστον 3 ἐτῶν καὶ ἄνω, πλὴν ἐλαχίστων περιπτώσεων οἱ πνεύμονες τῶν ὁποίων προήρχοντο ἐξ ἐριφίων.

Ἡ συγκέντρωσις τοῦ ὑλικοῦ καὶ ἡ ἐξέτασις αὐτοῦ διήρκεσαν πλέον τῶν δύο ἐτῶν, ἡ ὅλη δὲ ἐργασία ἀπήτησε χρονικὸν διάστημα περίπου 3 ἐτῶν.

Εἰς τὸν κατωτέρω πίνακα ἐμφαίνεται ἡ κατὰ περιοχὰς προέλευσις τοῦ ὑλικοῦ καθὼς καὶ ὁ ἀριθμὸς τῶν μακροσκοπικῶς καὶ μικροσκοπικῶς ἐξετασθέντων πνευμόνων.

Προέλευσις		Ἐξετασθέντα Μακροσκοπικῶς	Ἐξετασθέντα Μικροσκοπικῶς
Σφαγεῖα	Κατερίνης	888	109
»	Αἰγινίου	140	38
»	Λιτοχώρου	16	8
Κοινὸς χῶρος σφαγῆς	Μηλέας	31	7
»	Ρητίνης	238	24
»	Ἐλατοχωρίου	18	8
»	Λόφου	26	6
»	Ἁγ. Δημητρίου	40	6
»	Κίτρους	13	1
		1.410	207

Τὸ ὑλικὸν συνεκεντροῦτο καὶ μετεφέρετο αὐθημερὸν εἰς τὸ Ἐργαστήριον τῆς Παθολογικῆς Ἀνατομικῆς τῆς Κτηνιατρικῆς Σχολῆς τοῦ Ἀριστοτελείου Πανεπιστημίου Θεσσαλονίκης, ὅπου καὶ ἐπραγματοποιεῖτο ἡ μακρο-

σκοπικὴ ἐξέτασις τῶν πνευμόνων πρὸς διαπίστωσιν τυχὸν ὑπαρχουσῶν ἀλλοιώσεων καὶ ἡ ἐγγραφὴ εἰς τὸ βιβλίον τῶν ἐξετάσεων.

Εἰς τὸ ἀρχικὸν στάδιον τῆς ἐν λόγῳ ἐρεύνης ἅπαντες οἱ πνεύμονες ἐξητάζοντο ἱστολογικῶς, μικροβιολογικῶς καὶ παρασιτολογικῶς, ἐνῷ κατόπιν ἡ ἱστολογικὴ καὶ μικροβιολογικὴ ἐξέτασις διενηργεῖτο, ἐφ' ὅσον ἐκ τῆς μακροσκοπικῆς ἐξετάσεως προεκαλοῦντο ὑποψίαι συγκεκριμένων ἀλλοιώσεων.

Ἐκ τῶν προσβεβλημένων σημείων ἐλαμβάνοντο μικρὰ τεμάχια πλάτους 2×2 ἑκατ. περίπου καὶ πάχους ἀναλόγου καὶ ἐτίθεντο εἰς διάλυμα οὐδετέρας φορμόλης 10% πρὸς μονιμοποίησιν.

Τεμάχια ὡρισμένων πνευμόνων, τῶν ὁποίων ὁ ἱστὸς εὑρίσκετο ἐν ἡπατώσει, ἀπεστέλλοντο πρὸς μικροβιολογικὴν ἐξέτασιν εἰς τὰ Μικροβιολογικὰ Ἐργαστήρια τῆς Κτηνιατρικῆς Σχολῆς καὶ τοῦ Ὑπουργείου Γεωργίας διὰ τὴν ἀνεύρεσιν τυχὸν ὑπαρχόντων παθογόνων μικροβίων. Συνολικῶς διὰ μικροβιολογικὴν ἐξέτασιν ἀπεστάλησαν 34 πνεύμονες.

Διὰ παρασιτολογικὴν ἐξέτασιν ἀπεστάλησαν 50 πνεύμονες. Κατ' ἀρχὴν ἐστέλλοντο ἀδιακρίτως μετ' ἀλλοιώσεων ἢ ἄνευ, ἐν συνεχείᾳ δὲ μόνον τὰ ἠλλοιωμένα, πρὸς ἐπιβεβαίωσιν τῆς τεθείσης μακροσκοπικῆς διαγνώσεως.

Τὰ πρὸς ἱστολογικὴν ἐξέτασιν τεμάχια μετὰ τὴν μονιμοποίησιν ὑφίσταντο κατάλληλον ἐπεξεργασίαν καὶ ἐνεκλείοντο εἰς παραφίνην διὰ συσκευῆς κενοῦ. Ἐξ αὐτῶν ἐλαμβάνοντο τομαὶ πάχους 6-8 μ. αἱ ὁποῖαι ἐν συνεχείᾳ ἐχρώννυντο δι' αἱματοξυλίνης-ἐωσίνης Μετὰ ταῦτα ἐξητάζοντο μικροσκοπικῶς, ὁπότε, ἐν συνδυασμῷ πρὸς τὴν μακροσκοπικὴν εἰκόνα, ἐχαρακτηρίζετο τὸ εἶδος τῆς ὑπαρχούσης πνευμονίας.

ΠΑΡΑΤΗΡΗΣΕΙΣ

Κατὰ τὰς ἡμετέρας παρατηρήσεις, αἱ ὁποῖαι ἐβασίσθησαν ἐπὶ τῆς μακροσκοπικῆς καὶ μικροσκοπικῆς ἐξετάσεως τῶν πνευμόνων, ἠκολουθήθη ἡ αὐτὴ ταξινόμησις οἵα καὶ ἡ ὑπὸ τῶν ξένων ἐρευνητῶν.

ΠΑΡΑΣΙΤΩΣΕΙΣ

Μακροσκοπικαὶ ἀλλοιώσεις: Μακροσκοπικῶς διεπιστοῦτο σαφῶς ἡ ὕπαρξις παρασιτικῶν ἀλλοιώσεων, ὡς τοῦτο ἀπεδείχθη καὶ μικροσκοπικῶς, ἐκδηλουμένων διὰ περιοχῶν μὲ ἡπάτωσιν διαφόρου ἐκτάσεως καὶ ἐντοπιζομένων ἐπὶ τῶν διαφραγματικῶν, κυρίως, λοβῶν καὶ εἰδικώτερον ἐπὶ τοῦ ραχιαίου χείλους αὐτῶν (εἰκ. 1). Τὸ μέγεθος τῶν ἀλλοιώσεων τούτων ἐποίκιλλε τὰ μέγιστα. Εἰς τὰς περισσοτέρας τῶν περιπτώσεων αἱ περιοχαὶ αὗται συνενούμεναι μεταξύ των ἐκάλυπτον μεγάλας ἐπιφανείας τοῦ πνευμονικοῦ

ἱστοῦ. Ἡ χροιὰ τῶν ἀλλοιώσεων τούτων ἦτο ἐρυθρὰ ἢ φαιὰ ἀναλόγως τῆς ἡλικίας των.

Ἐπὶ τῆς ἐπιφανείας τομῆς αἱ ἀλλοιώσεις αὗται ἐδείκνυον σφηνοειδῆ μορφὴν εἰσδυόμεναι ἐντὸς τοῦ πνευμονικοῦ παρεγχύματος καὶ ἀπολήγουσαι εἰς τοὺς μεγαλυτέρους βρόγχους. Ἐνίοτε παρετηρήθησαν πυώδεις ἐξεργασίαι ὀφειλόμεναι εἰς πυογόνους μικροοργανισμούς, ὡς ἡ μικροβιολογικὴ ἐξέτασις ἀπέδειξε καὶ δημιουργοῦσαι ἀληθῆ ἀποστημάτια.

Συχνάκις παρετηροῦντο ἀποτιτανωθεῖσαι ἑστίαι δίκην φαιῶν ὀζιδίων ὑπεγειρόντων τὸν ὑπεζωκότα. Αὗται ἦσαν σκληραὶ εἰς τὴν σύστασιν, τὸ δὲ μέγεθός των ἐποίκιλλεν ἀπὸ κεφαλῆς καρφίδος μέχρι μεγέθους φακῆς, καθιστάμεναι αἰσθηταὶ διὰ τῆς ψηλαφήσεως.

Ὁ πνεύμων, ἐν τῷ συνόλῳ του, ἐπαρουσιάζετο διωγκωμένος, μὴ συμπτυσσόμενος κατὰ τὴν διάνοιξιν τοῦ θώρακος καὶ πολλαπλασίως βαρύτερος τοῦ φυσιολογικοῦ (μέχρι καὶ 2 χιλιόγραμμα).

Πολλάκις αἱ ἀλλοιώσεις αὗται συνωδεύοντο καὶ ὑπὸ ἐμφυσήματος ἐντοπιζομένου ἰδιαιτέρως εἰς τοὺς καρδιακοὺς καὶ κορυφαίους λοβούς.

Κατὰ τὴν ψηλάφησιν τῶν ἐν λόγῳ ἀλλοιώσεων, αὗται ἦσαν σκληρᾶς συστάσεως συμπαγεῖς, μὴ ὑποχωροῦσαι εἰς τὴν πίεσιν διὰ τοῦ δακτύλου.

Σχεδὸν πάντοτε κατὰ τὴν συμβολὴν τοῦ κάτω καὶ ὀπισθίου χείλους τῶν πνευμόνων, συνηντᾶτο ἡπάτωσις ἐρυθροφαίου ἢ φαιᾶς χροιᾶς. Εἰς τὴν τραχεῖαν καὶ τοὺς μεγάλους βρόγχους, μετὰ τὴν διάνοιξίν των, συχνάκις παρετηροῦντο ἐνήλικες ἕλμυνθες ἐντὸς ἀφρώδους ἐξιδρώματος, πιθανῶς τοῦ γένους Dictyocaulus.

Εἰς τὴν ραχιαίαν ἐπιφάνειαν τῶν διαφραγματικῶν λοβῶν πολλάκις παρετηροῦντο μικρὰ ὑπεγείροντα τὸν ὑπεζωκότα μελανὰ ὀζίδια τὰ ὁποῖα ὠφείλοντο εἰς τὸ M. Capillaris, ὡς ἀπέδειξεν ἡ παρασιτολογικὴ ἐξέτασις. Τὸ μέγεθος τούτων ἦτο ἀπὸ κεφαλῆς καρφίδος μέχρι κόκκου σισάμου. Κατὰ τὴν διάτρησιν τούτων διὰ καρφίδος, ἐλαμβάνετο μᾶζα ἐκ λεπτοτάτων σκοτεινοχρόων ἑλμύνθων, διακρινομένων, ἐνίοτε, καὶ διὰ γυμνοῦ ὀφθαλμοῦ.

Συχνὴ ἦτο ἡ μόλυνσις τῶν πνευμόνων ὑπὸ ἐχινοκόκκου, ἡ ὁποία πολλάκις ἦτο τόσον βαρεῖα, ὥστε νὰ μεταβάλλεται πλήρως τὸ σχῆμα τούτων. Τὸ μέγεθος τῶν κύστεων ἐποίκιλλεν ἀπὸ ρεβύνθου μέχρι κεφαλῆς μικροῦ παιδός. Πολλάκις παρετηροῦντο περισσότεραι τῆς μιᾶς ὑδατῖδαι κύστεις, αἱ ὁποῖαι ἦσαν πλήρεις ὑγροῦ ἢ εὑρίσκοντο εἰς διάφορα στάδια ἀποτιτανώσεως. Ἐκ τῶν 1.410 ἐξετασθέντων πνευμόνων ἀνευρέθησαν εἰς 108 περιπτώσεις, ἤτοι περίπου 7,6%.

Ἱστοπαθολογικαὶ ἀλλοιώσεις: Διὰ τῆς μικροσκοπικῆς ἐξετάσεως τῶν πνευμονικῶν ἱστοτεμαχίων, ἡ διάγνωσις ἡμῶν ἐβασίσθη εἰς τὴν παρουσίαν παρασίτων, προνυμφῶν καὶ ᾠῶν, ἐντὸς τοῦ πνευμονικοῦ παρεγχύματος τῶν

βρόγχων, βρογχίων καὶ κυψελίδων, εἰς τὴν ὕπαρξιν μιᾶς ὀξείας, ὑποξείας ἢ χρονίας βρογχοπνευμονίας.

Τὰ παράσιτα ἄλλοτε μὲν ἀνευρίσκοντο διάσπαρτα ἢ συγκεντρωμένα κατὰ μάζας ἐντὸς τοῦ πνευμονικοῦ παρεγχύματος, ἄλλοτε δὲ ἐντὸς τῶν βρογχίων καὶ κυψελίδων (εἰκ. 3).

Τὰ παράσιτα, προνύμφαι καὶ ὠά, ἦσαν ἀτάκτως κατανεμημένα εἰς τὸ παρέγχυμα τοῦ πνεύμονος, δημιουργοῦντα ἀληθῆ παρασιτικὰ κοκκιώματα τῶν ὁποίων τὸ κέντρον κατεῖχον τὰ παράσιτα, τὴν δὲ περιφέρειαν φλεγμονικὰ κύτταρα διατασσόμενα εἰς ζώνας οὐχὶ σαφῶς διαχωριζομένας μεταξύ των. Ἡ διάταξις ἐκ τοῦ κέντρου πρὸς τὴν περιφέρειαν εἶχε τὴν σειράν, παράσιτα, ἠωσινόφιλα, πολυμορφοπύρηνα κύτταρα, στρογγυλοκύτταρα, μεταξὺ τῶν ὁποίων ἀπηντῶντο καὶ γιγαντοκύτταρα τύπου Langhans ὡς ἐπὶ τὸ πλεῖστον.

Πλησίον τῶν κοκκιωμάτων, αἱ κυψελίδαι ἦσαν ἄλλαι μὲν συνεπτυγμέναι, ἄλλαι δὲ διηυρυσμέναι. Εἰς τὰ μεσοκυψελιδικὰ διαστήματα διεπιστοῦτο διήθησις ἐκ λεμφοκυττάρων, ἱστιοκυττάρων καὶ μακροφάγων, προερχομένων ἐκ τοῦ κυψελιδικοῦ ἐπιθηλίου (Εἰκ. 4).

Τὸ τοίχωμα τῶν βρογχίων ἦτο λίαν πεπαχυμένον, οὐχὶ σπανίως παρετηρεῖτο ἐξαγγείωσις ἐρυθρῶν αἱμοσφαιρίων.

Εἰς τὰς πλέον ἐνηλίκους ἀλλοιώσεις, παρετηρεῖτο, εἰς τὸ κέντρον, ἀποτιτάνωσις περιβαλλομένη ὑπὸ ζώνης ἐπιθηλιοειδῶν κυττάρων καὶ γιγαντοκυττάρων ἀκολουθουμένης ὑπὸ τοιαύτης ἐκ στρογγυλῶν κυττάρων.

Εἴς τινας περιπτώσεις παρετηρήθη πάχυνσις τῶν ἀγγειακῶν τοιχωμάτων πέριξ δὲ τῶν ἀγγείων ἐσημειοῦτο διήθησις ἐκ λεμφοκυττάρων καί τινων πολυμορφοπυρήνων ἠωσινοφίλων κυττάρων. Κατὰ τὴν παρασιτολογικὴν ἐξέτασιν παρετηρεῖτο συνήθως μικτὴ μόλυνσις, ἐνίοτε ὅμως διεπιστοῦτο ἓν μόνον εἶδος παρασίτου. Οὕτω ἐκ τῶν πεντήκοντα ἀποσταλέντων πρὸς τοῦτο δειγμάτων, διεπιστώθησαν, εἰς 12 M. Capillaris, εἰς 6 P. Rufescens καὶ εἰς 1 D. Filaria. Εἰς 20 περιπτώσεις ἡ μόλυνσις ἦτο μικτὴ ἐκ M. Capillaris καὶ P. Rufescens. Εἰς ἑτέρας 6 τῶν περιπτώσεων συμμετεῖχε καὶ ὁ D. Fillaria, ὁμοῦ μετὰ τῶν M. Capillaris καὶ τοῦ P. Rufescens.

ΜΙΚΡΟΒΙΑΚΑΙ ΜΟΛΥΝΣΕΙΣ

Μακροσκοπικαὶ ἀλλοιώσεις: Κατὰ τὴν διάνοιξιν τοῦ θώρακος διεκρίνετο σαφῶς ἡ ἀλλοίωσις ἡ ὀφειλομένη εἰς τὴν Pasteurella κατὰ τοὺς κορυφαίους καὶ καρδιακοὺς λοβοὺς τοῦ πνεύμονος (εἰκ. 2). Συχνότατα τὴν ἀλλοίωσιν ταύτην ἐπαρουσίαζον ὁ δ. κορυφαῖος λοβός. Εἴς τινας περιπτώσεις ἡ ἀλλοίωσις ἀφεώρα εἰς τὸ σύνολον τῶν κορυφαίων καὶ καρδιακῶν λοβῶν.

Εἰς οὐδεμίαν περίπτωσιν παρετηρήθη πρωτογενὴς προσβολὴ τῶν πνευμόνων ὀφειλομένων εἰς τὴν Pasteurella, ἀλλὰ πάντοτε ἐφαίνετο νὰ συνώδευε

τὰς ἑτέρας παθήσεις καὶ κυρίως τὰς παρασιτικὰς τοιαύτας. Εἰς μίαν περίπτωσιν διεπιστώσαμεν καὶ ἑωσινόφιλα ἐνδοπλασματικὰ ἔγκλειστα (σύμμικτος μόλυνσις).

Ἡ χροιὰ τῶν προσβεβλημένων λοβῶν ἦτο ἀναλόγως τοῦ σταδίου τῆς ἡπατώσεως κυανέρυθρος, ἢ ἐρυθρόφαιος, ἡ σύστασίς των ἦτο συμπαγής, ἡ δὲ ἐπιφάνεια στίλβουσα καὶ γλοιώδης.

Ἡ ἐπιφάνεια τομῆς τῶν ἀλλοιώσεων παρουσίαζε χροιὰν ἐρυθρόφαιον. Εἴς τινας περιπτώσεις ὁ πνεύμων παρουσιάζετο διωγκωμένος μὲ οἰδηματικὰς περιοχάς.

Πολλάκις διεπιστοῦντο στικταὶ αἱμορραγίαι καὶ πετέχειαι ἐφ' ὁλοκλήρου τῆς ἐπιφανείας τοῦ πνεύμονος.

Λίαν συχνὴ ἦτο ἡ παρουσία ἰνώδους ἐξιδρώματος ἐπὶ τῶν πλευρικῶν τοιχωμάτων καὶ τοῦ περικαρδίου, δημιουργουμένων, οὕτω, συμφύσεων μεταξὺ τοῦ πνεύμονος καὶ τῶν στοιχείων τούτων.

Ἱστοπαθολογικαὶ ἀλλοιώσεις: Αὗται ἐχαρακτηρίζοντο ὑπὸ τῶν τυπικῶν τῆς ἰνιδώδους πνευμονίας ἀλλοιώσεων (εἰκ. 5), συνισταμένων ἐκ πλουσιωτάτου κυτταρικοῦ ἐξιδρώματος ἐντὸς τῶν ἀναπνευστικῶν βρογχίων καὶ τῶν πνευμονικῶν κυψελίδων.

Τὰ κυτταρικὰ στοιχεῖα τὰ ὁποῖα ἐπεκράτουν ἦσαν τὰ μακροφάγα κύτταρα καὶ κατὰ δεύτερον λόγον τὰ λεμφοκύτταρα καὶ οὐδετερόφιλα τοιαῦτα τὰ ὁποῖα ἀπηντῶντο τόσον ἐντὸς τοῦ αὐλοῦ τῶν κυψελίδων, ὅσον καὶ εἰς τοὺς κυψελιδικοὺς χώρους.

Εἰς ὡρισμένας περιπτώσεις παρετηρήθησαν νεκρώσεις, προφανῶς λόγῳ ἐπιμολύνσεων, διεκρίνοντο δὲ κυτταρικαὶ συγκεντρώσεις εἰς τὰς ὁποίας ὑπερίσχυεν ἡ παρουσία τῶν οὐδετεροφίλων πολυμορφοπυρήνων κυττάρων, τὰ ὁποῖα ἀπουσίαζον ἐξ ἄλλων περιοχῶν μὲ κυτταρικὴν ἀντίδρασιν.

Κατὰ τὴν μικροβιολογικὴν ἐξέτασιν τῶν ἐν λόγῳ πνευμόνων ἀπεμονώθησαν ἡ P. Haemolytica καὶ P. Multocida, πολλάκις ὁμοῦ μετ' ἄλλων πυογόνων μικροβίων. Εἴς τινας δὲ τῶν περιπτώσεων, ἐνῷ ὁ πνεύμων παρουσίαζεν ὅλας τὰς χαρακτηριστικὰς ἀλλοιώσεις τῆς ἐκ παστεριδιάσεως πνευμονίας, δὲν ἀπεμονώθησαν εἰμὴ μόνον κοινοὶ μικροοργανισμοί.

Κατὰ τὴν μικροβιολογικὴν ἐξέτασιν ἑτέρων περιπτώσεων ἔνθα παρετηρήθησαν ἑστίαι ἀλλοιώσεων μετὰ μικρῶν ἀποστημάτων εἰς διαφόρους περιοχὰς τοῦ πνεύμονος, ἀπεμονώθησαν ὡσαύτως Streptococcus, Staphylococcus, Coli, Corynebacterium Pyogenes, Διπλόκοκκοι καὶ εἰς μίαν δὲ περίπτωσιν Actinobacillus Lignieressi.

Εἰς πλείστας περιπτώσεις παρετηρήθησαν ἀποστήματα εἰς διαφόρους περιοχὰς τοῦ πνεύμονος, ὡς ἐπίσης καὶ εἰς τὰ μεσοπνευμόνια λεμφογάγγλια. Τὸ πῦον ἦτο ὑποπρασίνης χροιᾶς καὶ τυρώδους συστάσεως. Τὸ μέγεθος τῶν

ἀποστημάτων ἐποίκιλλεν ἀπὸ λεπτοκαρύου ἕως πορτοκαλίου. Ὡς ἀπεδείχθη ἐκ τῆς μικροβιολογικῆς ἐξετάσεως, ταῦτα ὠφείλοντο εἰς μόλυνσιν διὰ Corynebacterium Preitz Nocard. Ἡ ἱστολογικὴ εἰκὼν ἐχαρακτηρίζετο ἐκ τῆς ἑστιακῆς συγκεντρώσεως πολυμορφοπυρήνων κυττάρων. Τὸ κέντρον τῶν ἑστιῶν τούτων ἦτο πλῆρες κυτταρικῶν ὑπολειμμάτων, ἐνῷ αἱ πλεῖσται τῶν ἑστιῶν περιεβάλλοντο ἐκ συνδετικοῦ ἱστοῦ.

ΔΙΑΜΕΣΟΣ ΠΝΕΥΜΟΝΙΑ ΜΕΤ' ΕΓΚΛΕΙΣΤΩΝ

[**Μακροσκοπικαὶ ἀλλοιώσεις:** Κατὰ τὴν μακροσκοπικὴν ἐξέτασιν τῶν πνευμόνων, ἀλλοιώσεις παρετηρήθησαν κυρίως εἰς τοὺς κορυφαίους καὶ καρδιακοὺς λοβούς. Συχνοτέρα δὲ ἦτο ἡ ἐμφάνισις τῶν ἀλλοιώσεων τούτων εἰς τὸν δ. κορυφαῖον λοβόν. Εἴς τινας δὲ περιπτώσεις μικραὶ ἡπατικαὶ ἑστίαι περιβαλλόμεναι ὑπὸ ἐξισωτικοῦ ἐμφυσήματος ἐνεφανίζοντο καὶ ἐπὶ τῆς ραχιαίας ἐπιφανείας τῶν διαφραγματικῶν λοβῶν.

Ἡ χροιὰ τούτων ἦτο ἐρυθρόφαιος ἢ λευκόφαιος, ἀναλόγως τῆς ἡλικίας τῆς ἡπατώσεως. Ἦσαν δὲ πάντοτε λοβιώδους κατανομῆς.

Κατὰ τὴν τομὴν τῶν ἐν ἡπατώσει περιοχῶν, ἐξήρχετο λευκόφαιον κολλώδους συστάσεως ἐξίδρωμα, ἡ δὲ σύστασις τοῦ πνεύμονος ἐπαρουσιάζετο κατὰ τὸ μᾶλλον ἢ ἧττον συμπαγής.

Οἱ μεσοπνευμόνιοι καὶ βρογχικοὶ λεμφαδένες ἦσαν σχεδὸν πάντοτε ἐξοιδημένοι καὶ ὑπεραιμικοί.

Ἱστοπαθολογικαὶ ἀλλοιώσεις: Οἱ μεσοκυψελιδικοὶ χῶροι ἐπαρουσιάζοντο πεπαχυμένοι συνεπείᾳ διηθήσεως ὑπὸ ἱστιοκυττάρων καὶ λεμφοκυττάρων, ἐνῷ ἐντὸς τῶν κυψελίδων σπανίως παρετηρήθησαν φλεγμονώδη κύτταρα.

Τὰ τριχοειδῆ ἀγγεῖα ἦσαν πεπληρωμένα αἵματος. Περιξ τῶν ἀγγείων μέσου καὶ μικροῦ διαμετρήματος παρετηρεῖτο διήθησις ἐκ λεμφοκυττάρων, πλασμοκυττάρων καὶ ἱστιοκυττάρων (εἰκ. 9).

Περιξ τῶν βρογχίων καὶ μεγάλων βρόγχων παρετηρεῖτο, ἐπίσης, διήθησις ἐκ τοῦ αὐτοῦ ὡς ἀνωτέρω τύπου κυττάρων (εἰκ. 8).

Ἐντὸς τοῦ πρωτοπλάσματος τῶν ἐπιθηλιακῶν κυττάρων τῶν βρόγχων διεπιστώθη, προσέτι, ἡ παρουσία ἠωσινοφίλων ἐγκλείστων διαφόρου μεγέθους καὶ ἀριθμοῦ (εἰκ. 6). Ταῦτα εἰς ὡρισμένας περιπτώσεις ἔδιδον τὴν ἐντύπωσιν κοκκιώδους σχηματισμοῦ, ὡς ἐπὶ τὸ πλεῖστον ὅμως ἦσαν στρογγύλοι, ὁμοιογενεῖς σχηματισμοί.

Εἴς τινας περιπτώσεις τὰ ἔγκλειστα ταῦτα διεπιστώθησαν καὶ εἰς τὸ κυττόπλασμα τῶν ἀδενικῶν κυττάρων (εἰκ. 7).

ΑΔΕΝΟΜΑΤΩΣΙΣ*

Μακροσκοπικαὶ ἀλλοιώσεις: Εἰς τρία περιστατικὰ ἐκ τῶν 1.410 ἐξετασθέντων πνευμόνων διεπιστώθησαν ἀλλοιώσεις ἀδενοματώσεως, ὁμοίων ἐκείνων αἱ ὁποῖαι παρατηροῦνται κατὰ τὴν ἀδενομάτωσιν τοῦ προβάτου.

Αὗται παρουσιάζοντο ὑπὸ μορφὴν πολλαπλῶν στρογγύλων λευκῶν ἢ λευκοφαίων ὀζιδίων συστάσεως συμπαγοῦς, διαμέτρου 5 - 10 χιλιοστῶν. Ταῦτα ἦσαν μεμονωμένα ἢ συνενούμενα μεταξύ των, ἐδημιούργουν δὲ συμπαγεῖς μάζας. Τὰ ὀζίδια ταῦτα ἦσαν διάσπαρτα εἰς ὁλόκληρον τὸν πνεύμονα. Κατὰ τὴν διατομὴν τούτων ἐξήρχετο ροδόχρουν θολερὸν ὑγρόν.

Ὁ πνεύμων παρουσιάζετο διωγκωμένος, συμπαγής, οἰδηματικὸς καὶ βαρύτερος 3 - 4 φορὰς τοῦ φυσιολογικοῦ.

Εἰς τὰ μεσοπνευμόνια λεμφογάγγλια δὲν παρετηρήθησαν ἀλλοιώσεις.

Ἱστοπαθολογικαὶ ἀλλοιώσεις: Μικροσκοπικῶς διεπιστώθησαν πολυάριθμοι περιοχαὶ τοῦ πνεύμονος ἀδενοματώδους ἐξαλλαγῆς. Εἰς τὴν ἀλλοίωσιν ταύτην συμμετεῖχον ἀδιακρίτως τόσον τὰ τελικὰ ἀναπνευστικὰ βρόγχια, ὅσον καὶ αἱ ἀναπνευστικαὶ κυψελίδες (εἰκ. 15).

Τὰ στοιχεῖα ταῦτα ἐκαλύπτοντο ὑπὸ κυβοειδοῦς ἢ κυλινδρικοῦ ἐπιθηλίου. Ὑψηλὸν κυλινδρικὸν ἐπιθήλιον μετὰ κενοτοπιώδους πρωτοπλάσματος (εἰκ. 11) διεπιστώθη εἰς μίαν περίπτωσιν ὡς τὴν περιγράφει ὁ Cuba-Caparo καὶ συν. (1961). Τὰ μεσοκυψελιδικὰ διαστήματα ἦσαν πεπαχυμένα συνεπείᾳ διηθήσεως ἐκ λεμφοκυττάρων, πλασμοκυττάρων καὶ ἱστιοκυττάρων.

Χαρακτηριστικὴ ἦτο ἡ ἐξεργασία θηλωματωδῶν προσεκβολῶν διδουσῶν τὴν εἰκόνα μιᾶς ἀδενοθηλωματώδους ὑπερπλαστικῆς ἐξαλλαγῆς (εἰκ. 16).

Ἐντὸς τῶν κυψελιδικῶν αὐλῶν διεπιστώθη, εἰς μίαν περίπτωσιν, ὁμοιογενὲς ἠωσινόφιλον περιεχόμενον, ἐντὸς τοῦ ὁποίου ὑπῆρχον καὶ ἀποπεσόντα κύτταρα ἐκ τοῦ ἐπιθηλίου τῶν κυψελίδων (εἰκ. 12).

ΣΥΖΗΤΗΣΙΣ ΚΑΙ ΣΥΜΠΕΡΑΣΜΑΤΑ

Παρασιτικὴ Βρογχοπνευμονία

Ἀλλοιώσεις ἐκ πνευμονικῆς παρασιτώσεως διεπιστώθησαν εἰς ποσοστὸν 88% ἐκ τῶν ἐξετασθέντων πνευμόνων. Τὸ ποσοστὸν τοῦτο κατά τι ὑπολείπεται τοῦ ὑπὸ τοῦ Ἐξαρχοπούλου (1967) ἀναφερομένου τοιούτου (98%) εἰς τὰ πρόβατα.

Ἕτερα στατιστικὰ στοιχεῖα παρ' ἡμῖν δὲν ὑφίστανται, δυστυχῶς, οὕτως ὥστε νὰ δύναταί τις νὰ συμπεράνῃ ὅτι ἡ ὑφ' ἡμῶν περιγραφομένη κατάστασις

---

* Ἀνεκοινώθη εἰς τὸ XX Παγκόσμιον Κτηνιατρικὸν Συνέδριον.

εἰς τὰς αἴγας εἶναι θέμα τοπικὸνἢ τοῦτο ἀποτελεῖ γενικώτερον πρόβλημα ὁλοκλήρου τοῦ Ἑλλαδικοῦ χώρου.

Τὸ ποσοστὸν μολύνσεως εἰς τὰ ἡμέτερα περιστατικὰ δεικνύει τεραστίαν διαφορὰν ἐκείνης τὴν ὁποίαν ἀναφέρει ὁ Ramachandran (1967), ἐνεργήσας ἐρεύνας ἐπὶ 424 αἰγῶν καὶ διαπιστώσας ποσοστὸν μολύνσεως ἐκ παρασίτων 11%. Τὰ παράσιτα δὲ τὰ ὁποῖα ἀνεῦρεν ἦσαν ὁ D. Fillaria καὶ P. Rufescens.

Εἰς τὰ 50 περίπου ἐκ τῶν ἡμετέρων περιστατικῶν τῶν ἐξετασθέντων παρασιτολογικῶς κατὰ μέγα ποσοστὸν ἡ μόλυνσις προήρχετο ἐκ τοῦ M. Capillaris, καὶ κατὰ δεύτερον λόγον ἐκ τοῦ P. Rufescens καὶ D. Filaria.

Ἡ ἀνωτέρω διαπίστωσις συμφωνεῖ μετὰ τοῦ Χειμωνᾶ (1970), ὅστις ὑποστηρίζει ὅτι ὁ M. Capillaris ἀποτελεῖ παρ' ἡμῖν τὸ συνηθέστερον αἴτιον τῆς παρασιτικῆς βρογχοπνευμονίας τῶν αἰγοπροβάτων.

Ἐν ἀντιθέσει πρὸς τὰς παρατηρήσεις τοῦ Ἐξαρχοπούλου (1967), ἐπὶ προβάτων, δὲν διεπιστώσαμεν ἰδιαιτέραν προτίμησιν ὡς πρὸς τὴν ἐντόπισιν τῶν παρασιτικῶν ἀλλοιώσεων εἰς τὸν πνεύμονα, πλὴν τοῦ γεγονότος ὅτι αὗται ἦσαν πολυπληθέστεραι κατὰ τὸ ραχιαῖον χεῖλος τῶν διαφραγματικῶν λοβῶν.

Αἱ μικροσκοπικαὶ ἀλλοιώσεις ἐν τῷ συνόλῳ των δὲν διαφέρουν ἐκείνων αἵτινες παρατηροῦνται εἰς τὰ πρόβατα, ὡς διεπιστώθη ὑπὸ τῶν Petrov (1944), Pei-Linli (1948), Gerichter (1951), Jouex καὶ Haer (1951), Goldberg (1952), Cohrs (1962), Poynder καὶ Sekway (1966), Ἐξαρχόπουλος (1967), Ramachandran (1967) καὶ Niberle καὶ Cohrs (1962).

Ἱστολογικῶς αἱ ἀλλοιώσεις ἐμφανίζονται ὡς περιγράφονται ὑπὸ τῶν ἀνωτέρω συγγραφέων, οὔτε διεπιστώθησαν διαφοραί τινες ἐν σχέσει πρὸς τὰς παρατηρουμένας εἰς τὰ πρόβατα.

Ὡς πρὸς τὴν παρατηρηθεῖσαν πάχυνσιν τῆς μυϊκῆς στιβάδος τῶν βρογχίων, τοῦτο συμπίπτει μὲ τὰ εὑρήματα τῶν Pei-Linli (1946) καὶ Ἐξαρχοπούλου (1967).

Ἐκτὸς τῶν ἀνωτέρω, παρετηρήθησαν, προσέτι, εἰς 108 περιπτώσεις (7,6% περίπου) ἐπὶ τοῦ συνόλου τῶν ἐξετασθέντων πνευμόνων, προσβολὴ ὑπὸ ἐχινοκοκκιάσεως.

Ἐνζωοτικὴ πνευμονία

Εἰς 18 πνεύμονας ἐκ τῶν 1.410 ἡμετέρων περιστατικῶν, παρετηρήθησαν ἀλλοιώσεις ἐνζωοτικῆς πνευμονίας.

Ἐκ τῶν 34 δειγμάτων ἅτινα ἀπεστάλησαν πρὸς μικροβιολογικὴν ἐξέτασιν ἡ P. Haemolytica ἀπεμονώθη εἰς 6 περιπτώσεις, ἡ P. Multocida εἰς 3 καὶ εἰς ἑτέρας 3 δὲν ἐταυτοποιήθη τὸ εἶδος. Διὰ τῆς ἱστολογικῆς ἐξετάσεως παρετηρήθησαν, προσέτι, αἱ ἀλλοιώσεις μιᾶς ἰνιδώδους πνευμονίας (εἰκ.

5), εἰς 6 ἐπὶ πλέον περιπτώσεις. Οὕτω τὸ ποσοστὸν ἐνζωοτικῆς πνευμονίας ἐπὶ 1.410 περιπτώσεων ἀνήρχετο εἰς 1,27% περίπου.

Εἰς οὐδεμίαν τῶν περιπτώσεων εἴχομεν ἀμιγῆ μόλυνσιν ἐκ Pasteurella, δηλαδὴ τὴν ἀληθῆ παστεριδίασιν, ἀλλὰ αὕτη πάντοτε συνώδευε τὰς παρασιτικὰς πνευμονικὰς μολύνσεις, γεγονὸς τὸ ὁποῖον φαίνεται νὰ συμπίπτῃ μὲ τὴν ἄποψιν τῶν Borgman καὶ Wilson (1955), οἱ ὁποῖοι θεωροῦν ὅτι ἡ ἐνζωκτικὴ πνευμονία ἐμφανίζεται δευτερογενῶς.

Εἰς μίαν τῶν περιπτώσεων ἀπεδείχθη καὶ ἡ ὕπαρξις πρωτοπλασματικῶν ἠωσινοφίλων ἐγκλείστων εἰς τὰ ἐπιθηλιακὰ κύτταρα τῶν βρόγχων, προφανῶς συνεπείᾳ μικτῆς μολύνσεως (συνύπαρξις διαμέσου πνευμονίας μετ' ἐγκλείστων καὶ ἐνζωοτικῆς πνευμονίας).

Πειραματικῶς, μόνον, ἀναφέρεται ὑπὸ τῶν Mugera καὶ Kramer (1967), ἀναπαραγωγὴ εἰς αἶγας τοῦ συνδρόμου τῆς ἐνζωοτικῆς πνευμονίας δι' ἐνδοτραχειακῆς καὶ πνευμονικῆς μολύνσεως διὰ P. Haemolytica.

Αἱ μακροσκοπικαὶ καὶ μικροσκοπικαὶ ἀλλοιώσεις συμπίπτουν πρὸς τὰς περιγραφομένας ὑπὸ τῶν Borgman καὶ Wilson (1955), Gourlay καὶ Barber (1960), Mugera καὶ Kramer (1967) ὡς καὶ μὲ τοὺς Hamdy καὶ συν. (1959), Cohrs (1962), Jubb-Kennedy (1963 καὶ 1970), Ἐξαρχόπουλος (1967).

Ἡ ἱστολογικὴ εἰκὼν τῶν περιπτώσεων ἐκείνων κατὰ τὰς ὁποίας ἀπεμονώθησαν σταφυλόκοκκοι ἢ στρεπτόκοκκοι, ἤτο τελείως διάφορος τῆς ἐκ Παστερέλλας προκαλουμένης, τῆς πρώτης χαρακτηριζομένης ἐκ τῆς παρουσίας πλήθους οὐδετεροφίλων πολυμορφοπυρήνων κυττάρων (πυώδεις ἐξεργασίαι).

Διάμεσος πνευμονία μετ' ἐγκλείστων

Εἰς τεσσαράκοντα περιστατικὰ ἐκ τῶν 207 ἐξετασθέντων ἱστολογικῶς, ἤτοι 19%, διεπιστώθη ἡ διάμεσος πνευμονία, χαρακτηριζομένη ὑπὸ διηθήσεως τῶν μεσοκυψελιδικῶν διαστημάτων ἐκ στρογγύλων κυττάρων καὶ ἱστιοκυττάρων. Διήθησις, ἐπίσης, ἐκ τῶν αὐτῶν κυττάρων παρετηρήθη πέριξ τῶν βρογχίων καὶ τῶν ἀγγείων μικροῦ καὶ μέσου διαμετρήματος.

Ἐντὸς τοῦ πρωτοπλάσματος τῶν ἐπιθηλιακῶν κυττάρων τῶν βρόγχων καὶ εἰς τινας περιπτώσεις τῶν βρογχικῶν ἀδένων, διεπιστώθη μέγας ἀριθμὸς διαφόρου μεγέθους καὶ στρογγύλου σχήματος, ἠωσινοφίλων ἐγκλείστων.

Ἐπὶ τῇ βάσει τῶν ὡς ἄνω περιγραφεισῶν ἱστολογικῶν καὶ μακροσκοπικῶν ἀλλοιώσεων δὲν δυνάμεθα νὰ καταλήξωμεν εἰς συμπεράσματα περὶ τοῦ αἰτιολογικοῦ παράγοντος, λόγῳ ἐλλείψεως μικροβιολογικῶν καὶ ἰολογικῶν ἐξετάσεων. Αἱ ἀλλοιώσεις, ὅμως, αὗται ὁμοιάζουν πρὸς ἐκείνας αἱ ὁποῖαι περιγράφονται εἰς τὰς αἶγας ὑπὸ τῶν Ishitani καὶ συν. (1957), Omori καὶ συν. (1957), Chauhan καὶ Singh (1969), ἀποδιδόμεναι εἰς P.L.V. (Chlamydia).

Ἀδενωμάτωσις (Jaagsiekte)

Ἡ νόσος αὕτη περιεγράφη εἰς τὰ πρόβατα ὑπὸ πλήθους ἐρευνητῶν ἀνὰ τὸν κόσμον.

Εἰς τὰς αἶγας ὀλίγαι μόνον περιπτώσεις ἀναφέρονται (Nobel 1958, Cuba-Caparo καὶ συν. 1961, Rajya καὶ Singh 1964, Tiwari καὶ Pandit 1967). Ὑπό τινων μάλιστα ἐρευνητῶν, ὡς οἱ Stamp καὶ Nisbet (1963) καὶ Tustin (1969) ἀμφισβητεῖται ἡ ὕπαρξις τῆς νόσου εἰς τὰς αἶγας.

Ἐν Ἑλλάδι ἡ νόσος περιεγράφη μόνον εἰς τὰ πρόβατα ὑπὸ τῶν Χριστοδούλου καὶ Ταρλατζῆ (1952), Ἐξαρχοπούλου καὶ συν. (1968), καὶ Σεϊμένη καὶ συν. (1970).

Ὑφ' ἡμῶν περιγράφεται διὰ πρώτην φορὰν εἰς τρία περιστατικὰ τοῦ ἐξετασθέντος ὑλικοῦ.

Αἱ μακροσκοπικαὶ ἀλλοιώσεις, συνιστάμεναι ἐκ πνεύμονος διωγκωμένου, συμπαγοῦς συστάσεως, βαρυτέρου τοῦ φυσιολογικοῦ, μετὰ διαχύτου κατανομῆς τῶν τοπικῶν ὀζιδίων τῆς νόσου, ἦσαν παρόμοιοι ἐκείνων αἱ ὁποῖαι ἀναφέρονται ὑπὸ τῶν (Nobel 1958, Cuba-Caparo καὶ συν. 1961, Rajya καὶ áingh 1964, Tiwari καὶ Pandit 1967).

Ὅσον ἀφορᾷ εἰς τὰς ἱστοπαθολογικὰς ἀλλοιώσεις, ἦσαν αἱ αὐταί, πλὴν τῆς περιπτώσεως ἐκείνης κατὰ τὴν ὁποίαν εἴχομεν ὁμοιογενὲς ἠωσινόφιλον περιεχόμενον εἰς τοὺς αὐλοὺς τῶν κυψελίδων, στοιχεῖον τὸ ὁποῖον δὲν ἀναφέρεται ὑπὸ τῶν συγγραφέων οἱ ὁποῖοι ἠσχολήθησαν μὲ τὴν νόσον ταύτην τόσον εἰς τὰς αἶγας, ὅσον καὶ εἰς τὰ πρόβατα (Schulz 1964, Schulz καὶ συν. 1965 κ.λ.π.). Προσπάθειαι διὰ τὴν ἀνεύρεσιν ἐνδοπυρηνικῶν ἐγκλείστων εἰς τὰ μακροφάγα κύτταρα ἀπέβησαν ἀρνητικαί. Τοιαῦτα ἔγκλειστα περιγράφονται ὑπὸ τῶν Smith καὶ Mackay (1969), καὶ Mackay (1969), εἰς καλλιεργείας μακροφάγων ἐκ πνεύμονος προβάτων πασχόντων ἐκ πνευμονικῆς ἀδενοματώσεως. Οἱ αὐτοὶ ἐρευνηταὶ ἐπέτυχον δι' ἀρνητικῆς χρώσεως νὰ παρατηρήσουν τὸν ἰὸν εἰς τὸ ἠλεκτρονικὸν μικροσκόπιον καὶ ἐπὶ τῇ βάσει τῆς μορφολογίας του νὰ τὸν κατατάξουν εἰς τὴν ὁμάδα τῶν ἰῶν τοῦ ἕρπητος. Συμπεραίνεται, οὕτω, ὅτι ἡ νόσος ὀφείλεται εἰς ἰόν. Τέλος μεταστάσεις εἰς τὰ μεσοπνευμόνια λεμφογάγγλια ὡς περιγράφονται ὑπὸ τῶν Cuba-Caparo καὶ συν. (1961), Stamp καὶ Nisbet (1963), Stevenson καὶ συν. (1969) καὶ Nobel καὶ συν. (1969) δὲν διεπιστώθησαν.

Συμπερασματικῶς, εἰς τὸ ἡμέτερον ὑλικὸν διεπιστώθησαν τὰ κάτωθι εἴδη πνευμονιῶν:

— Παρασιτικὴ βρογχοπνευμονία, ὀφειλομένη εἰς παράσιτα τῆς οἰκογενείας τῶν Metastrongylide καὶ δὴ εἰς τὸν M. Capillaris.

— Ἐνζωοτικὴ πνευμονία, ὀφειλομένη εἰς εἴδη γένους Pasteurella καὶ δὴ εἰς τὴν P. Haemolytica.

— Διάμεσος πνευμονία μετ' ἐγκλείστων, δυναμένη νὰ ἐνταχθῇ μᾶλλον εἰς τὴν πνευμονίαν τὴν προκαλουμένην ἐκ Chlamydia.

— Ἀδενομάτωσις, ἀναγνωρισθεῖσα ἐκ τῶν λίαν χαρακτηριστικῶν μακροσκοπικῶν καὶ μικροσκοπικῶν ἀλλοιώσεων.

ΠΕΡΙΛΗΨΙΣ

Εἰς τὴν παροῦσαν μελέτην ἐξητάσθησαν μακροσκοπικῶς 1.410 πνεύμονες αἰγῶν, ἁπάντων προερχομένων ἐκ τῶν σφαγείων καὶ κοινῶν χώρων σφαγῆς τοῦ Νομοῦ Πιερίας.

Ἐκ τούτων ἐξητάσθησαν ἱστολογικῶς 203, μικροβιολογικῶς 74 καὶ παρασιτολογικῶς 50 πνεύμονες.

Συχνοτάτη ἦτο ἡ ἐκ παρασίτων μόλυνσις, τὸ ποσοστὸν τῆς ὁποίας ἀνήρχετο εἰς 88%. Κατὰ τὴν παρασιτολογικὴν ἐξέτασιν, ἀπεμονώθησαν τρία εἴδη παρασίτων, ἤτοι M. Capillaris, P. Rufescens καὶ D. Filaria. Τὸ εἶδος τὸ ὁποῖον συνηντήθη περισσότερον τῶν ἄλλων παρασίτων ἦτο ὁ M. Capillaris.

Ἡ μακροσκοπικὴ εἰκὼν συνίστατο εἰς καθ' ἑστίας ἢ ἐκτεταμένας περιοχὰς ἡπάτωσιν ὅλων τῶν λοβῶν μὲ συχνοτέραν, ἐν τούτοις, ἐντόπισιν εἰς τοὺς διαφραγματικούς.

Αἱ μικροσκοπικαὶ ἀλλοιώσεις ἦσαν αἱ τοιαῦται τῆς βρογχοπνευμονίας ἢ λοβιώδους πνευμονίας.

Εἰς 18 περιπτώσεις παρετηρήθησαν σαφῶς αἱ ἀλλοιώσεις τῆς ἐνζωοτικῆς πνευμονίας, ὀφειλομένης εἰς εἴδη τοῦ γένους Pasteurella. Ἐργαστηριακῶς ἀπεμονώθη εἰς 6 περιπτώσεις ἡ P. Haemolytica καὶ εἰς 3 ἡ P. Multocida. Εἰς ἑτέρας 3 περιπτώσεις αὕτη διεγνώσθη ἐκ τῶν μακρο- καὶ μικροσκοπικῶν ἀλλοιώσεων τῆς νόσου.

Κατὰ τὴν μακροσκοπικὴν ἐξέτασιν αἱ ἀλλοιώσεις ἐνετοπίζοντο κυρίως ἐπὶ τοῦ δεξιοῦ κορυφαίου λοβοῦ καὶ συνίσταντο εἰς τὴν βαρεῖαν ἡπάτωσιν τούτου.

Ἡ μικροσκοπικὴ εἰκὼν συνίστατο εἰς τὴν προσβολὴν τῶν βρογχίων καὶ τῶν πέριξ κυψελίδων, χαρακτηριζομένην ἐκ κυτταρικοῦ ἐξιδρώματος ἐκ μακροφάγων κυττάρων. Ἡ πνευμονία αὕτη ἦτο τοῦ τύπου τῆς λοβώδους ἢ ἰνιδώδους τοιαύτης.

Περιγράφεται προσέτι μία διάμεσος πνευμονία μετ' ἐγκλείστων ὁμοιάζουσα ἐκείνης τῆς προκαλουμένης ἐκ P.L.V. (Chlamydia). Αὕτη διεπιστώθη εἰς 40 περιστατικὰ ἐκ τῶν 207 ἐξετασθέντων ἱστολογικῶς.

Αἱ ἀλλοιώσεις ἦσαν πάντοτε λοβιώδους κατανομῆς καὶ ἐνετοπίζοντο κυρίως εἰς τὸν δεξιὸν κορυφαῖον λοβόν. Κατὰ τὴν μικροσκοπικὴν ἐξέτασιν παρετηρήθη διάμεσος πνευμονία χαρακτηριζομένη ἐκ τῆς διηθήσεως δι' ἱστιοκυττάρων καὶ λεμφοκυττάρων, ὡς καὶ διὰ περιαγγειακῶν καὶ περιβρογ-

χικῶν διηθήσεων ἐκ τῶν αὐτῶν κυττάρων. Εἰς τὰ ἐπιθηλιακὰ κύτταρα τῶν βρόγχων καὶ τῶν βρογχικῶν ἀδένων διεπιστώθησαν ἐνδοκυτοπλασματικὰ ἠωσινόφιλα ἔγκλειστα.

Τέλος, εἰς τρεῖς περιπτώσεις διεγνώσθη ἀδενωμάτωσις τῶν πνευμόνων, τῆς ὁποίας ἡ ἱστολογικὴ εἰκὼν ἦτο ὁμοία πρὸς ἐκείνην τῆς ἀδενωματώσεως τοῦ προβάτου.

Ἡ ἀλλοίωσις ἦτο πολυκεντρικὴ συνισταμένη ἐκ πολυαρίθμων λευκῶν ἢ λευκοφαίων ὀζιδίων συστάσεως συμπαγοῦς καὶ διαμέτρου 5 - 10 χιλιοστῶν. Εἰς τὴν ἱστολογικὴν εἰκόνα τούτων ἐπεκράτουν αἱ θηλωματώδεις ἐκβλαστήσεις τοῦ ἐπιθηλίου τῶν κυψελίδων καὶ τῶν ἀναπνευστικῶν βρογχίων, ὡς καὶ τὸ ὑψηλὸν κυλινδρικὸν ἐπιθήλιον μετὰ κενοτοπιώδους κυττοπλάσματος.

ΒΙΒΛΙΟΓΡΑΦΙΑ

Οἱ ἐνδιαφερόμενοι δύνανται ν' ἀπευθυνθοῦν εἰς τὸν συγγραφέα διὰ βιβλιογραφικὰ στοιχεῖα.

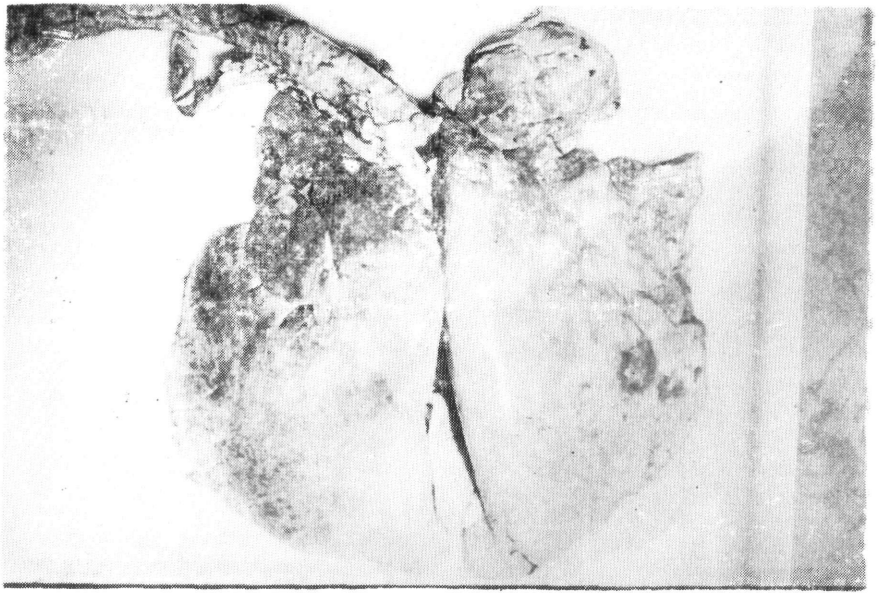

Εἰκὼν 1.
Παρασιτικὴ βρογχοπνευμονία

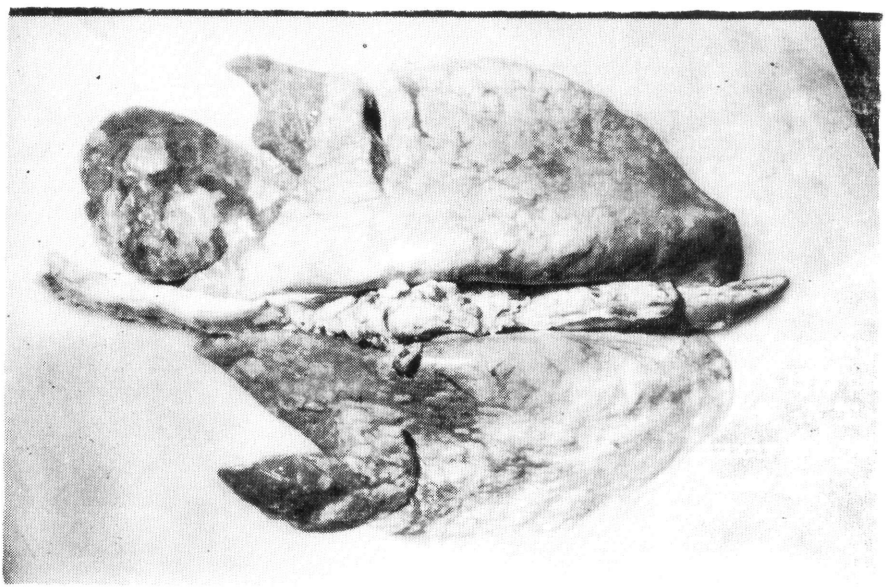

Εἰκὼν 2.
Ἐνζωοτικὴ πνευμονία

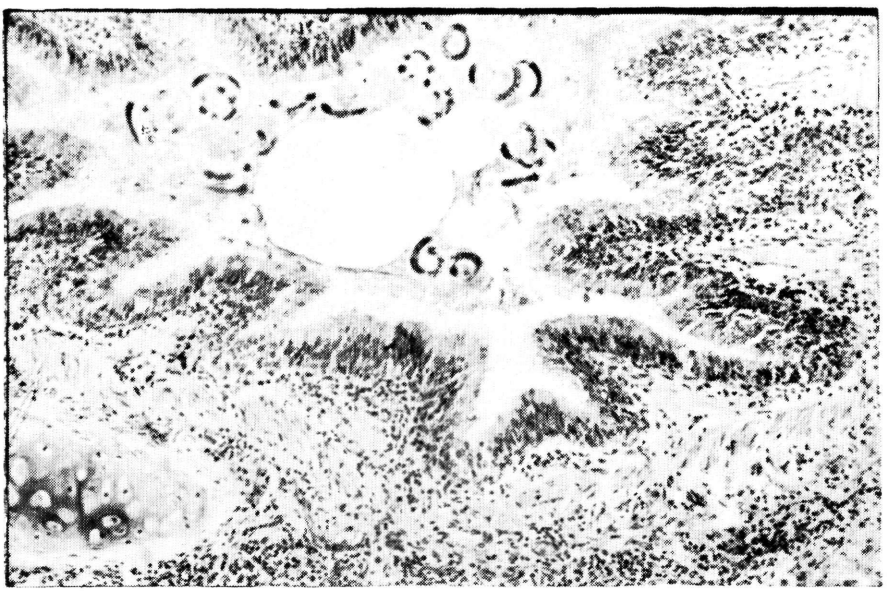

Εἰκὼν 3.
Παρασιτικὴ βρογχοπνευμονία. Παράσιτα ἐντὸς τοῦ βρόγχου (× 140)

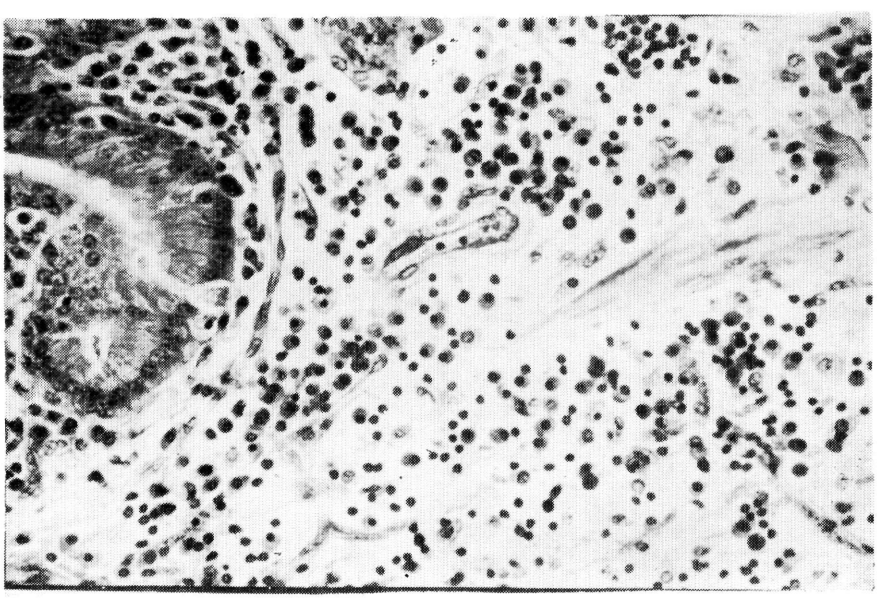

Εἰκὼν 4.
Παρασιτικὴ βρογχοπνευμονία. Διήθησις ἐκ λεμφοκυττάρων καὶ πλασμοκυττάρων (× 350)

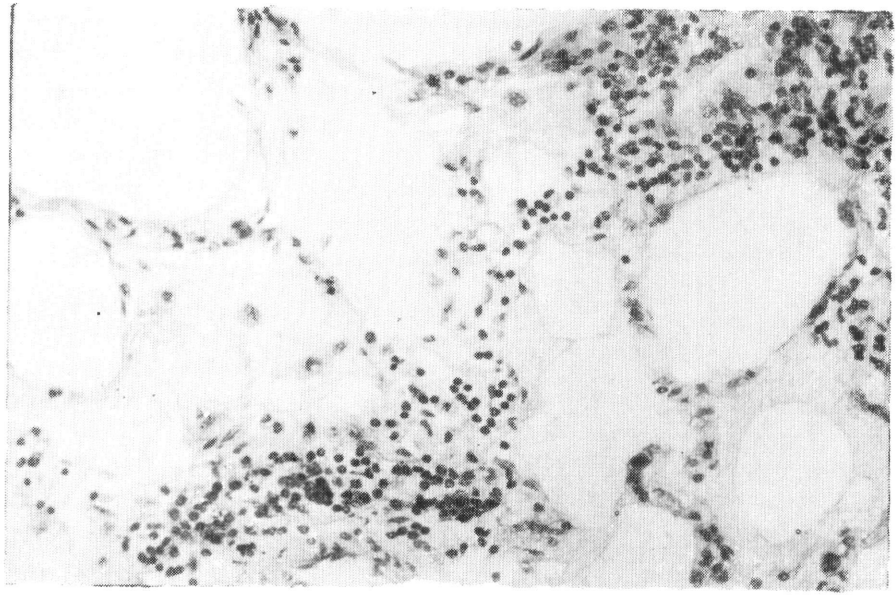

Εἰκὼν 5.
Ἐνζωοτικὴ Πνευμονία. Ὀροϊνῶδες ἐξίδρωμα μετὰ στρογγυλοκυτταρικῆς διηθήσεως εἰς τὰ διαμεσοκυψελιδικὰ διαστήματα (× 350)

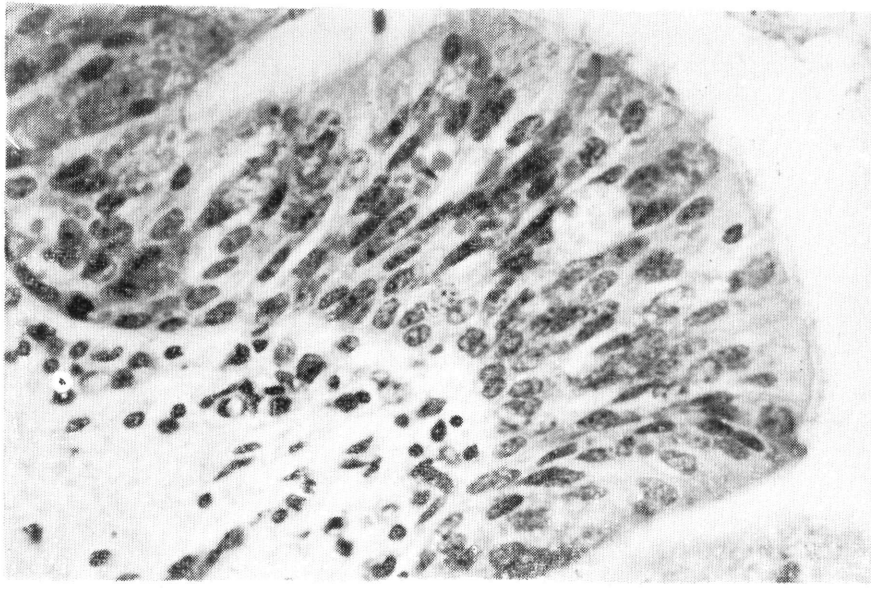

Εἰκὼν 6.
Διάμεσος Πνευμονία μετ' ἐγκλείστων. Διακρίνονται ἐνδοπλασματικὰ ἔγκλειστα εἰς τὸ βρογχικὸν ἐπιθήλιον (× 350)

Εἰκὼν 7.
Διάμεσος πνευμονία μετ' ἐγκλείστων. Ἐνοοπλασματικὰ ἔγκλειστα ἢ ἀδενικὸν ἐπιθήλιον (× 560)

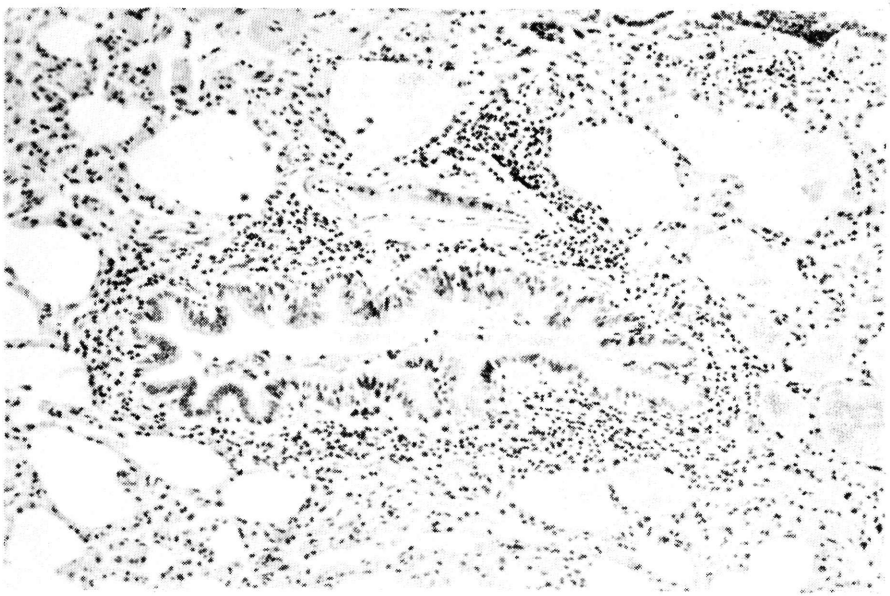

Εἰκὼν 8.
Διάμεσος πνευμονία μετ' ἐγκλείστων. Περιβρογχῖτις (× 140)

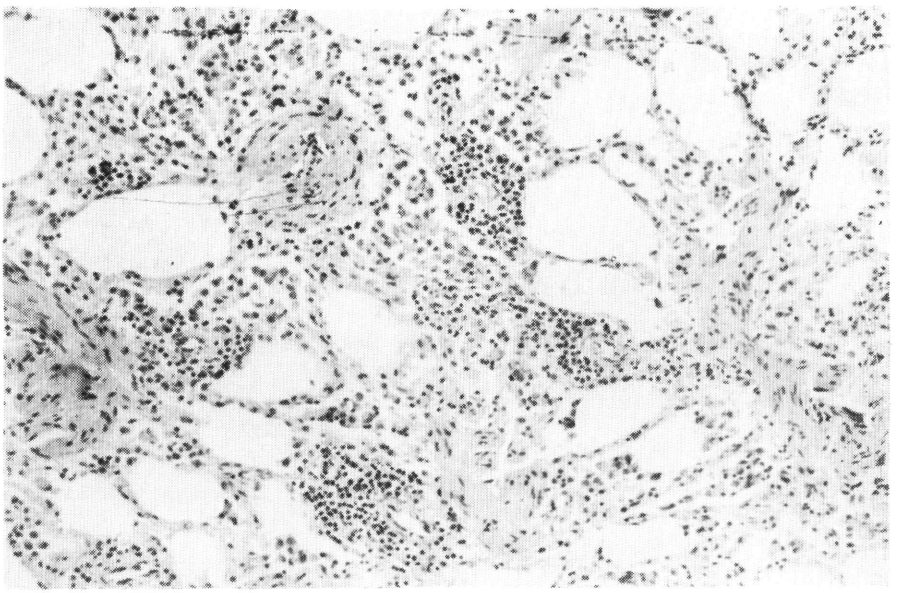

Εἰκὼν 9.
Διάμεσος πνευμονία μετ' ἐγκλείστων. Περιαγγειακαὶ διηθήσεις (× 140)

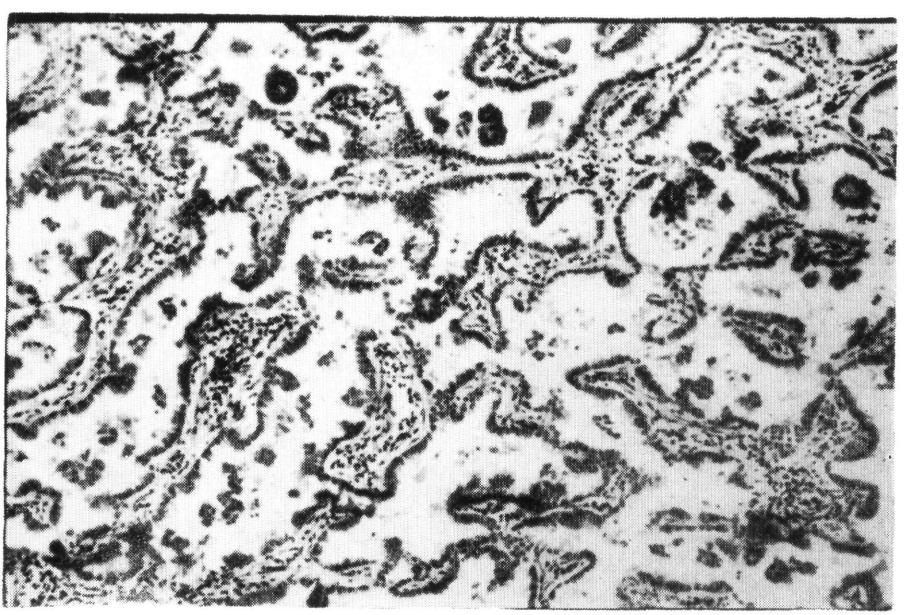

Εἰκὼν 10.
'Αδενομάτωσις πνεύμονος. Θηλωματώδεις προσεκβολαὶ τοῦ ἐπιθηλίου (× 140)

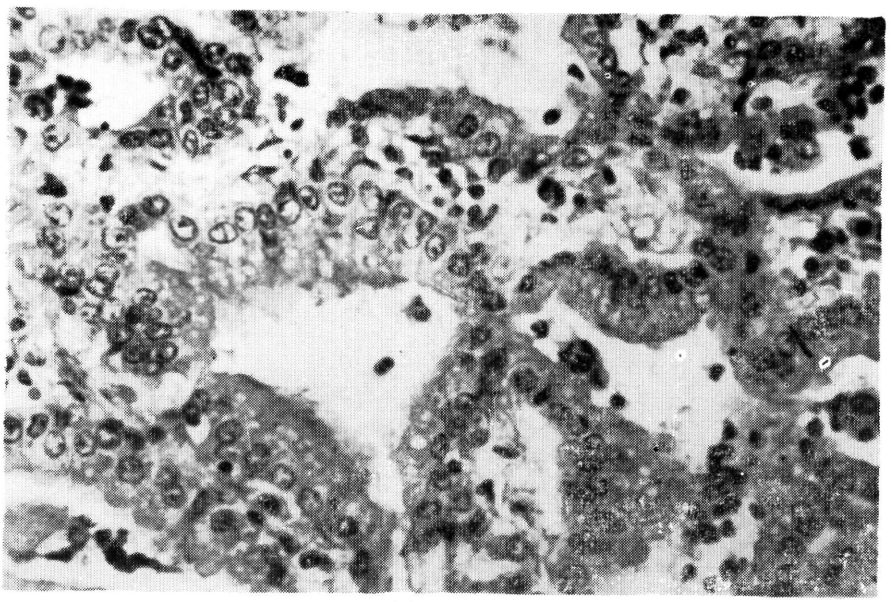

Εἰκὼν 11.
Ἀδενομάτωσις πνεύμονος. Ὑψηλὸν κυλινδρικὸν ἐπιθήλιον μετὰ κενοτοπιώδους ἐκφυλίσεως × 560)

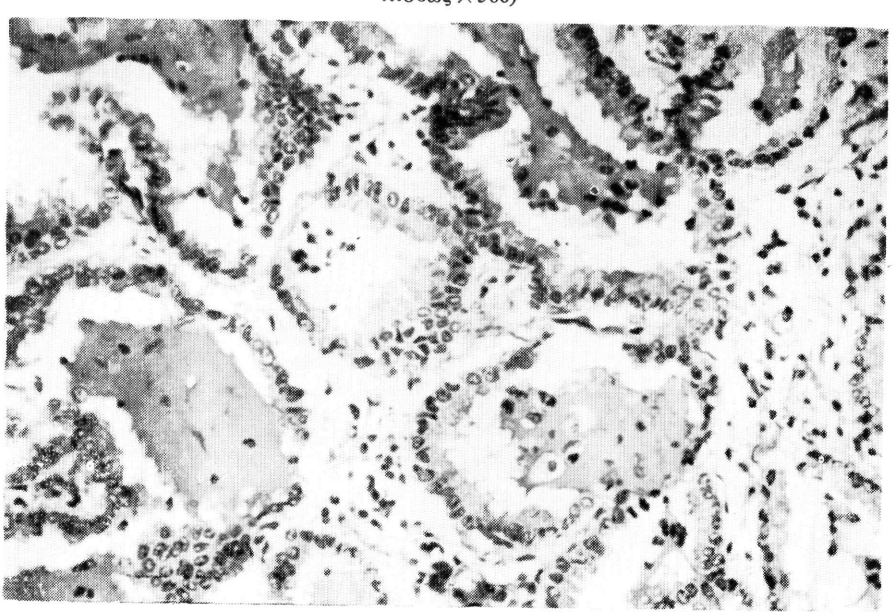

Εἰκὼν 12.
Ἀδενομάτωσις πνεύμονος. Ὁμοιογενὴς ἐνδοκυψελιδικὴ ἠωσινόφιλος μᾶζα ἐντὸς τῆς ὁποίας διακρίνονται πυρῆνες κυττάρων ἀποπεσόντος κυψελιδικοῦ ἐπιθηλίου (× 350)