ePublishing
ΕΘΝΙΚΟ ΚΕΝΤΡΟ ΤΕΚΜΗΡΙΩΣΗΣ
NATIONAL DOCUMENTATION CENTRE

Journal of the Hellenic Veterinary Medical Society

Vol 28, No 2 (1977)

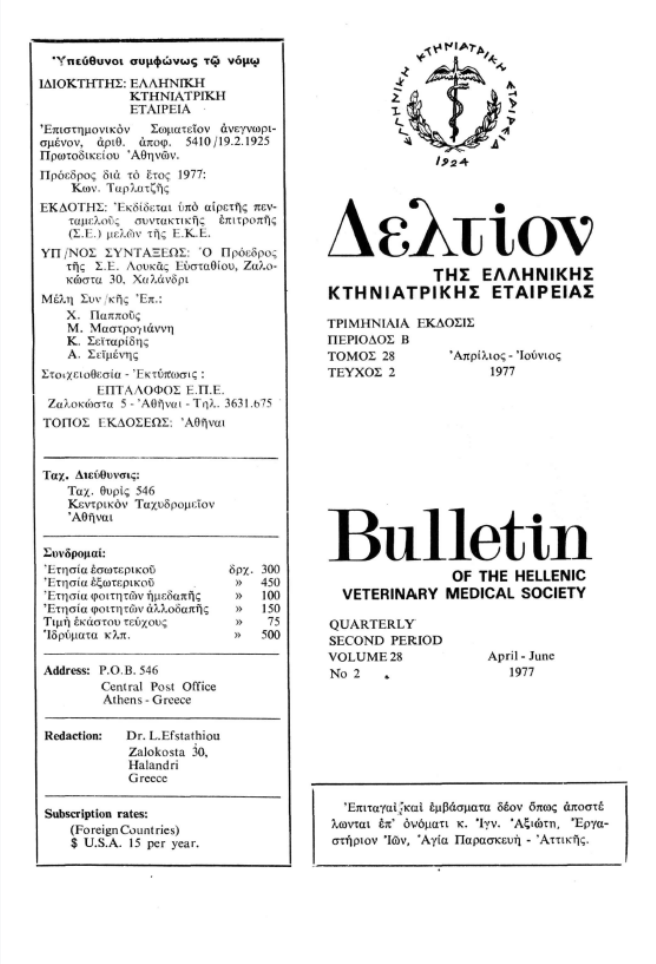

Ὑπεύθυνοι συμφώνως τῷ νόμῳ

ΙΔΙΟΚΤΗΤΗΣ: ΕΛΛΗΝΙΚΗ ΚΤΗΝΙΑΤΡΙΚΗ ΕΤΑΙΡΕΙΑ

Ἐπιστημονικὸν Σωματεῖον ἀνεγνωρισμένον, ἀριθ. ἀποφ. 5410/19.2.1925 Πρωτοδικείου Ἀθηνῶν.

Πρόεδρος διὰ τὸ ἔτος 1977: Κων. Ταρλατζῆς

ΕΚΔΟΤΗΣ: Ἐκδίδεται ὑπὸ αἱρετῆς πενταμελοῦς συντακτικῆς ἐπιτροπῆς (Σ.Ε.) μελῶν τῆς Ε.Κ.Ε.

ΥΠ/ΝΟΣ ΣΥΝΤΑΞΕΩΣ: Ὁ Πρόεδρος τῆς Σ.Ε. Λουκᾶς Εὐσταθίου, Ζαλοκώστα 30, Χαλάνδρι

Μέλη Συν/κῆς Ἐπ.:
Χ. Παπποῦς
Μ. Μαστρογιάννη
Κ. Σεϊταρίδης
Α. Σεϊμένης

Στοιχειοθεσία - Ἐκτύπωσις: ΕΠΤΑΛΟΦΟΣ Ε.Π.Ε. Ζαλοκώστα 5 - Ἀθῆναι - Τηλ. 3631.675

ΤΟΠΟΣ ΕΚΔΟΣΕΩΣ: Ἀθῆναι

Ταχ. Διεύθυνσις:
Ταχ. θυρίς 546
Κεντρικὸν Ταχυδρομεῖον
Ἀθῆναι

Συνδρομαί:

Ἐτησία ἐσωτερικοῦ	δρχ.	300
Ἐτησία ἐξωτερικοῦ	»	450
Ἐτησία φοιτητῶν ἡμεδαπῆς	»	100
Ἐτησία φοιτητῶν ἀλλοδαπῆς	»	150
Τιμὴ ἑκάστου τεύχους	»	75
Ἰδρύματα κλπ.	»	500

Address: P.O.B. 546
Central Post Office
Athens - Greece

Redaction: Dr. L.Efstathiou
Zalokosta 30,
Halandri
Greece

Subscription rates:
(Foreign Countries)
$ U.S.A. 15 per year.

ΕΛΛΗΝΙΚΗ ΚΤΗΝΙΑΤΡΙΚΗ ΕΤΑΙΡΕΙΑ 1924

Δελτίον
ΤΗΣ ΕΛΛΗΝΙΚΗΣ ΚΤΗΝΙΑΤΡΙΚΗΣ ΕΤΑΙΡΕΙΑΣ

ΤΡΙΜΗΝΙΑΙΑ ΕΚΔΟΣΙΣ
ΠΕΡΙΟΔΟΣ Β
ΤΟΜΟΣ 28 Ἀπρίλιος - Ἰούνιος
ΤΕΥΧΟΣ 2 1977

Bulletin
OF THE HELLENIC VETERINARY MEDICAL SOCIETY

QUARTERLY
SECOND PERIOD
VOLUME 28 April - June
No 2 1977

Ἐπιταγαὶ καὶ ἐμβάσματα δέον ὅπως ἀποστέλλωνται ἐπ' ὀνόματι κ. Ἰγν. Ἀξιώτη, Ἐργαστήριον Ἰῶν, Ἁγία Παρασκευή - Ἀττικῆς.

Bacteriological and histological examinations of endometrium from cows showing symptom free sterility

Κ. ΣΕΪΤΑΡΙΔΗΣ, Θ. ΤΣΑΓΓΑΡΗΣ, Ν. ΗΛΙΑΔΗΣ, Θ. ΖΩΓΡΑΦΟΠΟΥΛΟΣ, ΧΡ. ΠΑΠΑΔΟΠΟΥΛΟΣ

doi: 10.12681/jhvms.21288

Copyright © 2019, Κ. ΣΕΪΤΑΡΙΔΗΣ, Θ. ΤΣΑΓΓΑΡΗΣ, Ν. ΗΛΙΑΔΗΣ, Θ. ΖΩΓΡΑΦΟΠΟΥΛΟΣ, ΧΡ. ΠΑΠΑΔΟΠΟΥΛΟΣ

This work is licensed under a Creative Commons Attribution-NonCommercial 4.0.

To cite this article:

ΣΕΪΤΑΡΙΔΗΣ Κ., ΤΣΑΓΓΑΡΗΣ Θ., ΗΛΙΑΔΗΣ Ν., ΖΩΓΡΑΦΟΠΟΥΛΟΣ Θ., & ΠΑΠΑΔΟΠΟΥΛΟΣ Χ. (2019). Bacteriological and histological examinations of endometrium from cows showing symptom free sterility. *Journal of the Hellenic Veterinary Medical Society*, *28*(2), 67–72. https://doi.org/10.12681/jhvms.21288

https://epublishing.ekt.gr | **e-Publisher:** EKT | **Downloaded at:** 26/03/2026 03:37:05

ΔΕΛΤΙΟΝ ΤΗΣ ΕΛΛ. ΚΤΗΝ. ΕΤΑΙΡΕΙΑΣ 1977, Τ. 28, τ. 2

ΜΙΚΡΟΒΙΟΛΟΓΙΚΗ ΚΑΙ ΙΣΤΟΛΟΓΙΚΗ ΕΡΕΥΝΑ ΕΠΙ ΤΟΥ ΕΝΔΟΜΗΤΡΙΟΥ ΑΓΕΛΑΔΩΝ ΠΑΣΧΟΥΣΩΝ ΕΞ ΑΣΥΜΠΤΩΜΑΤΙΚΗΣ ΣΤΕΙΡΟΤΗΤΟΣ

Ὑπὸ

Κ. ΣΕΪΤΑΡΙΔΗ*, Θ. ΤΣΑΓΓΑΡΗ**, Ν. ΗΛΙΑΔΗ***, Θ. ΖΩΓΡΑΦΟΠΟΥΛΟΥ*** καὶ ΧΡ. ΠΑΠΑΔΟΠΟΥΛΟΥ****

BACTERIOLOGICAL AND HISTOLOGICAL EXAMINATIONS OF ENDOMETRIUM FROM COWS SHOWING SYMPTOM FREE STERILITY

By

C. SEITARIDIS, TH. TSANGARIS, N. ILIADIS TH. ZOGRAFOPOULOS AND CH. PAPADOPOULOS

SUMMARY

45 uteri from cous were examined bacteriologically and histologically. These cous were slaughtered because of infertility 383 days after they bore for the last time. All the cows 3 - 7 years ofd and oi good or very good nutritional condition were submitted to 9.45 ± 2.08 unsuccessful artificial and natural insemination and did not show in the rectal examination any pathological symptons of the genital system (symptom free sterility). 8 out of these 45 cows that is 17.8% did show pathogen germs and 17 cows that is 37,7% had shown endometritis by histological examination.

Ἡ ἀσυμπτωματικὴ στειρότης ἤ στειρότης ἄνευ κλινικῶν συμπτωμάτων (symptomlose sterilität: umrindern ohne klinisch erkennbare ursache, biologische sterilität, herdensterilität, symptom free sterility, functional sterility, repeat breeder cows, problem cows, problem herds, sterilitas sine materia, infertilitas causa ignota) ἀποτελεῖ συχνὸν αἴτιον στειρότητος εἰς τὰς ἀγελάδας. Αὕτη ἀνέρχεται εἰς 15,10%, κατὰ τὸν Zemjanis (ἀναφ. ὑπὸ Roberts, 1971) καὶ εἰς 10,10% κατὰ τὸν Hewett (1968). Εἰς τὰ αἴτια αὐτῆς ἀνήκουν μεταξὺ ἄλλων καὶ αἱ μὴ δυνάμεναι νὰ διαγνωσθοῦν κλινικῶς (ψηλάφησις διὰ τοῦ ἀπευθυσμένου, κολπικὴ ἐξέτασις) παθολογικαὶ καταστάσεις τοῦ ἐνδομητρίου (Rieck 1962, Aehnelt 1971, Roberts 1971).

Εἰς τὴν παροῦσαν ἐργασίαν διερευνᾶται, μικροβιολογικῶς καὶ ἱστολογικῶς, τὸ ποσοστὸν συμμετοχῆς τῶν μὴ δυναμένων νὰ διαγνωσθοῦν κλινικῶς παθολογικῶν καταστάσεων τοῦ ἐνδομητρίου εἰς τὴν ἀσυμπτωματικὴν στειρότητα τῶν ἀγελάδων.

---

* Ἐργαστήριον Ἐρεύνης Φυσιοπαθολογίας Ἀναπαραγωγῆς Ζώων, Ἀθηνῶν.
** Ἐργαστήριον Παθολογικῆς Ἀνατομικῆς Κτηνιατρικῆς Σχολῆς, Πανεπιστήμιον Θεσ/νίκης.
*** Ἀγροτικὸν Κτηνιατρεῖον Κομοτηνῆς.
**** Κτηνιατρικὸν Μικροβιολογικὸν Ἰνστιτοῦτον Ἀθηνῶν.

ΥΛΙΚΟΝ ΚΑΙ ΜΕΘΟΔΟΣ

Τὸ ὑλικὸν τῆς παρούσης ἐργασίας ἀποτελεῖται ἐκ 45 μητρῶν, ἰσαρίθμων ἀγελάδων, αἱ ὁποῖαι ἐσφάγησαν ἕνεκα στειρότητος, 383 ἡμέρας μετὰ τὸν τελευταῖον τοκετόν. Ἅπασαι αἱ ἀγελάδες ὑπεβλήθησαν εἰς 9,45 ± 2,08 ἀνεπιτυχεῖς τεχνητὰς καὶ φυσικὰς σπερματεγχύσεις καὶ δὲν παρουσίαζον, κατὰ τὴν διὰ τοῦ ἀπευθυσμένου ψηλάφησιν, συμπτώματα παθολογικῆς τινος καταστάσεως τοῦ γεννητικοῦ συστήματος. Αὗται ἦσαν ἡλικίας 3 - 7 ἐτῶν καὶ καλῆς ἕως πολὺ καλῆς θρεπτικῆς καταστάσεως καὶ προήρχοντο ἐκ βουστασίων, δυνάμεως 2 - 8 ἀγελάδων, τῆς περιοχῆς Κομοτηνῆς. Αἱ 40 ἀγελάδες ἦσαν φυλῆς φαιᾶς τῶν Ἄλπεων καὶ αἱ ὑπόλοιπαι 5 φυλῆς μελαίνης ποικιλοχρόου.

Ἐξ ἑκάστης ἀγελάδος ἐλαμβάνετο, ἀμέσως μετὰ τὴν σφαγήν, ὅλόκληρον τὸ γεννητικὸν σύστημα καὶ ἐξητάζετο μακροσκοπικῶς. Ἐν συνεχείᾳ ἐγένετο καλλιέργεια ἐκ τοῦ αὐλοῦ τοῦ τραχήλου καὶ τῶν κοιλοτήτων τοῦ σώματος καὶ τῶν κεράτων τῆς μήτρας. Ὡς θρεπτικὰ ὑποστρώματα ἐχρησιμοποιήθησαν: αἱματοῦχον ἄγαρ, normal ἄγαρ καὶ desoxucolate lactose ἄγαρ. Ἀκολούθως ἐλαμβάνετο ἱστοτεμάχιον ἐνδομητρίου ἐκ τοῦ μεγαλυτέρου κέρατος τῆς μήτρας, ἐγγὺς τοῦ σημείου διαχωρισμοῦ τῶν κεράτων (Brus 1954), τὸ ὁποῖον ἐμονιμοποιεῖτο εἰς 10% διάλυσιν φορμόλης καὶ ἐνεκλείετο εἰς παραφίνην. Αἱ τομαὶ ἐχρώσθησαν δι' αἱματοξυλίνης-ἠωσίνης.

ΑΠΟΤΕΛΕΣΜΑΤΑ

α) Μακροσκοπικὰ εὑρήματα: Ἅπασαι αἱ μῆτραι μετὰ τῶν σαλπίγγων καὶ τῶν ὠοθηκῶν δὲν ἐνεφάνιζον, μακροσκοπικῶς, ἀλλοιώσεις.

β) Μικροβιολογικὰ εὑρήματα: Ἐκ τῶν 45 μικροβιολογικῶς ἐξετασθεισῶν μητρῶν αἱ 37 (82,2%) εὑρέθησαν στεῖραι μικροοργανισμῶν, ἐνῶ ἐκ τῶν ὑπολοίπων 8 (17,8%) ἀπεμονώθησαν οἱ ἀκόλουθοι παθογόνοι μικροοργανισμοί:

4 X Pseudomonas aeroginosa
2 X Staphylococcus aureus
1 X Escherichia coli
1 X Corynebacterium pyogenes

Εἰς τὰς 3 ἐκ τῶν ὡς ἄνω ὀκτὼ περιπτώσεων ὁ μικροοργανισμὸς (2 X Staphylococcus aureus καὶ 1 X C. Pyogenes) ἀπεμονώθη τόσον ἐκ τοῦ αὐλοῦ τοῦ τραχήλου, ὅσον καὶ ἐκ τῶν κοιλοτήτων τοῦ σώματος καὶ τῶν κεράτων τῆς μήτρας. Εἰς τὰς 4 περιπτώσεις ὁ μικροοργανισμὸς (3 X Ps. Aeroginosa καὶ 1 X E. Coli) ἀπεμονώθη μόνον ἐκ τῶν κοιλοτήτων τοῦ σώματος καὶ τῶν κεράτων τῆς μήτρας. Τέλος εἰς τὴν 1 περίπτωσιν ὁ μικροοργανισμὸς (1 X Ps. Aeroginosa) ἀπεμονώθη μόνον ἐκ τοῦ αὐλοῦ τοῦ τραχήλου.

γ) Ἱστολογικὰ εὑρήματα: Ἐκ τῶν 45 ἱστολογικῶς ἐξετασθεισῶν μητρῶν αἱ 41 (91,9%) ἐνεφάνιζον διαφόρου βαθμοῦ φλεγμονώδεις ἀλλοιώσεις τοῦ ἐνδομητρίου. Ἐξ αὐτῶν αἱ 24 (53,3%) ἦσαν ἐλαφροῦ καὶ αἱ 17 (37,7%) μετρίου βαθμοῦ. Αἱ ἐλαφροῦ βαθμοῦ φλεγμονώδεις ἀλλοιώσεις τοῦ ἐνδομητρίου συνί-

σταντο εἰς διάχυτον κυτταρικὴν διήθησιν ἐκ μικροῦ ἀριθμοῦ λεμφοκυττάρων, ὀλίγων πλασμοκυττάρων καί τινων οὐδετεροφίλων πολυμορφοπυρήνων κυττάρων. Αἱ μετρίου βαθμοῦ τοιαῦται ἐχαρακτηρίζοντο ὑπὸ ἐντόνου διαχύτου κυτταρικῆς διηθήσεως ἐκ λεμφοκυττάρων, πλασμοκυττάρων καὶ ἱστιοκυττάρων, ὑπὸ τῆς παρουσίας ἐλαχίστων ἑστιακῶν κυτταρικῶν διηθήσεων ἐκ τῶν αὐτῶν κυτταρικῶν στοιχείων καί τινων ἐωσινοφίλων πολυμορφοπυρήνων κυττάρων, διδόντων τὴν εἰκόνα λεμφοζιδίων (εἰκ. 1.), ὑπὸ ἐλαφρᾶς περιαγγειακῆς διηθήσεως καὶ εἰς τινας περιπτώσεις ὑπὸ ἐκφυλίσεως καὶ ἀποκολλήσεως τοῦ ἀδενικοῦ ἐπιθηλίου (εἰκ. 2.).

Εἰς τὰς 6 (35,3%) ἐκ τῶν 17 μητρῶν μετὰ μετρίου βαθμοῦ φλεγμονωδῶν ἀλλοιώσεων τοῦ ἐνδομητρίου καὶ εἰς τὰς 2 (8,3%) ἐκ τῶν 24 μητρῶν μετ' ἐλαφροῦ βαθμοῦ φλεγμονωδῶν ἀλλοιώσεων τοῦ ἐνδομητρίου διεπιστώθη ἡ παρουσία, συγχρόνως, καὶ παθογόνων μικροοργανισμῶν.

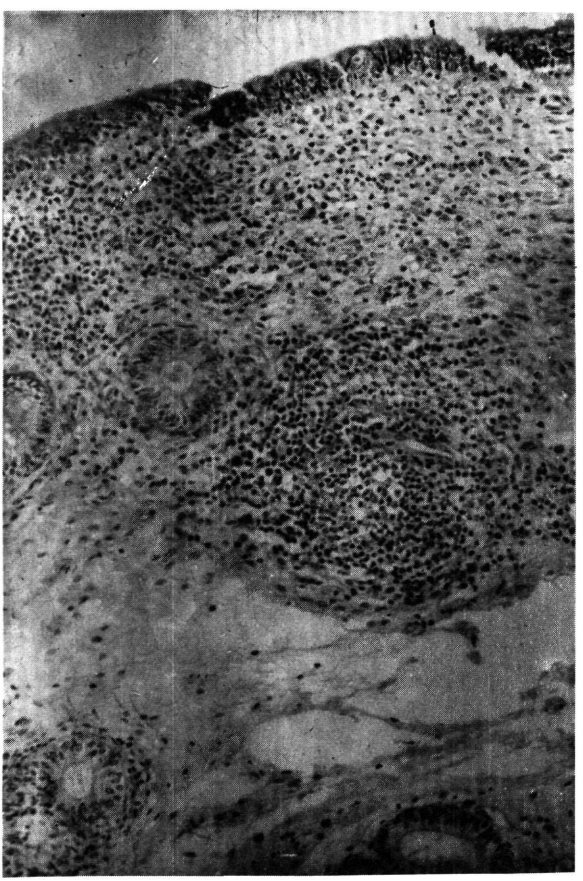

Εἰκὼν 1. Ἑστιακὴ κυτταρικὴ διήθησις (λεμφοζίδιον), (1 X 140)

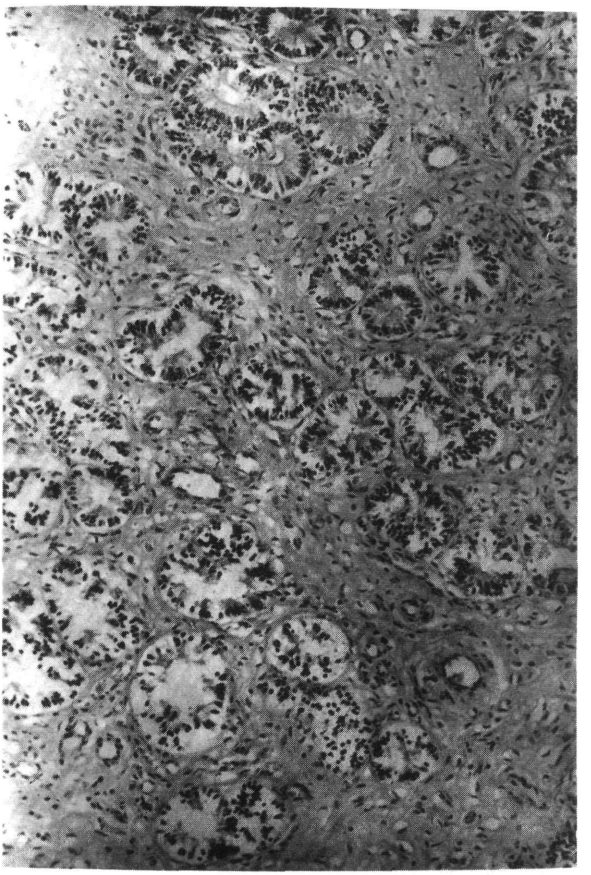

Εἰκὼν 2. Ἐκφύλισις καὶ ἀποκόλλησις ἀδενικοῦ ἐπιθηλίου, (1 X 140)

ΣΥΖΗΤΗΣΙΣ

Μικροοργανισμοί, οἱ ὁποῖοι κατὰ τὸν Roberts (1971) προκαλοῦν ἐνδομητρίτιδας, ἀπεμονώθησαν ἐκ τοῦ τραχήλου, τῆς μήτρας ἢ ἐξ ἀμφοτέρων εἰς τὰς 8 (17,8%) ἐκ τῶν 45 μητρῶν ἰσαρίθμων ἀγελάδων, αἱ ὁποῖαι ἔπασχον ἐξ ἀσυμπτωματικῆς στειρότητος. Οἱ Graden et al (1968) ἀπεμόνωσαν παθογόνους μικροοργανισμοὺς ἐκ τοῦ τραχήλου, τῆς μήτρας ἢ ἐξ ἀμφοτέρων εἰς τὰς 75 (56,4%) ἐκ τῶν 133 ἀγελάδων καὶ οἱ Hawk et al (1958) ἐκ τῆς μήτρας εἰς τὰς 8 (11,6%) ἐκ τῶν 69 ἀγελάδων αἱ ὁποῖαι ἐνεφάνιζον ἐπίσης ἀσυμπτωματικὴν στειρότητα.

Ἐκ τῶν 45 μητρῶν αἱ 17 (37,7%) ἐνεφάνιζον ἀλλοιώσεις ἐνδομητρίτιδος, διαγνωσθείσης, κυρίως, ἐκ τῆς παρουσίας ἑστιακῶν κυτταρικῶν διηθήσεων ἐκ

λεμφοκυττάρων, πλασμοκυττάρων καὶ ἱστιοκυττάρων [De Bois καὶ Van Den Akker 1957, Simon καὶ McNutt 1957 καὶ Bois 1961. Ἡ διάχυτος κυτταρικὴ διήθησις ἐκ μικροῦ ἀριθμοῦ λεμφοκυττάρων, ὀλίγων πλασμοκυττάρων καί τινων οὐδετεροφίλων πολυμορφοπυρήνων κυττάρων, ἡ διαπιστωθεῖσα εἰς τὰς 24 (53,3%) μήτρας δὲν δύναται νὰ θεωρηθῇ ὡς ἐνδομητρῖτις, καθ' ὅσον ἡ φλεγμονώδης αὕτη ἀλλοίωσις τοῦ ἐνδομητρίου δὲν ἐμποδίζει τὴν καταδκήνωσιν τοῦ γονιμοποιηθέντος ὠαρίου εἰς τὴν μήτραν (Brus, 1954). Οἱ Brus (1954, McWades et al (ἀναφ. ὑπὸ Rieck, 1962) καὶ Seitaridis καὶ Tsangaris (1973), εἰς ὁμοίας περιπτώσεις, διεπίστωσαν ἱστολογικῶς 63%, 78% καὶ 76% ἐνδομητρίτιδας ἀντιστοίχως.

Αἱ 6 (75%) ἐκ τῶν 8 μητρῶν ἐκ τῶν ὁποίων ἀπεμονώθησαν παθογόνοι μικροοργανισμοὶ ἐπαρουσίαζον, ἱστολογικῶς, ἐνδομητρίτιδα, ἐνῶ αἱ ὑπόλοιπαι 2 (25%) μῆτραι δὲν ἐνεφάνιζον, ἱστολογικῶς ἀλλοιώσεις ἐνδομητρίτιδος. Τὰ εὑρήματα αὐτὰ συμφωνοῦν μετὰ τῶν εὑρημάτων τοῦ Kampelmacher (1954), ὁ ὁποῖος εὗρεν, ὅτι ἐκ τῶν 81 ἀγελάδων, αἱ ὁποῖαι ἐξητάσθησαν μικροβιολογικῶς καὶ ἱστολογικῶς, αἱ 38 (46%) παρουσίαζον παθογόνους μικροοργανισμοὺς καὶ ἱστολογικῶς ἐνδομητρίτιδα καὶ αἱ 11 (13%) μόνον παθογόνους μικροοργανισμούς.

Ἅπασαι αἱ 45 ἀγελάδες τῶν ἡμετέρων περιπτώσεων δὲν ἐνεφάνιζον, κλινικῶς, συμπτώματα ἐνδομητρίτιδος. Ἐν τούτοις αἱ 8 (17,8%) εὑρέθησαν μετὰ παθογόνων μικροοργανισμῶν καὶ αἱ 17 (37,7%), ἱστολογικῶς, μετὰ ἐνδομητρίτιδος. Μεταξὺ δὲ τῶν 17 περιπτώσεων συμπεριλαμβάνονται καὶ αἱ 6 (75%) ἐκ τῶν 8 περιπτώσεων, ἐκ τῶν ὁποίων ἀπεμονώθησαν παθογόνοι μικροοργανισμοί. Οὕτω ἐπὶ τῇ βάσει τῶν εὑρημάτων τούτων, δυνάμεθα νὰ συμπεράνωμεν ὅτι σημαντικὸν ποσοστὸν τῶν ἀγελάδων μετ' ἀσυμπτωματικῆς στειρότητος παρουσιάζει ἐνδομητρίτιδας, αἱ ὁποῖαι δὲν δύνανται νὰ διαγνωσθοῦν εἰμὴ μόνον διὰ τῆς μικροβιολογικῆς καὶ ἰδίᾳ τῆς ἱστολογικῆς, κατόπιν βιοψίας, ἐξετάσεως τοῦ ἐνδομητρίου.

ΠΕΡΙΛΗΨΙΣ

Ἐξητάσθησαν, μικροβιολογικῶς καὶ ἱστολογικῶς, 45 μῆτραι ἰσαρίθμων ἀγελάδων, αἱ ὁποῖαι ἐσφάγησαν ἕνεκα στειρότητος, 383 ἡμέρας μετὰ τὸν τελευταῖον τοκετόν. Ἅπασαι αἱ ἀγελάδες, ἡλικίας 3 - 7 ἐτῶν καὶ καλῆς ἕως πολὺ καλῆς θρεπτικῆς καταστάσεως, ὑπεβλήθησαν εἰς 9,45 ± 2,08 ἀνεπιτυχεῖς τεχνητὰς καὶ φυσικὰς σπερματεγχύσεις καὶ κατὰ τὴν διὰ τοῦ ἀπευθυσμένου ψηλάφησιν δὲν παρουσίαζον συμπτώματα παθολογικῆς τινος καταστάσεως τοῦ γεννητικοῦ συστήματος. Ἐξ αὐτῶν αἱ 8 (17,8%), παρουσίαζον παθογόνους μικροοργανισμοὺς καὶ αἱ 17 (37,7%), ἱστολογικῶς, ἐνδομητρίτιδα. Αἱ 6 (75%) ἐκ τῶν 8 περιπτώσεων, ἐκ τῶν ὁποίων ἀπεμονώθησαν παθογόνοι μικροοργανισμοὶ ἐνεφάνιζον, ἱστολογικῶς, ἐνδομητρίτιδα.

ΒΙΒΛΙΟΓΡΑΦΙΑ

1. Aehnelt E: In Küst D. Und F. Schaetz: Fortpfianzungs störungen bei den Haustieren, Veb. G. F cher Verlag, Jena, 1971.
2. Brus D.H.J. (1954): Biopsia uteri of cows, Thesis utrecht.
3. De Bois C.H.W.en S. Van Den Akker (1957): Enkele opmerkingen over de Fertiliteitsprognose Bij Het Rind, Tijschr. Diergen, 82, 951.
4. De Bois D. H. J. (1961): Endometritis and Fertility of the cow, Thesis Utrecht.
5. Graden A. P., Olds D., Mochow C. R. and Mutter L. R (1968): Causes of Fertilization Failure in repeat breeding cattle, J. Dairy Sci. 51,778.
6. Hawk H. W., Kiddy C. A., Wilson J. B., Esposito M. and Winder A. J. (1958): Bacteriological studies of uteri of clinically normal cows of low fertility, J. Dairy Sci, 41, 120.
7. Hewett C. D. (1968): A Survey of the incidence of the repeat breeder cow in Sweden with reference to herd size; season, age and milk yield, Brit. Vet. J. 124, 342.
8. Kampelmacher E. H. (1954): An Examination, using a biopsy apparatus, in order to obtain an opinion of the microbiology and histology of the uterus in sterile cattle, Thesis utrecht.
9. Rieck G. W. (1962): Symptomlose sterilität beim rind, Dtsch Tierärztl. Wochenschrift. 69, 52, 110 & 169.
10. Roberts S. J.: Veterinary obstetrics and genital diseases, Edwards brothers, Inc. Ann. Arbor, Michigan, 1971.
11. Simon S. and S. H. McNutt (1957): Histopathological alteration of the bovine uterus. II. Uterine tissue from cow of low fertility, Amer. J. Vet. Res. **18**, 241.
12. Seitaridis K. ind Th. Tsangaris (1973): Histologische Untersuchungen des endometriums von Regelmässig Umrindernden Köhen Ohne klinisch Erkennbare Ursache. Tierärztl. Umschau. , 553.
13. Sagartz J. W. and H. J. Hardenbrook (1971): A. clinical, bacteriologic, and histologic survey of infertile cows, J. Am. Vet. Med. Ass.158,619.