ePublishing

ΕΘΝΙΚΟ ΚΕΝΤΡΟ ΤΕΚΜΗΡΙΩΣΗΣ
NATIONAL DOCUMENTATION CENTRE

Journal of the Hellenic Veterinary Medical Society

Vol 28, No 3 (1977)

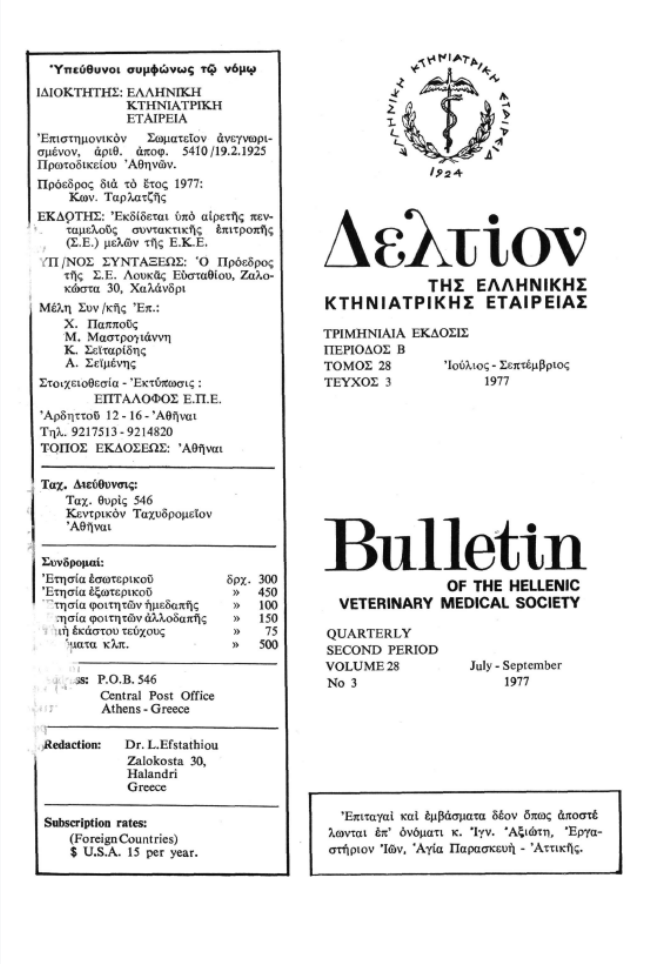

'Υπεύθυνοι συμφώνως τῷ νόμῳ

ΙΔΙΟΚΤΗΤΗΣ: ΕΛΛΗΝΙΚΗ ΚΤΗΝΙΑΤΡΙΚΗ ΕΤΑΙΡΕΙΑ

'Επιστημονικόν Σωματεῖον ἀνεγνωρισμένον, ἀριθ. ἀποφ. 5410/19.2.1925 Πρωτοδικείου 'Αθηνῶν.

Πρόεδρος διά τό ἔτος 1977: Κων. Ταρλατζῆς

ΕΚΔΟΤΗΣ: 'Εκδίδεται ὑπό αἱρετῆς πενταμελοῦς συντακτικῆς ἐπιτροπῆς (Σ.Ε.) μελῶν τῆς Ε.Κ.Ε.

ΥΠ/ΝΟΣ ΣΥΝΤΑΞΕΩΣ: 'Ο Πρόεδρος τῆς Σ.Ε. Λουκᾶς Εὐσταθίου, Ζαλοκώστα 30, Χαλάνδρι

Μέλη Συν/κῆς 'Επ.:
Χ. Παπποῦς
Μ. Μαστρογιάννη
Κ. Σεϊταρίδης
Α. Σείμένης

Στοιχειοθεσία - 'Εκτύπωσις: ΕΠΤΑΛΟΦΟΣ Ε.Π.Ε.
'Αρδηττοῦ 12 - 16 - 'Αθῆναι
Τηλ. 9217513 - 9214820
ΤΟΠΟΣ ΕΚΔΟΣΕΩΣ: 'Αθῆναι

Ταχ. Διεύθυνσις:
Ταχ. θυρίς 546
Κεντρικόν Ταχυδρομεῖον
'Αθῆναι

Συνδρομαί:

'Ετησία ἐσωτερικοῦ	δρχ.	300
'Ετησία ἐξωτερικοῦ	»	450
'Ετησία φοιτητῶν ἡμεδαπῆς	»	100
'Ετησία φοιτητῶν ἀλλοδαπῆς	»	150
Τιμή ἑκάστου τεύχους	»	75
'Ἐμματα κλπ.	»	500

Address: P.O.B. 546
Central Post Office
Athens - Greece

Redaction: Dr. L.Efstathiou
Zalokosta 30,
Halandri
Greece

Subscription rates:
(Foreign Countries)
$ U.S.A. 15 per year.

ΕΛΛΗΝΙΚΗ ΚΤΗΝΙΑΤΡΙΚΗ ΕΤΑΙΡΕΙΑ 1924

Δελτίον
ΤΗΣ ΕΛΛΗΝΙΚΗΣ ΚΤΗΝΙΑΤΡΙΚΗΣ ΕΤΑΙΡΕΙΑΣ

ΤΡΙΜΗΝΙΑΙΑ ΕΚΔΟΣΙΣ
ΠΕΡΙΟΔΟΣ Β
ΤΟΜΟΣ 28 'Ιούλιος - Σεπτέμβριος
ΤΕΥΧΟΣ 3 1977

Bulletin
OF THE HELLENIC VETERINARY MEDICAL SOCIETY

QUARTERLY
SECOND PERIOD
VOLUME 28 July - September
No 3 1977

'Επιταγαί καί ἐμβάσματα δέον ὅπως ἀποστέλλωνται ἐπ' ὀνόματι κ. 'Ιγν. 'Αξιώτη, 'Εργαστήριον 'Ιῶν, 'Αγία Παρασκευή - 'Αττικῆς.

Hepatoma of hatchery rainbaw trout

Γ. ΠΝΕΥΜΑΤΙΚΑΤΟΣ, Χ. ΠΑΠΑΔΟΠΟΥΛΟΣ

doi: 10.12681/jhvms.21305

Copyright © 2019, Γ. ΠΝΕΥΜΑΤΙΚΑΤΟΣ, Χ. ΠΑΠΑΔΟΠΟΥΛΟΣ

This work is licensed under a Creative Commons Attribution-NonCommercial 4.0.

To cite this article:

ΠΝΕΥΜΑΤΙΚΑΤΟΣ Γ., & ΠΑΠΑΔΟΠΟΥΛΟΣ Χ. (2019). Hepatoma of hatchery rainbaw trout. *Journal of the Hellenic Veterinary Medical Society*, *28*(3), 139–146. https://doi.org/10.12681/jhvms.21305

https://epublishing.ekt.gr | **e-Publisher:** EKT | **Downloaded at:** 18/12/2025 15:01:00

ΔΕΛΤΙΟΝ ΤΗΣ ΕΛΛ. ΚΤΗΝ. ΕΤΑΙΡΕΙΑΣ 1977, Τ. 28, τ. 3

ΗΠΑΤΩΜΑ ΤΗΣ ΙΡΙΔΙΖΟΥΣΗΣ ΠΕΣΤΡΟΦΑΣ

Ὑπὸ
Γ. ΠΝΕΥΜΑΤΙΚΑΤΟΥ* καὶ Χ. ΠΑΠΑΔΟΠΟΥΛΟΥ**

HEPATOMA OF HATCHERY RAINBOW TROUT

By
G. PNEUMATICATOS and CH. PAPADOPOULOS

SUMMARY

The author describe, for the first time in Greece, a neoplastic disorder in the liver of hatchery rainbow trout. The disease observed in a fishery of the North part in Greece (EPIRUS).

The Gross lesions of the liver tissue are extended, because of the presence of tumorous tissue, and is likely to show yellowish discoloration, possibly from bile which has been secreted by the neoplastic cells.

Microscopically it may differ from the healthy liver tissue. The lobular architecture is disarranged because is diveloped a connective tissue and highly neoplastic cocciomatosis. In advanced stages the whole hepatic cells are substituted by connective cells and neoplastic tumor cells. Lipidosis is pronounced and cirrhosis also.

ΠΡΟΛΟΓΟΣ

Ὑπὸ τὴν ἐπωνυμίαν «ἡπάτωμα» εἰς τὴν ἰριδίζουσαν πέστροφαν (Hepatoma of Hatchery Rainbow trout), εἶναι γνωστὴ νεοπλαστική τις ἐπεξεργασία τοῦ ἥπατος συχνάκις ἀπαντωμένη εἰς τὸν χῶρον τῶν πεστροφοκαλλιεργειῶν.

Εἰς τὴν ἰχθυοπαθολογίαν σήμερον ἔχει ἐπικρατήσει ἡ ὀνομασία αὕτη τῆς νόσου εἰς τὴν ἰριδίζουσαν πέστροφαν, ἐνῶ παλαιότερον ἦτο γνωστὴ ὑπὸ διαφορετικὰς ὀνομασίας ὅπως : «κυστικὴ ἐκφύλισις τοῦ ἥπατος», «ἡπατικὸν ἀδενοκαρκίνωμα», «κίρρωσις τοῦ ἥπατος» καὶ ἄλλαι.

Ἡ Plehn (1909) ὑπῆρξεν ἡ πρώτη ἥτις περιέγραψε τὴν νόσον, ὑπὸ μορφὴν μεμονωμένων περιστατικῶν ἐμφανίσεως ὄγκων, ἐπὶ τοῦ ἥπατος τῆς ἰριδιζούσης πέστροφας. Ἀργότερον καὶ ἄλλοι ἐρευνηταὶ ἠσχολήθησαν μὲ τὴν νόσον, ὅπως οἱ Haddow καὶ Blake (1933), ὡς καὶ οἱ Castelnuovo καὶ Rizzo (1938). Ἀπὸ τὴν ἐποχὴν ὅμως καθ' ἣν ἤρχισεν ἡ συστηματικὴ καὶ ἐντατικὴ καλλιέργεια τῆς ἰριδιζούσης πέστροφας τῶν ἰχθυοτροφείων, τὸ ἡπάτωμα διεδόθη τὰ μέγιστα εἰς τρόπον ὥστε νὰ ἔχῃ προσλάβει σήμερον ἐπιζωοτικὸν χαρακτῆρα εἰς ἀρκετὰς ἐκτροφάς. Ὑπὸ τὴν μορφὴν αὐτὴν παρετηρήθη κατὰ

* Κτην. Ἰνστιτούτο Ὑγιεινῆς καὶ Τεχν. Τροφ.
** Κτην. Ἰνστ. Λοιμ. καὶ Παρασ. νοημ. Ἀθηνῶν.

πρῶτον εἰς τὴν Ἰταλίαν ὑπὸ τοῦ Scolari (1953), ὡς καὶ τῶν Nigrelli (1954) καὶ τοῦ Rucker κ.ἄ (1961), εἰς τὰς Η.Π.Α. ὑπὸ τῶν Wood καὶ Larson (1961), εἰς τὴν Γαλλίαν ὑπὸ τοῦ Besse κ.ἄ (1960), εἰς τὴν Ἰαπωνίαν ὑπὸ τῶν Honma καὶ Shirai (1959), εἰς τὴν Γερμανίαν ὑπὸ τῶν Reichenbach καὶ Klinke (1959), τοῦ Wiesner (1961) καὶ τῶν Wonder καὶ Otto (1969), ὡς καὶ ἀλλαχοῦ.

Ἡ νόσος ἀπαντᾶται σήμερον εἰς ὅλας τὰς χώρας ἔνθα ἐκτρέφεται ἡ ἰριδίζουσα πέστροφα ἐντὸς τεχνικῶν δεξαμενῶν. Ἐν Ἑλλάδι, παρὰ τὴν ἀπὸ ἀρκετῶν ἐτῶν συστηματικὴν καλλιέργειαν τῆς ἰριδιζούσης πέστροφας ἡ νόσος περιγράφεται διὰ πρώτην φοράν.

Τὸ πλέον εὐπαθὲς εἰς τὴν νόσον εἶδος ἰχθύος εἶναι ἡ ἰριδίζουσα πέστροφα τῶν ἰχθυοτροφείων (Salmo Gardneri). Ἐπιστεύετο ἀρχικῶς ὅτι κληρονομικοὶ παράγοντες συνέβαλλον τὰ μέγιστα εἰς τὴν ἐμφάνισιν τῆς νόσου, ἡ ὑπόθεσις ὅμως αὕτη ἐγκατελείφθη ἀργότερον. Ἀντιθέτως οὐδεμία προσβολὴ παρετηρήθη ἐπὶ τοῦ εἴδους τῆς Εὐρωπαϊκῆς πέστροφας (Truta Fario), παρὰ τὸ γεγονὸς ὅτι ἀμφότερα τὰ εἴδη διετηροῦντο ἀπὸ κοινοῦ ὑπὸ τὰς αὐτὰς ἀκριβῶς συνθήκας μὲ τὴν ἰριδίζουσαν πέστροφαν.

Κλινικῶς προσβάλλονται ὑπὸ τῆς νόσου πέστροφαι σχετικῶς μεγάλης ἡλικίας, αἵτινες ἐμφανίζουν ὡρισμένα χαρακτηριστικὰ ἐξωτερικὰ εὑρήματα ἐπὶ τῇ βάσει τῶν ὁποίων γίνεται, ἐν πρώτοις, ἡ διάγνωσις τῆς νόσου. Τὰ εὑρήματα αὐτὰ εἶναι: Ἡ παρουσία συμπαγῶν ὀζιδίων ἀμέσως ὄπισθεν τοῦ στηθιαίου πτερυγίου, μεγάλη διόγκωσις τῆς κοιλίας καθ' ὅλην αὐτῆς τὴν ἔκτασιν, προεξέχουσα ἕδρα, ἀμαύρωσις τοῦ δέρματος καὶ ἐνίοτε ἀναιμία τῶν βραγχίων.

Κατὰ τὴν διατομὴν τῆς κοιλίας τὸ ἧπαρ ἐμφανίζεται διογκωμένον, τόσον κατὰ τὰ ἀρχικὰ στάδια τῆς νόσου ὅσον καὶ κατὰ τὰ προκεχωρημένα τοιαῦτα. Ἐπὶ τῆς ἐπιφανείας αὐτοῦ παρατηροῦνται ἀρχικῶς νεοπλαστικαὶ ἐπεξεργασίαι, μικροῦ μεγέθους καὶ χροιᾶς ὑπολεύκου ἢ φαιοκιτρίνης, ἐνῷ ἡ σύστασις του ἐμφανίζεται σκληρή. Κατὰ τὴν διατομὴν τοῦ ὀργάνου διακρίνεται εὐχερῶς ἡ διείσδυσις τῆς νεοπλαστικῆς ἐπεξεργασίας ἐντὸς τοῦ ἡπατικοῦ παρεγχύματος. Κατὰ τὰ προκεχωρημένα στάδια τῆς νόσου καὶ κυρίως ἐπὶ τῶν ἀναπαραγωγικῶν ἀτόμων (θηλέων), ἀμέσως μετὰ τὴν διάνοιξιν τῆς κοιλιακῆς κοιλότητος, παρατηρεῖται ἡ παρουσία ἀρκοῦντος ὀρώδους ἀσκιτικοῦ ὑγροῦ, αἱμορραγικοῦ, ὑποκιτρίνης χροιᾶς, λίαν διογκωμένον καὶ διηθημένον ὑπὸ ἐντόνων νεοπλαστικῶν ἐπεξεργασιῶν, μεταξὺ δὲ τῆς ἐξωτερικῆς ἐπιφανείας τοῦ ὀργανου ὡς καὶ τῆς ἐσωτερικῆς τοιαύτης τῶν κοιλιακῶν τοιχωμάτων παρατηροῦνται συμφύσεις ἀρκετὰ ἐκτεταμέναι. Κατὰ τὸ προκεχωρημένον αὐτὸ στάδιον τῆς νόσου τὸ ἧπαρ ἐμφανίζει λιπώδη ὑφήν, ὑποκιτρίνην χροιὰν ἢ σπογγώδη ὑφὴν μετὰ αἱμορραγικῶν ζωνῶν ἐπὶ τῆς ἐπιφανείας του.

Αἰτιολογικῶς κατὰ τὸ παρελθὸν τὸ ἡπάτωμα ἀπεδόθη εἰς διαφόρους παράγοντας, ὅπως εἰς κληρονομικὴν προδιάθεσιν, εἰς ἐπίδρασιν τοῦ περιβάλλοντος, εἰς μολυσματικὰ αἴτια κ.λ.π. Ἀργότερον ὅμως ἀπεδόθη εἰς διαιτητικοὺς παράγοντας, δεδομένου ὅτι ἐμφανίζεται κατόπιν ὡρισμένης διατροφῆς. Διεμορφώθησαν τοιουτοτρόπως δύο ὑποθέσεις, ὑπὸ τῶν διαφόρων ἐρευνητῶν, ἐξ ὧν ἡ πρώτη ὑποστηρίζει τὴν χορήγησιν καρκινογόνου τινὸς οὐσίας ἐντὸς τοῦ

σιτηρεσίου τῆς ἰριδιζούσης πέστροφας, ἡ δὲ ἑτέρα εἰς τὴν χορήγησιν μιᾶς μὴ γενικῶς ἰσορροπημένης διατροφῆς, ἥτις δύναται νὰ προκαλέση ἐκφύλισιν τῶν ἡπατικῶν κυττάρων μὲ συνέπειαν ὑπερπλασικὰ φαινόμενα. Τὰ ἀποτελέσματα τῆς πειραματικῆς ἀναπαραγωγῆς τῆς νόσου δικαιώνουν τὴν πρώτην ὑπόθεσιν, διότι ἀπεδείχθη ὅτι ἡ νεοπλαστικὴ ἐπεξεργασία τοῦ ἥπατος τῆς πέστροφας προκαλεῖται μετὰ τὴν χορήγησιν οὐσίας τινὸς ἥτις εἶναι γνωστὴ ὡς καρκινογόνος διὰ ἀρκετὰ ζῶα, τῆς ἀφλατοξίνης, ἥτις παράγεται καὶ ἐκκρίνεται ὑπὸ ὡρισμένων στελεχῶν τοῦ μύκητος aspergilus flavus. Τὸ προϊὸν ἐκκρίσεως τοῦ μύκητος τούτου δύναται νὰ ἀναπτυχθῆ εἰς ὡρισμένα γεωργικὰ προϊόντα, κυρίως ὅμως εἰς τὰ φυστίκια (ἀραχὶς) ὡς καὶ ἐπὶ τῶν σπόρων τοῦ βάμβακος ὑπὸ θερμοκρασίαν 30° C καὶ ὑγρασίαν 80 - 85 %.

Ὡς ἐν ἀρχῇ ἀνεφέρθη ἡ νόσος παρατηρεῖται συνήθως ἐπὶ πεστροφῶν μεγάλης σχετικῶς ἡλικίας. Ἡ πλέον εὐπαθὴς εἰς τὴν νόσον ἡλικία προσβολῆς φαίνεται ὅτι εἶναι ἡ τοιαύτη τῶν 4 - 8 ἐτῶν, καθ' ἣν παρατηρεῖται τὸ ὑψηλότερον ποσοστὸν νοσήσεως, κυμαινόμενον ἀπὸ 20 - 30 % περίπου. Κατὰ τὸ στάδιον αὐτὸ τῆς νοσήσεως παρουσιάζονται ἐπὶ τοῦ ἥπατος ὀζίδια, σφαιρικοῦ σχήματος καὶ ὑποκιτρίνης χροιᾶς, ἅτινα εἶναι διεσπαρμένα καὶ ἐπὶ ἑτέρων σπλαγχνικῶν ὀργάνων ὡς τῶν νεφρῶν, τοῦ σπληνός, τοῦ περισπλαγχνικοῦ λίπους, τῶν ὠοθηκῶν τῶν βραγχίων κλπ. Εἶναι συνεπῶς εὔκολος ἡ διάγνωσις τῆς νόσου ἐπὶ τῶν προκεχωρημένων κυρίως σταδίων αὐτῆς, ἐνῶ κατὰ τὰ ἀρχικὰ τοιαῦτα ἀπαιτεῖται καὶ ἱστολογικὴ ἐξέτασις.

ΗΜΕΤΕΡΑΙ ΠΑΡΑΤΗΡΗΣΕΙΣ

Ἡ νόσος διεπιστώθη παρ' ἡμῖν εἰς ἰχθυοτροφεῖον πέστροφας ἰδιοκτησίας Δ. Β. τῆς περιοχῆς Ἠπείρου. Ἐξετάσθησαν συνολικῶς 18 προσβληθέντες ἰχθύες ἡλικίας 1, 5 - 3 ἐτῶν περίπου, οἵτινες μακροσκοπικῶς ἐνεφάνιζον ἀρκετὰ λίαν συμπαγῆ ὀζίδια, μετρίου μεγέθους, κείμενα ὄπισθεν καὶ ἑκατέρωθεν τοῦ στηθιαίου πτερυγίου. Παρετηρήθη ἐπίσης μεγάλη διόγκωσις τῶν κοιλιακῶν τοιχωμάτων, ὡς καὶ μελανὴ χροιὰ τοῦ δέρματος ἐπὶ τῆς ραχιαίας καὶ κοιλιακῆς χώρας τῶν προσβεβλημένων ἰχθύων.

Κατὰ τὴν διατομὴν τοῦ κοιλιακοῦ τοιχώματος ἐπεσημάνθη ἡ παρουσία ἱκανῆς ποσότητος ὀρώδους ἀσκιτικοῦ ὑγροῦ, κιτρινερύθρου χροιᾶς, μετὰ πηγμάτων αἵματος ἐντὸς αὐτοῦ, ἐνῶ τὸ ἧπαρ ἐμφανίζεται καλῶς προβαλόμενον ἐκ τῆς διατομῆς τῆς κοιλίας κατὰ τὸ ἓν τρίτον περίπου τοῦ ὄγκου του. Δι' ἀφαιρέσεως τῶν κοιλιακῶν τοιχωμάτων καὶ ἐξαγωγῆς τῶν σπλάγχνων ἐξ αὐτῆς, παρετηρήθη ὅτι τὸ ἧπαρ ἐνεφάνιζεν μακροσκοπικῶς διόγκωσιν διαφόρου βαθμοῦ, ἀναλόγως τῆς προσβολῆς του, ἐπὶ δύο δὲ περιπτώσεων παρουσίαζεν ὄγκον διπλάσιον σχεδὸν τοῦ κανονικοῦ, ὁ δὲ βαθμὸς ἐκφυλίσεως τῶν ἡπατικῶν κυττάρων ἦτο διάφορος ἐκυμαίνετο δὲ ἀπὸ 10% μέχρις 80 -90 % τῆς συνόλου ἡπατικῆς μάζης. Ἡ χροιὰ τοῦ ἥπατος ἦτο ὑποκιτρίνη, μετὰ μεγάλου ἀριθμοῦ νεοπλαστικῶν ἐπεξεργασιῶν, διαφόρου μεγέθους ἐπὶ τῆς ἐπιφανείας του. Κατὰ τὴν διατομὴν τὸ ἡπατικὸ παρέγχυμα ἐνεφανίζετο εὔθρυπτον, μετὰ

λιπώδους ὑφῆς ἐπὶ τῆς ἐπιφανείας του, ἐνῶ προσβολὴ ἑτέρων σπλαγχνικῶν ὀργάνων δὲν παρετηρήθη.

Διὰ τὴν μικροσκοπικὴν ἐξέτασιν τῶν ἀλλοιώσεων τοῦ ἡπατικοῦ παρεγχύματος ἐλήφθησαν τὰ ἧπατα ἐξ ἁπάντων τῶν νοσούντων πεστροφῶν, τόσον κατὰ τὰ ἀρχικὰ ὅσον καὶ κατὰ τὰ προκεχωρημένα στάδια τῆς νόσου. Ἐμονιμοποιήθησαν ἐπὶ 24ωρον ἐντὸς οὐδετέρου διαλύματος φορμόλης 10% καὶ ἐνεκλείσθησαν ἀκολούθως ἐντὸς παραφίνης. Τομαὶ πάχους 5μ ἐχρώσθησαν δι' αἱματοξυλίνης - ἐωσίνης καὶ ἐξητάσθησαν μικροσκοπικῶς.

Κατὰ τὰ ἀρχικὰ στάδια τῆς νόσου παρατηρεῖται ἡ ἀνάπτυξις μιᾶς συνδετικῆς ὑπερπλασίας ἐντὸς τοῦ ἡπατικοῦ παρεγχύματος, συνοδευομένης ὑπὸ ἀναγεννητικῆς ὑπερπλαστικῆς κοκκιωματώσεως. Ἀμφότεραι αἱ νεοπλαστικαὶ αὗται ἐπεξεργασίαι ἄρχονται ἐκ τῶν περιφερικῶν στοιβάδων τοῦ ἡπατικοῦ παρεγχύματος, ὅπου κυρίως παρατηροῦνται κατὰ τὰ ἀρχικὰ στάδια τῆς νόσου, ἀκολούθως δὲ ἐπεκτείνονται συνεχῶς ὁδεύοντες πρὸς τὸ κέντρον τῆς ἡπατικῆς μάζης καὶ τελικῶς καλύπτουν τὸ σύνολον σχεδὸν τοῦ ἡπατικοῦ παρεγχύματος. Ἡ συνδετικὴ αὕτη ὑπερπλασία ἄρχεται ἐμφανιζομένη ὑπὸ μορφὴν συνδετικῶν δοκίδων, αἵτινες διακλαδιζόμεναι πολυσχιδῶς εἰσχωροῦν ἐντὸς τοῦ ἡπατικοῦ παρεγχύματος καὶ διαχωρίζουν τὸ τελευταῖον τοῦτο εἰς κυψελοειδεῖς σχηματισμούς, ἀνωμάλου σχήματος καὶ διαφόρου μεγέθους, περικλείοντας διάφορον ἀριθμὸν κοκκωδῶν κυττάρων.

Τὰ κοκκιωκύτταρα ἐμφανίζονται σχηματικῶς ὅμοια περίπου τῶν συνήθων ἡπατικῶν κυττάρων, διαφέροντα ἐλαφρῶς τῶν τελευταίων τούτων ὡς πρὸς τὸ μέγεθος, καθ' ὅτι εἶναι μεγαλύτερα αὐτῶν, μετὰ βασοφίλων κυτταροπλαστικῶν κοκκίων καὶ ἀνωμάλου διατάξεως, πρὸς σχηματισμὸν τῶν ἡπατικῶν δοκίδων. Αἱ φυσιολογικαὶ κυτταρικαὶ ἡπατικαὶ δοκίδες συνίσταντια συνήθως ἐκ δύο ἡπατικῶν κυττάρων, ἐνῶ παρατηροῦμεν ἐνταῦθα τὴν παρουσίαν 4 - 6 συνήθως κυττάρων εἰς τὸν σχηματισμὸν τῶν δοκίδων τῶν κοκκιωκυττάρων.

Κατὰ τὰ αὐτὰ ἀρχικὰ στάδια τῆς νεοπλαστικῆς ἐπεξεργασίας παρατηροῦνται εἰσέτι ἀρκεταὶ νησίδες ἡπατικῶν κυττάρων ἐμφανιζόντων χαρακτηριστικὰς ἐκφυλιστικὰς ἀλλοιώσεις, αἱ κυριώτεραι τῶν ὁποίων εἶναι ἡ κενοτοπιώδης ἐκφύλισις τοῦ κυτταροπλάσματος τῶν ἡπατικῶν κυττάρων καὶ ἡ ἄθροισις ἐντὸς τοῦ κυτταροπλάσματος τῶν ἡπατικῶν ἀφθόνων κιρρωτικῶν οὐσιῶν.

Μὲ τὴν ἐξέλιξιν τῆς νόσου ἡ ἀνωμαλία τῆς ἡπατικῆς ὑφῆς καθίσταται ἔτι ἐντονωτέρα, διὰ τῆς ἐμφανίσεως λίαν εὐρέων συνδετικῶν δοκίδων, αἵτινες ἀναπτυσσόμεναι ὑπερμέτρως καὶ διακλαδιζόμεναι ποικιλοτρόπως, καλύπτουν τὸ μέγιστον τοῦ ἡπατικοῦ παρεγχύματος (ἡπατικὴ κίρρωσις). Ὁ ἀριθμὸς καὶ τὸ μέγεθος τῶν νεοσχηματισθεισῶν, κυψελίδων καθίσταται μεγάλος, ἐνῶ ὁ ἐντὸς αὐτῶν νεοσχηματισθεὶς ἀδενοματώδης ἱστὸς καθίσταται ἔτι πυκνώτερος. Παρετηρήθη ἐπίσης κατὰ τὸ στάδιον αὐτὸ ἀγγειοτελεκτασία μετὰ αἱμορραγικῶν νησίδων ἐντὸς τοῦ νεοπλαστικοῦ ἱστοῦ, ὡς καὶ διαπλαστικὰ φαινόμενα ἐπὶ τῶν ἐπιθηλιακῶν κυττάρων τοῦ ἐνδοθηλίου τῶν χοληφόρων ἀγγείων, μὲ ἀποτέλεσμα τὴν ἐμφάνισιν χοληφόρου νεοπλαστικῆς ἐπεξεργασίας.

Κατὰ τὰ τελευταῖα στάδια τῆς νόσου ὁ χαλαρὸς συνδετικὸς ἱστὸς τῶν ἡ-

πατικῶν δοκίδων ἀναπτύσσεται ὑπερμέτρως, αἱ δὲ πρωτογενεῖς, δευτερογενεῖς καὶ τριτογενεῖς συνδετικαὶ δοκίδες συμπλέκονται ἀλλήλων μὲ ἀποτέλεσμα τὸν σχηματισμὸν ἀντιστοίχως πρωτογενῶν, δευτερογενῶν καὶ τριτογενῶν κυψελιδικῶν λοβίων, ἅτινα εἶναι διαφόρου μεγέθους πληρούμενα ὑπὸ νεοπλαστικῶν κυττάρων, τῶν ἡπατοκυτταρικῶν καρκινωματωδῶν κυττάρων, ἐνῷ τὸ ἧπαρ ἐν τῷ συνόλῳ αὐτοῦ ἐμφανίζει πλέον χαρακτηριστικὴν καρκινωματώδη ὑφήν, τῶν ἀμιγῶν ἡπατικῶν κυττάρων παντελῶς ἐξαφανισθέντων ἢ παραμενόντων εἰς λίαν περιορισμένον ἀριθμόν, μετὰ χαρακτηριστικῆς ὅμως μεταβολῆς τῆς δομῆς των, λόγῳ πυρηνοκινησίας καὶ πυρηνολυσίας ὡς καὶ τελείας ἐξαφανίσεως τῆς κυτταροπλασματικῆς αὐτῶν οὐσίας.

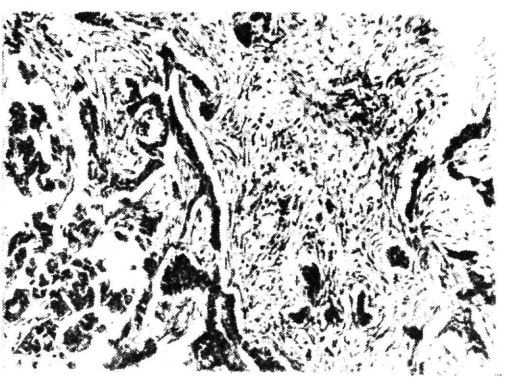

Εἰκὼν 1: Χαρακτηριστικὴ ἀνάπτυξις τῆς ἰνώδους ὑπερπλαστικῆς ἐπεξεργασίας ἐντὸς τοῦ ἡπατικοῦ παρεγχύματος. Χρῶσις Η. Ε. Χ 160.

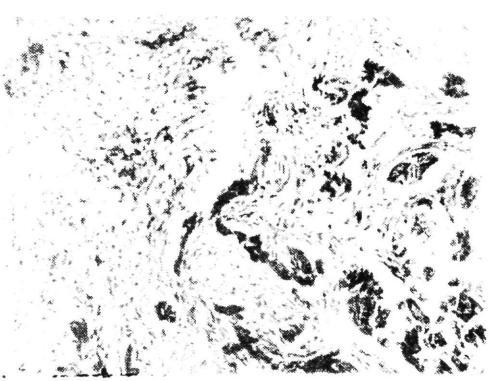

Εἰκὼν 2: Ἐντὸς τῆς ἰνώδους ὑπερπλαστικῆς ἐπεξεργασίας, διακρίνονται κοκκώδη λόβια εἰς διάφορα στάδια ἀναπτύξεως. Χρῶσις Η. Ε. Χ 160.

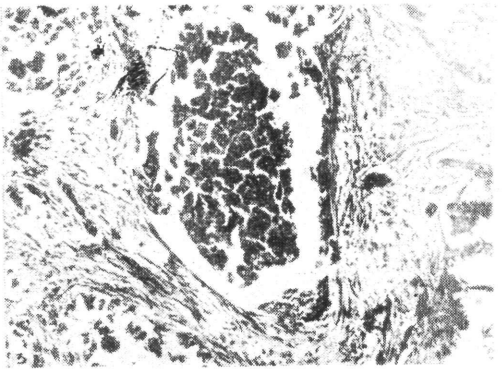

Εἰκὼν 3: Ἐν κοκκῶδες λόβιον περιέχον μεγάλον ἀριθμὸν κοκκιωκυττάρων, ἐνῶ πέριξ τούτου παρατηρεῖται πυκνὴ συγκέντρωσις συνδετικοῦ ἱστοῦ. Χρῶσις Η. Ε Χ 630.

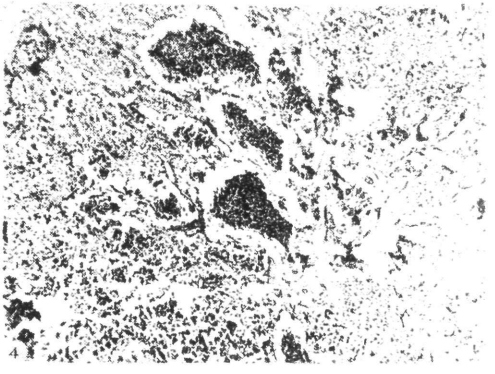

Εἰκὼν 4: Τρία ἀρκετὰ ἀνεπτυγμένα κοκκώδη λόβια ἐντὸς τοῦ ἡπατικοῦ παρεγχύματος, ἐπὶ προκεχωρημένου σταδίου τῆς νόσου. Χρῶσις Η. Ε. Χ 63.

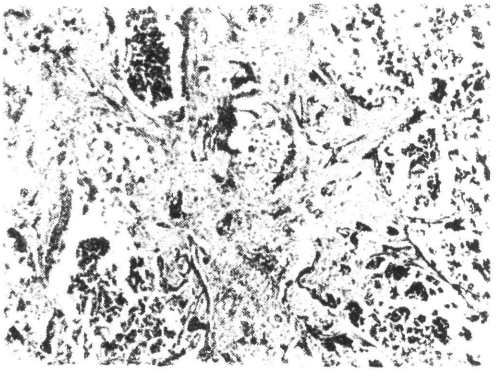

Εἰκὼν 5: Ἐκτεταμένη συνδετικὴ πυκνὴ ὑπερπλασία καὶ πολυάριθμα, διαφόρου βαθμοῦ ἀναπτύξεως, κοκκώδη λόβια. Χρῶσις Η. Ε. Χ 63.

Εἰκὼν 6: Κοκκώδη κύτταρα ἐμφανίζοντα ἐκτεταμένην λιπώδη ἐκφύλισιν τοῦ κυτταροπλάσματος, ἐνῶ ὁ πυρήν των μετατίθεται εἰς τὴν περιφέρειαν τοῦ κυττάρου. Χρῶσις Η. Ε. Χ 400.

ΒΙΒΛΙΟΓΡΑΦΙΑ

1. Ashley, L. M. and Halver, J. E. (1963); Multiple metastasis of rainbow trout hepatoma (Trans. Am. Fish. Soc., Vol. 29, No 4; 365 - 371).
2. Ashley, L. M., Halver, J. E., and Wogan, G. N. (1964); Hepatoma and aflatoxicosis in trout (Fed. Proc., 23, 105).
3. Ashley, L. M., Halver, J. E., Gardner, W. K., Jr., and Wogan, G. N. (1965); Crystalline aflatoxins cause trout hepatoma (Fed. Proc., 24; 627).
4. Besse, P., Levaditi, J., Vibert, R. and Nazimoff (1960); Sur l' existence de tumeurs hepatiques primitives chez la truite arc - en - ciel (Salmo irrideus) (Compt. Rend. Seanc. Acad. Scienc., 251 ; 482 - 483).
5. Castelnuovo, G and Rizzo, L. (1938) ; Caso di degenerazione cistica del fegato e di altri organi in trota iridea (Boll. Pesca, Piscic. Idrobiol., 4 ; 452 - 459).
6. Codegone, M. L., Provana, A., and Ghittino, P (1968) ; Evoluzione dell epatoma precoce della trota iridea (Tumori, Vol. 54, N. 6 ; 419 - 425).
7. Codegone, M. L., Provana, A, Ghittino, P. and Palestro, G (1968); Studio

sperimentale sull azione di alcuni cancerogeni sull fegato della trota (Il Cancro A. XXI, N. 5 ; 469 - 476).

8. Cudkowicz, G. and Scolari, C (1955) ; Un tumore primitivo epatico a diffusione epizootica nella trota irridea di allevamento (Salmo irideus). (Tumori, A. 41, Fasc. V ; 524 - 537).
9. Ghittino, P (1963) ; Caso di epatoma nel salmerino di alevamento (Salvelinus Fontinalis). Atti Soc. It. Sci. Vet., XVII ; 574 - 579).
10. Ghittino, P. (1965) ; Studio sperimentale sull epatoma della trota iridea. I. Ricerca di diete non cancerogene. (Ann. Fac. Med. Vet. Torino, XV ; 3 pag.).
11. Ghittino, p (1968) ; Consigli per prevenire la formazione dell epatoma nella trotta iridea di allevamento (Riv. It. Piscic. Ittiop., A. III. N. 4; 86 - 88).
12. Ghittino, P. and Ceretto, F. (1962) ; Studio sulle eziopatogenesi dell epatoma della trota iridea di allevamento (Tumori Vol. 48 ; N 6 ; 393 - 409).
13. Halver, J. E. (1965) ; Hepatoma in fish (Primary Hepatoma, A. J. Burdette, Ed, Univ. Utah Press, Salt Lake City, Urha ; 103 - 112).
14. Halver, Je. (1966) ; Aflatoxicosis and rainbow trout hepatoma (In Mycotoxin in Foodstuffs ed. By G. N. Vogan, Mit. Press ; 209 - 230).
15. Halver, J. E. (1968) ; Aflatoxicosis and trout hepatoma (Bull. Off. int. Epiz., 69, 7 - 8 ; 1249 - 1278).
16. Halver, J. H.E Johnson, C. L., and Ashley, L. M. (1962) ; Dietary carcinogens induce fish hepatoma (Fed. Proc., 21; 390).
17. Hueper, W. C. and Payne, W. W. (1961) ; Observations on the occurrence of hepatoma in rainbow trout (J. Nat. Cancer Inst., 27 ; 1123 - 1143).
18. Rucker, R. R., Yasutake, W. Tlk and Wolf, H. (1961) ; Trout Hepatoma. A preliminary report (Prog. Fish - Cult, Vol. 23, No 1 ; 3 ; 7).
19. Scarpelli, D. G., Greider, M. H., and Frajola, N. J. (1963) ; Observations oh hepatic cell hyperplasia, adenoma, and hepatoma in rainbow trout (Salmo gairdnerii) (Cancer Res., Vo. 23, No 6 ; 848 - 857).