ePublishing
ΕΘΝΙΚΟ ΚΕΝΤΡΟ ΤΕΚΜΗΡΙΩΣΗΣ
NATIONAL DOCUMENTATION CENTRE

Journal of the Hellenic Veterinary Medical Society

Vol 28, No 4 (1977)

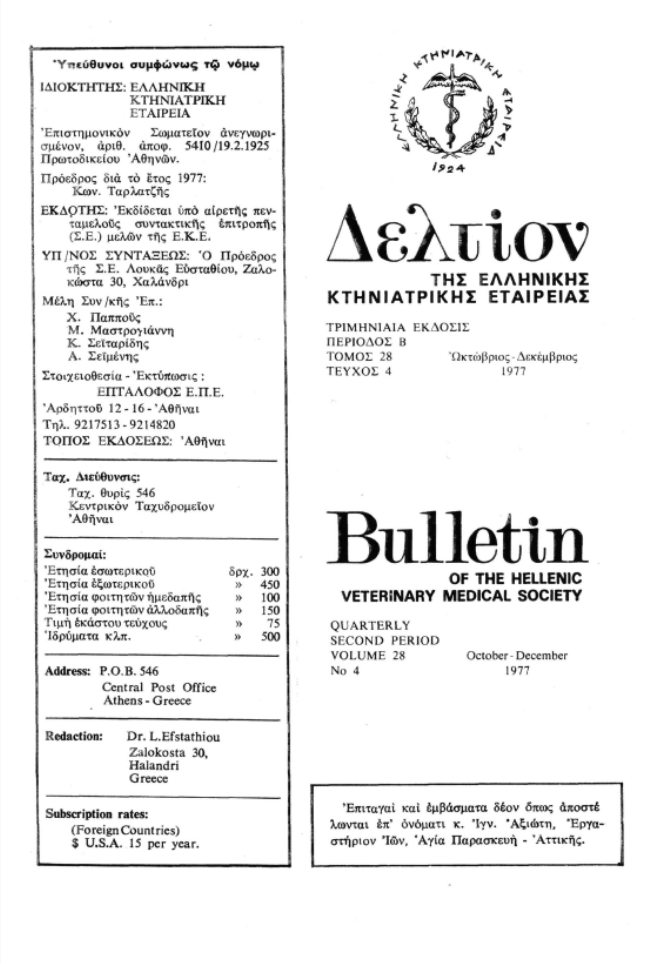

'Υπεύθυνοι συμφώνως τῷ νόμῳ

ΙΔΙΟΚΤΗΤΗΣ: ΕΛΛΗΝΙΚΗ ΚΤΗΝΙΑΤΡΙΚΗ ΕΤΑΙΡΕΙΑ

'Επιστημονικόν Σωματεῖον ἀνεγνωρισμένον, ἀριθ. ἀποφ. 5410/19.2.1925 Πρωτοδικείου 'Αθηνῶν.

Πρόεδρος διὰ τὸ ἔτος 1977: Κων. Ταρλατζῆς

ΕΚΔΟΤΗΣ: 'Εκδίδεται ὑπὸ αἱρετῆς πενταμελοῦς συντακτικῆς ἐπιτροπῆς (Σ.Ε.) μελῶν τῆς Ε.Κ.Ε.

ΥΠ/ΝΟΣ ΣΥΝΤΑΞΕΩΣ: 'Ο Πρόεδρος τῆς Σ.Ε. Λουκᾶς Εὐσταθίου, Ζαλοκώστα 30, Χαλάνδρι

Μέλη Συν/κῆς 'Επ.:
Χ. Παππούς
Μ. Μαστρογιάννη
Κ. Σείταρίδης
Α. Σείμένης

Στοιχειοθεσία - 'Εκτύπωσις: ΕΠΙΤΑΛΟΦΟΣ Ε.Π.Ε.
'Αρδηττοῦ 12 - 16 - 'Αθῆναι
Τηλ. 9217513 - 9214820
ΤΟΠΟΣ ΕΚΔΟΣΕΩΣ: 'Αθῆναι

Ταχ. Διεύθυνσις:
Ταχ. θυρίς 546
Κεντρικὸν Ταχυδρομεῖον
'Αθῆναι

Συνδρομαί:

'Ετησία ἐσωτερικοῦ	δρχ.	300
'Ετησία ἐξωτερικοῦ	»	450
'Ετησία φοιτητῶν ἡμεδαπῆς	»	100
'Ετησία φοιτητῶν ἀλλοδαπῆς	»	150
Τιμὴ ἑκάστου τεύχους	»	75
'Ιδρύματα κλπ.	»	500

Address: P.O.B. 546
Central Post Office
Athens - Greece

Redaction: Dr. L.Efstathiou
Zalokosta 30,
Halandri
Greece

Subscription rates:
(Foreign Countries)
$ U.S.A. 15 per year.

ΕΛΛΗΝΙΚΗ ΚΤΗΝΙΑΤΡΙΚΗ ΕΤΑΙΡΕΙΑ 1924

Δελτίον
ΤΗΣ ΕΛΛΗΝΙΚΗΣ ΚΤΗΝΙΑΤΡΙΚΗΣ ΕΤΑΙΡΕΙΑΣ

ΤΡΙΜΗΝΙΑΙΑ ΕΚΔΟΣΙΣ
ΠΕΡΙΟΔΟΣ Β
ΤΟΜΟΣ 28 'Ωκτώβριος - Δεκέμβριος
ΤΕΥΧΟΣ 4 1977

Bulletin
OF THE HELLENIC VETERINARY MEDICAL SOCIETY

QUARTERLY
SECOND PERIOD
VOLUME 28 October - December
No 4 1977

'Επιταγαὶ καὶ ἐμβάσματα δέον ὅπως ἀποστέλλωνται ἐπ' ὀνόματι κ. 'Ιγν. 'Αξιώτη, 'Εργαστήριον 'Ιῶν, 'Αγία Παρασκευή - 'Αττικῆς.

Contribution in the Study of Aujeszky's disease. I. Gross and Histological changes in the liver of piglets

Ε. ΣΤΟΦΟΡΟΣ, Χ. ΠΑΠΑΔΟΠΟΥΛΟΣ, Μ. ΜΑΣΤΡΟΠΑΝΝΗ -ΚΟΡΚΟΛΟΠΟΥΛΟΥ, Ι. ΑΞΙΩΤΗΣ, Κ. ΠΑΠΑΝΤΩΝΑΚΗΣ

doi: 10.12681/jhvms.21317

Copyright © 2019, Ε. ΣΤΟΦΟΡΟΣ, Χ. ΠΑΠΑΔΟΠΟΥΛΟΣ, Μ. ΜΑΣΤΡΟΠΑΝΝΗ -ΚΟΡΚΟΛΟΠΟΥΛΟΥ, Ι. ΑΞΙΩΤΗΣ, Κ. ΠΑΠΑΝΤΩΝΑΚΗΣ

This work is licensed under a Creative Commons Attribution-NonCommercial 4.0.

To cite this article:

ΣΤΟΦΟΡΟΣ Ε., ΠΑΠΑΔΟΠΟΥΛΟΣ Χ., ΜΑΣΤΡΟΠΑΝΝΗ -ΚΟΡΚΟΛΟΠΟΥΛΟΥ Μ., ΑΞΙΩΤΗΣ Ι., & ΠΑΠΑΝΤΩΝΑΚΗΣ Κ. (2019). Contribution in the Study of Aujeszky's disease. I. Gross and Histological changes in the liver of piglets. *Journal of the Hellenic Veterinary Medical Society*, *28*(4), 215–224. https://doi.org/10.12681/jhvms.21317

https://epublishing.ekt.gr | **e-Publisher:** EKT | **Downloaded at:** 20/07/2025 06:02:14

ΔΕΛΤΙΟΝ ΤΗΣ ΕΛΛ. ΚΤΗΝ. ΕΤΑΙΡΕΙΑΣ, 1977, Τ. 28, τ. 4

ΣΥΜΒΟΛΗ ΕΙΣ ΤΗΝ ΜΕΛΕΤΗΝ ΤΗΣ ΝΟΣΟΥ ΤΟΥ AUJESZKY. I. ΜΑΚΡΟΣΚΟΠΙΚΑΙ ΚΑΙ ΙΣΤΟΛΟΓΙΚΑΙ ΑΛΛΟΙΩΣΕΙΣ ΤΟΥ ΗΠΑΤΟΣ ΤΩΝ ΧΟΙΡΙΔΙΩΝ

Ὑπὸ

Ε. ΣΤΟΦΟΡΟΥ*, Χ. ΠΑΠΑΔΟΠΟΥΛΟΥ**, Μ. ΜΑΣΤΡΟΓΙΑΝΝΗ - ΚΟΡΚΟΛΟΠΟΥΛΟΥ**, Ι. ΑΞΙΩΤΗ**, Κ. ΠΑΠΑΝΤΩΝΑΚΗ*.

CONTRIBUTION IN THE STUDY OF AUJESZKY'S DISEASE I. GROSS AND HISTOLOGICAL CHANGES IN THE LIVER OF PIGLETS.

By

E. STOFOROS*, CH. PAPADOPOULOS**, M. MASTROYANNI - KORKOLOPOULOU**, I. AXIOTIS**, C. PAPADONAKIS*.

Summary

The gross and histological changes were studied in liver of pig naturally infected with the Aujeszky's disease. We detected small necrotic focies, scattered throughout the liver parenchyma, which corresponded histologically with intralobularor or perilobular areas of coagulative necrosis. In all the examined sections inclusion bodies were not found in the necrotic cells. The Authors think that the gross lesions - focals necrosis - which were found on the diaphragmatic surface of the liver are pathognomonic of the disease.

Προσφάτως εἴχομεν τὴν εὐκαιρίαν νὰ ἀπομονώσωμεν ἐκ χοιριδίων τὸν ἰὸν τῆς νόσου τοῦ Aujeszky ἐκ δύο ἑστιῶν χοιροστασίων βιομηχανικοῦ τύπου κειμένων εἰς διαφορετικὰ διαμερίσματα τῆς χώρας. Ἡ νόσος καὶ εἰς τὰς δύο ἑστίας προεκάλεσεν σημαντικὰς ἀπωλείας κυρίως εἰς τὸν πληθυσμὸν τῶν χοιριδίων. Ἐπειδὴ φρονοῦμεν ὅτι ὡρισμέναι μακροσκοπικαὶ ἀλλοιώσεις, αἵτινες ἀνευρέθησαν εἰς τὸ ἧπαρ τῶν προσβεβλημένων χοιριδίων εἶναι χαρακτηριστικαὶ τῆς νόσου, προέβημεν εἰς τὴν μελέτην τούτων.

Ἡ νόσος τοῦ Aujeszky, γνωστὴ ὡς μία ἴωσις τῶν χοίρων βαρείας συνήθως μορφῆς, προσβάλλει κατὰ κανόνα τὸ Κ.Ν.Σ. Αἱ κυριώτεραι μικροσκοπικαὶ ἀλλοιώσεις συνίστανται εἰς μηνιγγίτιδα μετ' ἐγκεφαλίτιδος τῆς φαιᾶς ἐγκε-

---

* Ἐργαστήριον Ἀνατομίας καὶ Φυσιολογίας Ἀγροτικῶν ζώων τῆς Ἀνωτάτης Γεωπονικῆς Σχολῆς Ἀθηνῶν.
Department of Anatomy and Physiology of Demestic Animals. Agriculture College of Athens.

** Κτηνιατρικὸν Ἰνστιτοῦτον Λοιμωδῶν καὶ Παρασιτικῶν Νοσημάτων Ἀθηνῶν.
Veterinary Institute of Infections and Parasitic Diseases Athens - Greece.

φαλικῆς οὐσίας, ἀφθονίας ἠωσινοφίλων ἐνδοπυρηνικῶν ἐγκλείστων, ἐντὸς τῶν νευρώνων καὶ τῆς ἀστρογλοίας, ὡς καὶ νεκρωτικῶν ἑστιῶν ἐντὸς τῆς φαιᾶς οὐσίας τῶν ἐγκεφαλικῶν ἡμισφαιρίων καὶ τῆς παρεγκεφαλίδος.

Ἐκτὸς τῶν μικροσκοπικῶν ἀλλοιώσεων τοῦ Κ.Ν.Σ. παρετηρήθησαν ἀπὸ πολλῶν ἐτῶν καὶ ἀλλοιώσεις ἐπὶ τῶν σπλαγχνικῶν ὀργάνων κυρίως δὲ τοῦ ἥπατος καὶ τοῦ σπληνός, ἀλλὰ καὶ ἐπὶ τῶν νεφρῶν, τῶν ἐπινεφριδίων, τῶν ὄρχεων καὶ τοῦ ρινο-φαρυγγικοῦ βλεννογόνου. Αἱ μικροσκοπικαὶ αὗται ἀλλοιώσεις συνίστανται εἰς τὴν παρουσίαν νεκρωτικῶν ἑστιῶν ἐντὸς τοῦ παρεγχύματος τῶν ὡς ἄνω ὀργάνων, παρετηρήθησαν δὲ κατὰ πρῶτον ὑπὸ τῶν Koves καὶ Hirst (1934), τῶν Jivolin καὶ Sirbu (1955), τοῦ Terrer (1957), τοῦ Becker (1961) τοῦ Corner (1965) τοῦ Knosel (1965), τῶν Zimmermann καὶ This (1967), τοῦ Tomezcu (1973), τοῦ Marcato (1974), λίαν δὲ προσφάτως τῶν Finazzi καὶ Mandelli (1976). Συμφώνως πρὸς τοὺς περισσοτέρους ἐκ τῶν ὡς ἄνω συγγραφέων, αἱ νεκρωτικαὶ ἀλλοιώσεις ἐπὶ τῶν παρεγχυματικῶν ὀργάνων καὶ κυρίως τοῦ ἥπατος καὶ τοῦ σπληνός, δὲν ὀφείλονται εἰς τὴν ἀπ' εὐθείας ἐπίδρασιν τοῦ ἰοῦ, ἀλλὰ μᾶλλον δευτερογενῶς εἰς τὴν προσρόφησιν τοξικῶν οὐσιῶν προερχομένων ἐκ τοῦ ἐντερικοῦ βλεννογόνου. (Toneva 1958).

Ἡ ὑπόθεσις αὕτη ἔρχεται εἰς ἀντίθεσιν πρὸς τὰς μικροσκοπικὰς παρατηρήσεις τοῦ Corner (1965) ὁ ὁποῖος παρετήρησεν ἐπὶ τῶν νεκρωτικῶν ἀλλοιώσεων τῶν σπλαγχνικῶν ὀργάνων καὶ ἰδιαιτέρως τῶν ἐπινεφριδίων καὶ τοῦ ρινο-φαρυγγικοῦ βλεννογόνου, τὴν παρουσίαν ἐνδοπυρηνικῶν ἐγκλείστων. Ἡ παρατήρησις αὕτη, ἐνισχυθεῖσα καὶ ὑπὸ ἑτέρων ἐρευνητῶν ὡς τοῦ Lautie (1969), τοῦ Albrecht κ. ἄ. (1963), τοῦ Tung κ. ἄ. (1974) ἰσχυροποιεῖ τὴν ὑπόθεσιν ὅτι αἱ νεκρωτικαὶ ἀλλοιώσεις ἐπὶ τῶν σπλαγχνικῶν ὀργάνων πρέπει νὰ ὀφείλωνται εἰς αὐτὴν ταύτην τὴν ἐπίδρασιν τοῦ ἰοῦ.

ΥΛΙΚΑ ΚΑΙ ΜΕΘΟΔΟΙ

Εἰς τὴν μελέτην ταύτην ἐξητάσθη τὸ προσβεβλημένον ἧπαρ χοιριδίων πασχόντων ἐκ τῆς νόσου τοῦ Aujeszky. Μικροτεμάχια ἐκ τῶν προσβεβλημένων σημείων (νεκρωτικαὶ ἑστίαι) ἐμονιμοποιήθησαν ἐντὸς 10% διαλύματος οὐδετέρας φορμόλης, ἀφυδατώθησαν ἐντὸς ἀνιούσης κλίμακος ἀλκοολῶν, ἀπελιπώθησαν ἐντὸς ξυλόλης καὶ ἐνεκλείσθησαν εἰς παραφίνην. Τομαὶ πάχους 5μ. ἐλήφθησαν ἐξ ἁπάντων τῶν μικροτεμαχίων, ἐχρώσθησαν κατὰ τὴν τεχνικὴν τῆς αἱματοξυλίνης-ἠωσίνης καὶ ἀκολούθως ἐξητάσθησαν εἰς τὸ μικροσκόπιον.

ΗΜΕΤΕΡΑΙ ΠΑΡΑΤΗΡΗΣΕΙΣ

Α' ΜΑΚΡΟΣΚΟΠΙΚΗ ΕΞΕΤΑΣΙΣ

Κατόπιν λεπτομεροῦς μακροσκοπικῆς ἐξετάσεως ὅλων τῶν σηστημάτων, ἀνεύρομεν τὰ κάτωθι:

Ἐκ τῆς διανοίξεως τῆς κρανιοεγκεφαλικῆς κοιλότητος, τοῦ σπονδυλικοῦ σωλῆνος, καὶ τῆς θωρακικῆς κοιλότητος οὐδέν. Ἐκ τῆς διανοίξεως τῆς κοιλιακῆς κοιλότητος διεπιστώσαμεν: Σπλήν, νεφροὶ καὶ ἐπινεφρίδια φυσιολογικά, ἧπαρ χροιᾶς καὶ μεγέθους φυσιολογικοῦ. Κατὰ τὴν τομὴν τοῦ ἥπατος δὲν παρετηρήθησαν ἐκφυλιστικαὶ ἀλλοιώσεις τοῦ παρεγχύματος. Ἐπὶ τῆς διαφραγματικῆς ἐπιφανείας αὐτοῦ διεπιστώσαμεν τὴν ὕπαρξιν πολλαπλῶν λευκῶν κοκκίων, μεγέθους κεφαλῆς καρφίδος, σαφῶς περιγεγραμμένων, διδόντων τὴν ἐντύπωσιν ὅτι κατὰ τὴν διάνοιξιν ἐγένετο ἐπίπασις τοῦ ἥπατος διὰ κόνεως.

Ἡμεῖς φρονοῦμεν ὅτι ἡ παρουσία τῶν ἀνωτέρω ἀλλοιώσεων ἀποτελεῖ παθογνωμονικὸν εὕρημα τῆς νόσου τοῦ Aujeszky κυρίως διὰ τὰ νεογνὰ χοιρίδια (Marcato 1974, Στοφόρος 1970), ἡ δὲ ἀνεύρεσις των δέον ὅπως ὁδηγεῖ ἡμᾶς εἰς ὑποψίαν τῆς νόσου. Τοῦτο ἐπεβεβαιοῦται ἐκ τῆς ἀναδιφήσεως τῆς προσφάτου βιβλιογραφίας καὶ ἐκ προσωπικῆς πείρας ἑνὸς ἐκ τῶν συγγραφέων.

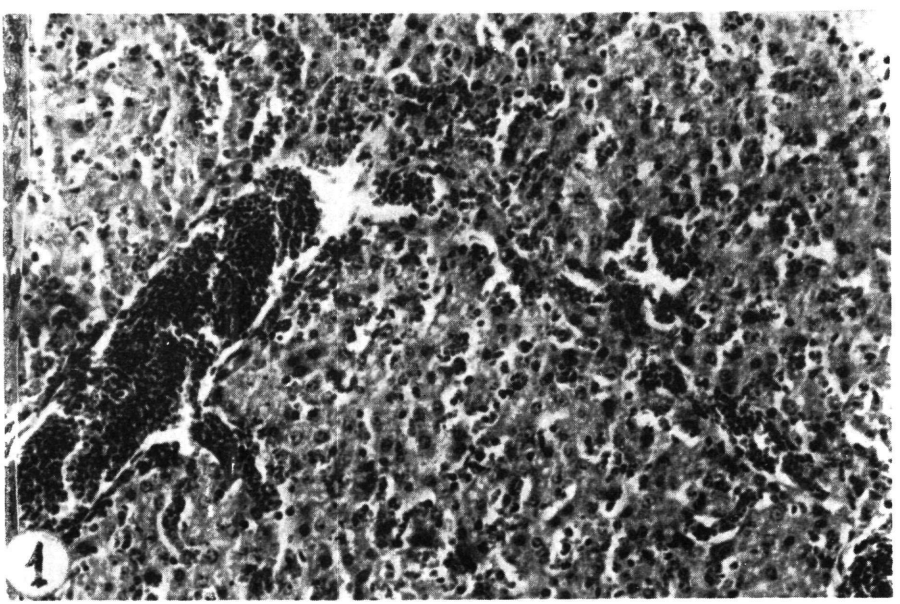

1. Παρατηρεῖται ἐνταῦθα διεύρυνσις μεσολοβίου φλεβὸς παντελῶς σχεδὸν πεπληρωμένης ὑπὸ αἱματικῶν στοιχείων, ἐνῷ ἀρκετὰ ἐρυθροκύτταρα ἐμφανίζονται σποραδικῶς κείμενα πέριξ ταύτης.
Χρῶσις: Αἱμ. ἠωσίνη X 160.

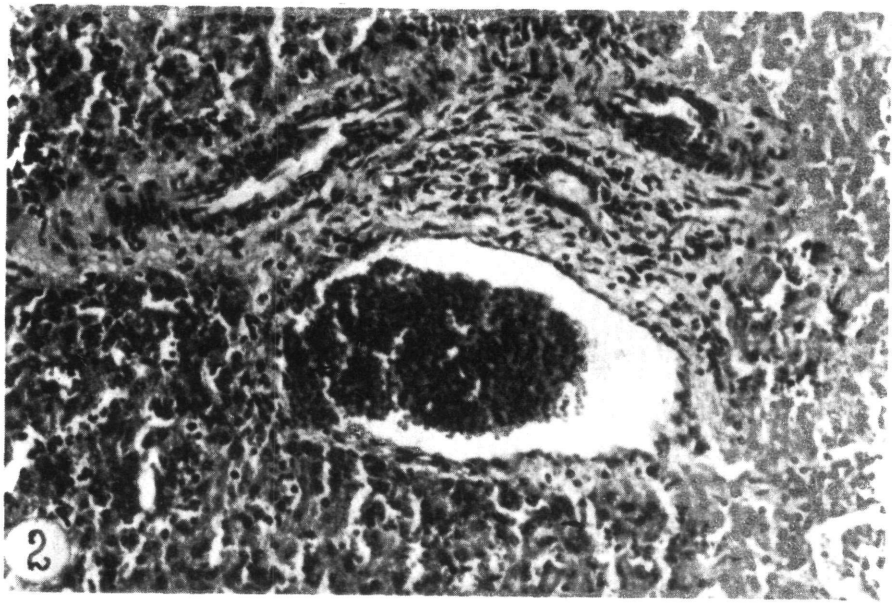

2. Κεντρολόβιος φλὲψ ἀρκούντως διευρυσμένη καὶ μερικῶς πεπληρωμένη ὑπὸ αἱματικῶν στοιχείων. Ἄνωθεν ταύτης παρατηρεῖται ἓν πεδίον συνδετικῆς ὑπερπλασίας. Χρῶσις: Αἱμ. Ἠωσίνη Χ 160.

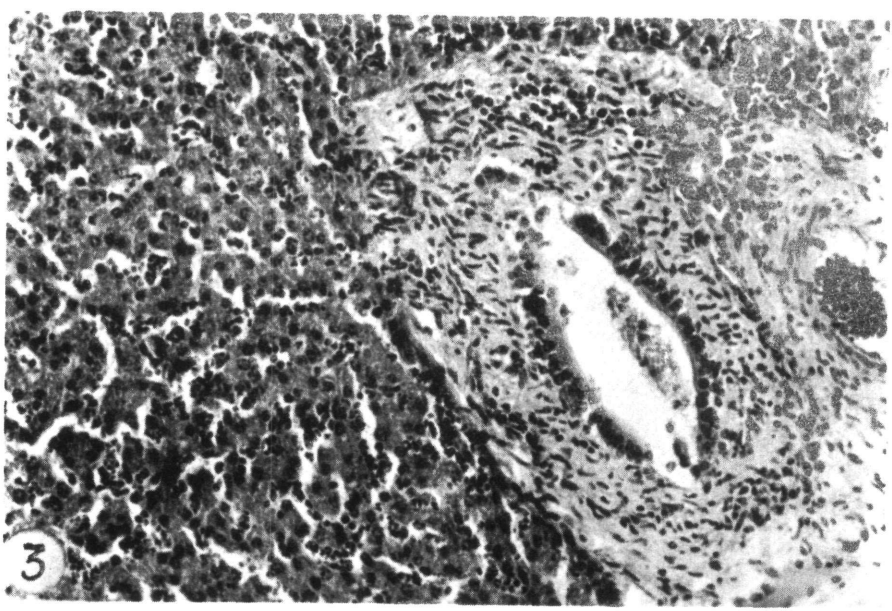

3. Ἀρκετὰ ἐκτεταμένη συνδετικὴ περιαγγειακὴ ὑπερπλασία, ἥτις περιλαμβάνει ἓν τριχοειδὲς χοληφόρον ἀγγεῖον μετὰ αἰσθητῆς παχύνσεως τοῦ ἐνδοθηλίου αὐτοῦ καὶ ἓν τριχοειδὲς αἱμοφόρον ἀγγεῖον μερικῶς πεπληρωμένον. Χρῶσις: Αἱματολ. Ἠωσίνη Χ 160.

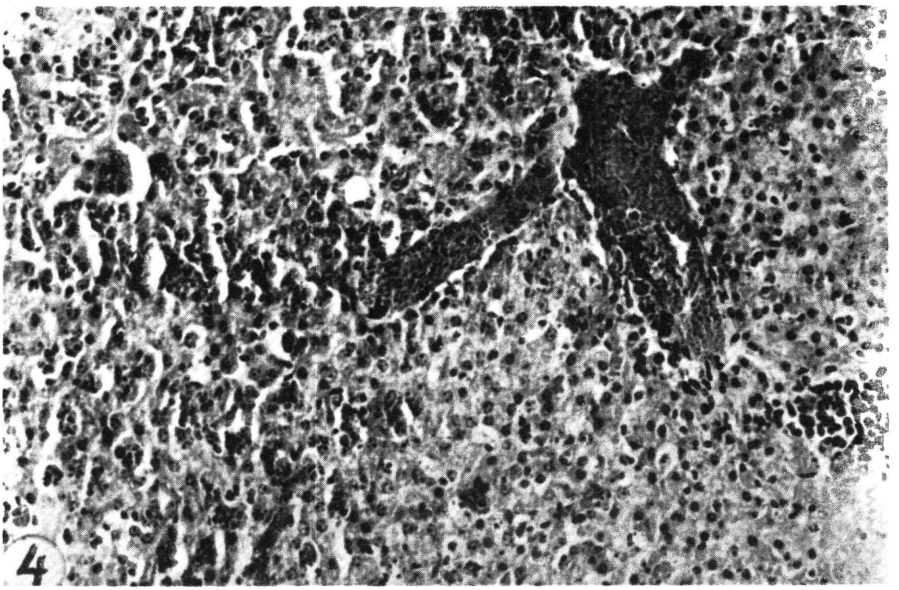

4. Ἐπὶ ἑνὸς ὀπτικοῦ πεδίου τοῦ ἠλλοιωμένου ὀργάνου διακρίνομεν περιωρισμένης ἐκτάσεως νεκρωτικὴν ἑστίαν (ἐπὶ τοῦ δεξιοῦ κάτω ἄκρου), διεύρυνσιν καὶ παντελῆ πλήρωσιν αἱμοφόρου τινὸς ἀγγείου, ὡς καὶ διάχυτον ἀλλὰ ἀραιὰν διασπορὰν ἐρυθροκυττάρων. Χρῶσις: Αἷματ. - Ἠωσίνη Χ 63.

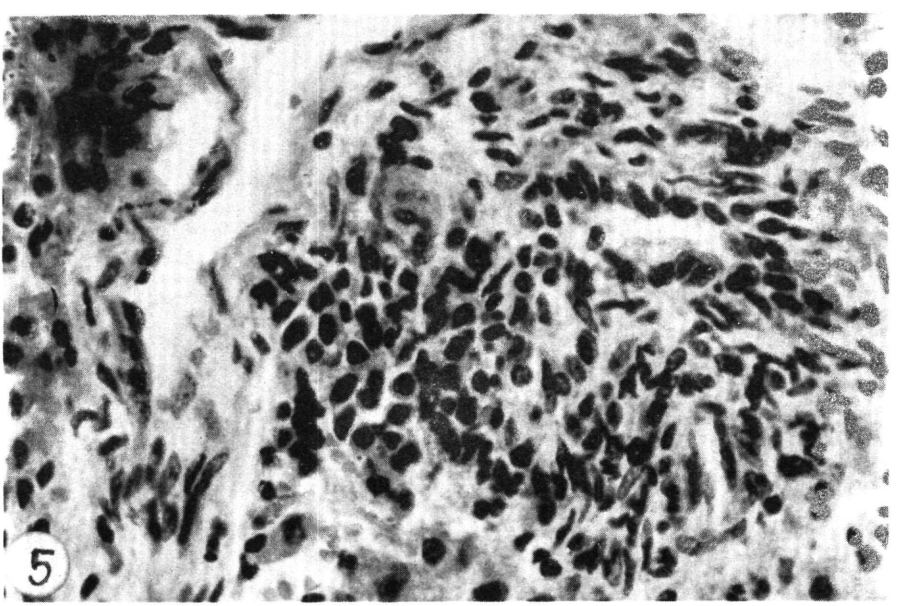

5. Μικρὰ ἑστία νεκρωτικῶν ἡπατικῶν κυττάρων κειμένων ἐγγὺς συνδετικῶν κυττάρων ἐντὸς τοῦ ἡπατικοῦ παρεγχύματος. Χρῶσις: Αἷματ. Ἠωσίνη Χ 160.

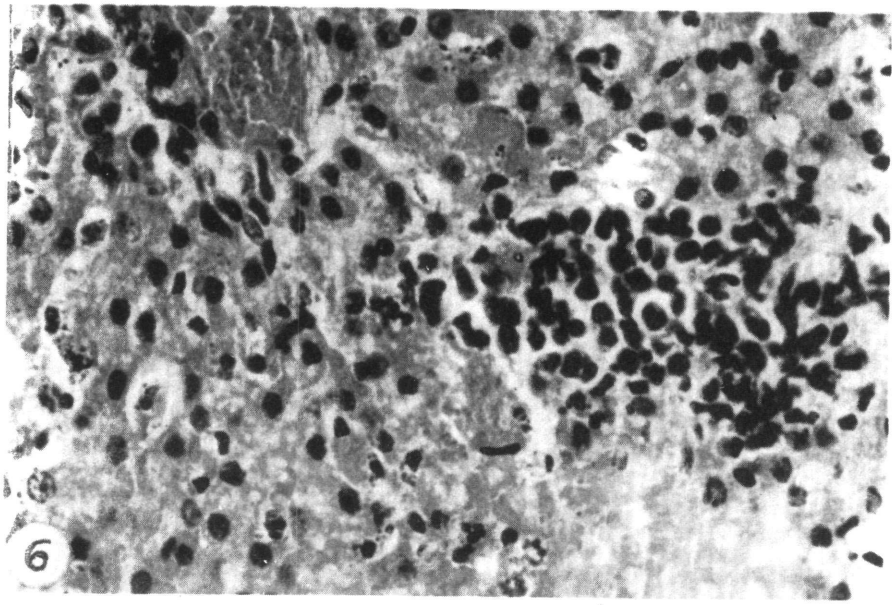

6. Ἑτέρα νεκρωτικὴ ἑστία ἐντὸς τοῦ ἡπατικοῦ παρεγχύματος περιλαμβάνουσα ἀρκετὰ ἡπατικὰ κύτταρα ἐμφανίζοντα καθολικὴν πύκνωσιν τοῦ πυρῆνος αὐτῶν. Χρῶσις: Αἱμ. Ἠωσίνη Χ 160.

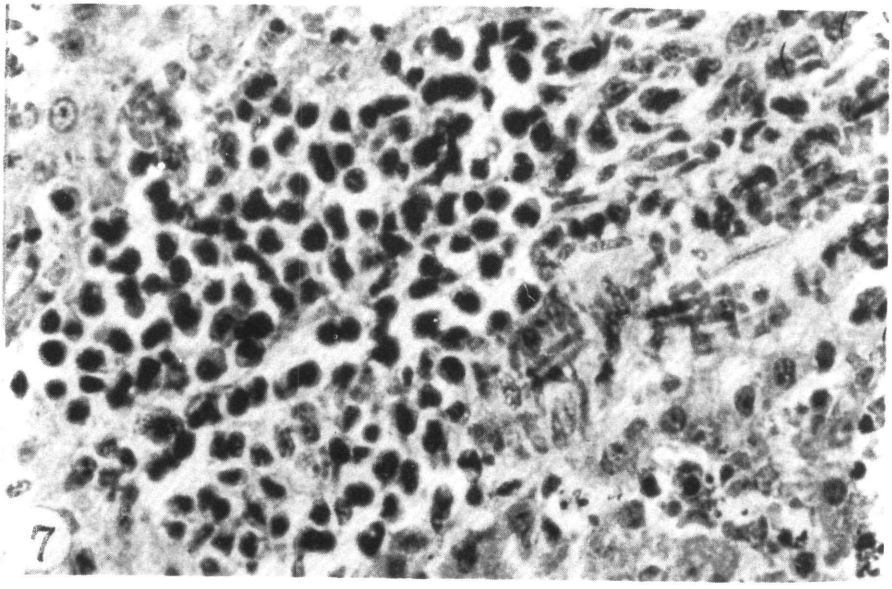

7. Τὰ νεκρὰ ἡπατικὰ κύτταρα παρουσιάζονται ἐνταῦθα καθολικῶς ἐκφυλισμένα μετὰ πλήρους πυκνώσεως τοῦ πυρῆνος των καὶ μερικῆς ἐξαφανίσεως τοῦ κυτταροπλάσματος αὐτῶν. Χρῶσις: Αἱματ. Ἠωσίνη Χ 400.

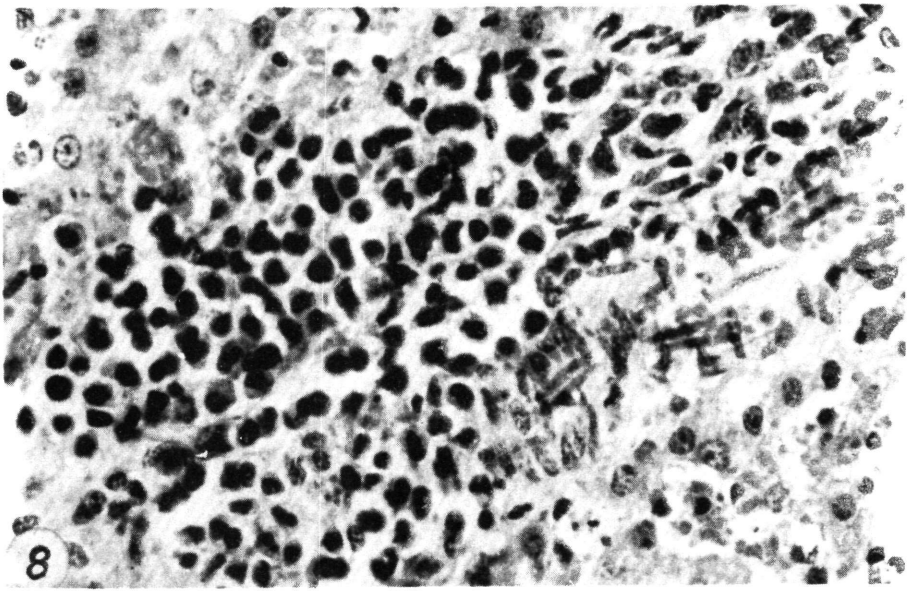

8. Ἐπὶ τοῦ ὡς ἄνω πεδίου παρατηροῦνται διάφορα στάδια νεκρωτικῆς ἐκφυλίσεως τῶν ἡπατικῶν κυττάρων. Χρῶσις: Αἷματ. Ἡωσίνη X =400.

Β΄ ΙΣΤΟΛΟΓΙΚΗ ΕΞΕΤΑΣΙΣ:

Ἅπαντα τὰ ἐξετασθέντα τεμάχια τοῦ ἥπατος, ἐνεφάνιζον γενικῶς ὑπεραιμίαν, ὀφειλομένη εἰς τὴν διεύρυνσιν ἁπάντων σχεδὸν τῶν τριχοειδῶν αἱμοφόρων ἀγγείων καὶ τῶν κεντρολοβίων φλεβῶν, τῶν ὁποίων ὁ αὐλὸς ἐνεφανίζετο παντελῶς πεπληρωμένος ὑπὸ αἱματικῶν στοιχείων, ἐνῶ ἐλάχιστα ἐρυθροκύτταρα ἦσαν σποραδικῶς παρόντα ἐπὶ τῶν μεσοκυτταρίων διαστημάτων, ἐγγὺς τῶν τριχοειδῶν, ὁ ἀριθμὸς ὅμως καὶ ἡ ἔκτασις των δὲν ἦτο μεγάλη εἰς τρόπον ὥστε νὰ ὁμιλοῦμεν περὶ μεσοκυτταρίων ἢ παρεγχυματικῶν αἱμορραγιῶν. Δὲν ἐνετοπίσθησαν λευκοκυτταρικαί, περιαγγειακαὶ ἢ διάσπαρτοι διηθήσεις, εἰς μεγάλον ἀριθμὸν καὶ ἔκτασιν, ἀλλὰ ἐλάχιστα λευκοκυτταρικὰ στοιχεῖα ἀνευρίσκοντο σποραδικῶς ἐγγὺς πάντοτε τῶν αἱμοφόρων τριχοειδῶν.

Νεκρωτικαὶ ἑστίαι περιορισμέναι ἢ ἀρκούντως ἐκτεταμέναι, ἐνετοπίσθησαν ἐντὸς τοῦ ἡπατικοῦ παρεγχύματος, ἡ παρουσία ὅμως τούτων δὲν συνεδυάσθη καὶ μὲ τὴν παρουσίαν ἐνδοπυρηνικῶν ἡπατικῶν ἐγκλείστων. Αἱ ἐκτεταμέναι νεκρωτικαὶ ἑστίαι ἦσαν παροῦσαι κυρίως ἐπὶ τῶν περιφεριακῶν στοιβάδων τοῦ ἡπατικοῦ παρεγχύματος, ἐνῶ ἀραιαὶ καὶ μικρᾶς ἐκτάσεως τοιαῦται ἐνεφανίζοντο ἐπὶ τῶν κεντρικῶν στοιβάδων καὶ ἐγγὺς τῶν κεντρολοβίων φλεβῶν.

Ἑκάστη τῶν ἑστιῶν τουτων συνιστατο ἐκ νεκρῶν ἡπατικῶν κυττάρων ἐμφανιζόντων ἔντονον πύκνωσιν τοῦ πυρῆνος καὶ καρυορρηξίαν, ἐνῶ περιορισμένος ἀριθμὸς ἡπατικῶν κυττάρων ἐνεφάνιζεν παντελῆ ἔλλειψιν τῆς πυρηνικῆς αὐτῶν οὐσίας. Ἡ πυκνότης αὕτη τῶν νεκρωτικῶν ἑστιῶν ἦτο τῆς τάξεως τῶν 10-25 κατὰ μέσον ὅρον κυττάρων ἀνὰ περιοχήν.

Ἐφ' ὅλων τῶν ἐξετασθέντων δειγμάτων δὲν ἐπεσημάνθη ἡ παρουσία λιπώδους ἢ κενοτοπιώδους ἐκφυλίσεως τῶν ἡπατικῶν κυττάρων, ἀλλὰ μόνον μία περιαγγειακή, περιορισμένης ὅμως ἐκτάσεως, συνδετικὴ ὑπερπλασία ἦτο παροῦσα, ἐνῶ ἐπὶ τῶν μεσολοβίων διαστημάτων ἡ πάχυνσις τοῦ συνδετικοῦ ἱστοῦ, ἦτο ἀρκετὰ ἐμφανὴς εἰς τρόπον ὥστε ἀρκετὰ τῶν λοβίων διεχωρίζοντο καλῶς μεταξύ των.

ΣΥΖΗΤΗΣΙΣ ΚΑΙ ΣΥΜΠΕΡΑΣΜΑΤΑ

Δὲν δυνάμεθα ἐνταῦθα νὰ ἐξάγωμεν σαφῆ συμπεράσματα ἐκ τῆς μακροσκοπικῆς καὶ μικροσκοπικῆς ἐξετάσεως μεμονωμένων τινῶν περιπτώσεων σπλαγχνικῶν ὀργάνων καὶ κυρίως τοῦ ἥπατος ὅσον ἀφορᾶ εἰς τὴν νόσον τοῦ Aujeszky. Φαίνεται ὅμως ὅτι ἡ παρουσία τῶν νεκρωτικῶν ἑστιῶν, εἰδικῶς ἐντὸς τοῦ ἡπατικοῦ παρεγχύματος, εἶναι σταθερά. Ἀτυχῶς δὲν ἐπεξετάθη ἡ ἔρευνά μας καὶ ἐπὶ ἑτέρων σπλαγχνικῶν ὀργάνων εἰς τρόπον ὥστε νὰ ἔχωμεν μίαν ὁλοκληρωμένην εἰκόνα τῶν ἀλλοιώσεων. Ἡ προσεκτικὴ ὅμως μικροσκοπικὴ παρατήρησις ἁπασῶν τῶν νεκρωτικῶν περιοχῶν δὲν ἀπέδειξεν τὴν παρουσίαν ἐνδοπυρηνικῶν ἐγκλείστων. Τὸ γεγονὸς ὅμως τοῦτο δὲν ἀποκλείει τὸν συνδυασμὸν τῶν δύο αὐτῶν εὑρημάτων, ἐπὶ ἀρχικῶν πιθανῶς ἢ λίαν προκεχωρημένων σταδίων τῆς νόσου. Ἡ σταθερὰ αὕτη ἀνεύρευσις, ἐγγὺς τῶν νεκρωτικῶν ἑστιῶν καὶ ἐνδοπυρηνικῶν ἐγκλείστων θὰ ἐνίσχυε πιθανῶς τὴν ἄποψιν τῆς ἀπ' εὐθείας προσβολῆς ὑπὸ τοῦ ἰοῦ καὶ τῶν παρεγχυματικῶν σπλαγχνικῶν ὀργάνων, ἐνῶ ὑπὸ τὰς παρούσας συνθήκας ἀποκλίνομεν μᾶλλον ὑπὲρ τῆς τοξικῆς ἐπιδράσεως ἐπὶ τοῦ ὡς ἄνω ὀργάνου, μὲ ἀποτέλεσμα τὴν ἐμφάνισιν φλεγμονώδους ἐπεξεργασίας μᾶλλον ἐκτεταμένης κλίμακος.

Εἰς ὅτι ἀφορᾶ τὰς μακροσκοπικὰς ἀλλοιώσεις, ὡς καὶ ἀνωτέρω ἀναφέρομεν, δι' ἡμᾶς αὗται πρέπει νὰ λαμβάνωνται σοβαρῶς ὑπ' ὄψιν κατὰ τὴν διατύπωσιν διαγνώσεως τῆς νόσου τοῦ Aujeszky, συγχρόνως μὲ τὰ κλινικὰ καὶ ἐπιζωοτιολογικὰ στοιχεῖα καθ' ὅτι ὡς προκύπτει ἐκ τῆς ἀναδιφήσεως τῆς βιβλιογραφίας εἰς οὐδεμίαν ἄλλην νόσον τῶν χοιριδίων παρατηρεῖται. Νομίζομεν ὅτι αὗται εἶναι παθογνωμονικαί.

ΠΕΡΙΛΗΨΙΣ

Οἱ συγγραφεῖς μελετοῦν τὰς ἱστοπαθολογικὰς ἀλλοιώσεις ἥπατος χοιριδίων θανόντων ἐκ τῆς νόσου τοῦ Aujeszky. Καταλήγουν δὲ ὅτι τὰ μικροσκοπικὰ εὑρήματα εἶναι μᾶλλον τοξικῆς ἐπιδράσεως ἐπὶ τοῦ ὡς ἄνω ὀργάνου. Ὡς πρὸς τὰς μακροσκοπικὰς τοιαύτας, οἱ συγγραφεῖς διατείνονται ὅτι αὗται εἶναι παθογνωμονικαὶ τῆς νόσου καὶ δέον ὅπως λαμβάνονται σοβαρῶς ὑπ' ὄψιν κατὰ τὴν διάγνωσιν ταύτης.

Ἐπίσης ὑποστηρίζουν ὅτι αὗται δὲν ἀνευρίσκονται εἰς οὐδεμίαν ἄλλην νόσον τῶν χοιριδίων.

BIBLIOGRAFY

1) Albrecht P., Blaskovic J., Jakubik J., Lesso J.: «Pseudorabies virus in chick embryo cell cultures and infected animals by the fluorescent antibody technique». Acta Virol; 7, 289-296, 1963.

2) Becker C.H.: «Die Aujeszkysche Krankheit in deutschen Schweine bestanden». Mh. Vet. Med. 16, 88-96, 1961.

3) Corner A.H. «Pathology of experimental Aujeszky's disease in piglets». Res. Vet. Sci. 6, 337-343, 1965.

4) Finazzi M., Mandelli G.: «The gross and histological findings in the liver of pigs with Aujeszky's Disease». Fol. Vet. Lat. 6, 368, 1976.

5) Jivolin P., Sirbu Z.: «Necrotic lesions in the liver and spleen of pigs with Aujeszky's disease». Probl. Epizoot. (BUC). Ser. 1, 4, 32-36, 1955.

6) Knosel H. :«Zur Histopathologie der Aujeskyzschen Krankheit des Schweine» Dtsch. Tierarztl. Wschr. 72, 279-282, 1965.

7) Koves J., Hirt G.,: «Ueber die Aujeszkysche Krankheit der Schweine» Arch. Wiss. Prakt. Tierheilk. 68, 1-23, 1934.

8) Lautie R.: «La maladie d' Aujeszky». Exp. Scient. FrPithiviers, 1969.

9) Marcato P.: «Patologia sistematica veterinaria» EDACRICOLE, BOLOGNA 1974.

10) Στοφόρου, Ε., Νοσήματα Χοιριδίων. Ἀθῆναι 1970.

11) Tomescu V. :«La maladie d' Aujeszky-In: ROHRER H.: Traité des maladies à virus des animaux». Vigot Frères Edit. Paris, 1973.

12) Toneva, V, Bolestta na Aujeszky. Monograph, Sofia 1958.
13) Tung M. C., Lin C.I., Lee, C.C. Kwang H.S. : «Studies in swine pseudorabies I.I. Viral distribution and histopathology in experimentally infected swine». Taiwan J. Vet., Med. Anim. Husb. Np. 25, 1-15, 1974.
14) Zimmermann Th. Thies D.: «Die Festellung der Aujieszkyschen Krank - heit beim schwein inLande Schleswig-Holstein. Tierarztl. Umsch. 22, 549-554, 1967.