ePublishing

ΕΘΝΙΚΟ ΚΕΝΤΡΟ ΤΕΚΜΗΡΙΩΣΗΣ
NATIONAL DOCUMENTATION CENTRE

Journal of the Hellenic Veterinary Medical Society

Vol 28, No 4 (1977)

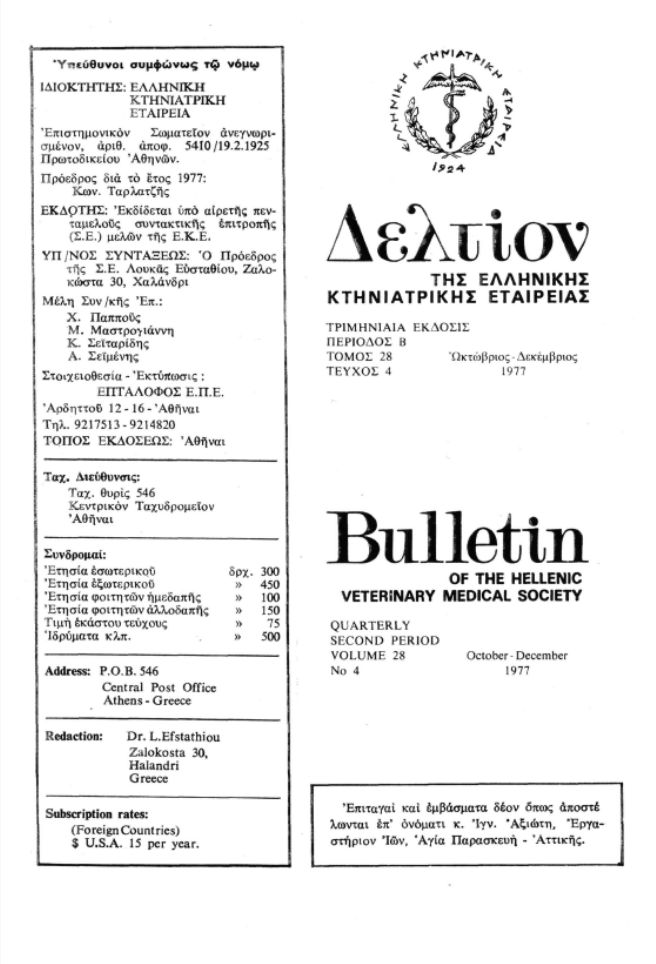

'Υπεύθυνοι συμφώνως τῷ νόμῳ

ΙΔΙΟΚΤΗΤΗΣ: ΕΛΛΗΝΙΚΗ ΚΤΗΝΙΑΤΡΙΚΗ ΕΤΑΙΡΕΙΑ

'Επιστημονικὸν Σωματεῖον ἀνεγνωρισμένον, ἀριθ. ἀποφ. 5410/19.2.1925 Πρωτοδικείου 'Αθηνῶν.

Πρόεδρος διὰ τὸ ἔτος 1977: Κων. Ταρλατζῆς

ΕΚΔΟΤΗΣ: 'Εκδίδεται ὑπὸ αἱρετῆς πενταμελοῦς συντακτικῆς ἐπιτροπῆς (Σ.Ε.) μελῶν τῆς Ε.Κ.Ε.

ΥΠ/ΝΟΣ ΣΥΝΤΑΞΕΩΣ: 'Ο Πρόεδρος τῆς Σ.Ε. Λουκᾶς Εὐσταθίου, Ζαλοκώστα 30, Χαλάνδρι

Μέλη Συν/κῆς 'Επ.:
Χ. Παπποῦς
Μ. Μαστρογιάννη
Κ. Σείταρίδης
Α. Σείμένης

Στοιχειοθεσία - 'Εκτύπωσις: ΕΠΙΤΑΛΟΦΟΣ Ε.Π.Ε.
'Αρδηττοῦ 12 - 16 - 'Αθῆναι
Τηλ. 9217513 - 9214820
ΤΟΠΟΣ ΕΚΔΟΣΕΩΣ: 'Αθῆναι

Ταχ. Διεύθυνσις:
Ταχ. θυρίς 546
Κεντρικὸν Ταχυδρομεῖον
'Αθῆναι

Συνδρομαί:

'Ετησία ἐσωτερικοῦ	δρχ.	300
'Ετησία ἐξωτερικοῦ	»	450
'Ετησία φοιτητῶν ἡμεδαπῆς	»	100
'Ετησία φοιτητῶν ἀλλοδαπῆς	»	150
Τιμὴ ἑκάστου τεύχους	»	75
'Ιδρύματα κλπ.	»	500

Address: P.O.B. 546
Central Post Office
Athens - Greece

Redaction: Dr. L.Efstathiou
Zalokosta 30,
Halandri
Greece

Subscription rates:
(Foreign Countries)
$ U.S.A. 15 per year.

ΕΛΛΗΝΙΚΗ ΚΤΗΝΙΑΤΡΙΚΗ ΕΤΑΙΡΕΙΑ 1924

Δελτίον
ΤΗΣ ΕΛΛΗΝΙΚΗΣ ΚΤΗΝΙΑΤΡΙΚΗΣ ΕΤΑΙΡΕΙΑΣ

ΤΡΙΜΗΝΙΑΙΑ ΕΚΔΟΣΙΣ
ΠΕΡΙΟΔΟΣ Β
ΤΟΜΟΣ 28 'Ωκτώβριος - Δεκέμβριος
ΤΕΥΧΟΣ 4 1977

Bulletin
OF THE HELLENIC VETERINARY MEDICAL SOCIETY

QUARTERLY
SECOND PERIOD
VOLUME 28 October - December
No 4 1977

'Επιταγαὶ καὶ ἐμβάσματα δέον ὅπως ἀποστέλλωνται ἐπ' ὀνόματι κ. 'Ιγν. 'Αξιώτη, 'Εργαστήριον 'Ιῶν, 'Αγία Παρασκευή - 'Αττικῆς.

Λοιμώδης Μεταδοτική Γαστροεντερῖτις (ΛΜΓ) των Χοιριδίων. Πρακτικοί Μέθοδοι Διαγνώσεως

ΣΠ. Κ. ΚΥΡΙΑΚΗΣ, Σ. ΑΝΔΡΕΩΤΗΣ

doi: 10.12681/jhvms.21318

Copyright © 2019, ΣΠ. Κ. ΚΥΡΙΑΚΗΣ, Σ. ΑΝΔΡΕΩΤΗΣ

This work is licensed under a Creative Commons Attribution-NonCommercial 4.0.

To cite this article:

ΚΥΡΙΑΚΗΣ Σ. Κ., & ΑΝΔΡΕΩΤΗΣ Σ. (2019). Λοιμώδης Μεταδοτική Γαστροεντερῖτις (ΛΜΓ) των Χοιριδίων. Πρακτικοί Μέθοδοι Διαγνώσεως. *Journal of the Hellenic Veterinary Medical Society*, *28*(4), 225–232. https://doi.org/10.12681/jhvms.21318

https://epublishing.ekt.gr | **e-Publisher:** EKT | **Downloaded at:** 20/07/2025 04:12:13

ΔΕΛΤΙΟΝ ΤΗΣ ΕΛΛ. ΚΤΗΝ. ΕΤΑΙΡΕΙΑΣ, 1977, Τ. 28, τ. 4

ΛΟΙΜΩΔΗΣ ΜΕΤΑΔΟΤΙΚΗ ΓΑΣΤΡΟΕΝΤΕΡΙΤΙΣ (ΛΜΓ) ΤΩΝ ΧΟΙΡΙΔΙΩΝ

ΠΡΑΚΤΙΚΑΙ ΜΕΘΟΔΟΙ ΔΙΑΓΝΩΣΕΩΣ

Ὑπὸ

ΣΠ.Κ. ΚΥΡΙΑΚΗ* καὶ ΙΩΑΝ. Σ. ΑΝΔΡΕΩΤΗ*

TRANSMISSIBLE GASTROENTERITIS (TGE) OF PIGLETS FIELD DIAGNOSTIC TECHNIQUES

By

S.C. KYRIAKIS** and J.S. ANDREOTIS**

Summary

The authors describe three diagnostic techniques, namely the visual diagnostic technique, the measurement of pH of colonic contents and the detection of Lactase activity, to differentiate TGE from collibaciliosis in the field, and the practical personal experience by the use of above methods. The final conclusion is that the visual technique is the method of choice. The visual diagnostic technique is simple and gives very good results. The measurement of the pH must be combined with any of other two methods. Demonstration of Lactase activity, or its absence, though accurate as a method, requires laboratory facilities.

Α. ΓΕΝΙΚΑ ΣΤΟΙΧΕΙΑ

Ἡ λοιμώδης μεταδοτικὴ γαστροεντερῖτις εἶναι νόσος τῶν χοιριδίων ὀφειλομένη εἰς ἰόν. Χαρακτηρίζεται ἐκ τῆς ἀναπτύξεως τοῦ ἰοῦ ἐντὸς τοῦ ἐντέρου μὲ ἀποτέλεσμα τὴν πρόκλησιν ταχυτάτης καὶ ἐκτεταμένης ἀτροφίας τῶν ἐντερικῶν λαχνῶν. Ἀπόρροια τῶν ἐντερικῶν ἀλλοιώσεων ἀποτελοῦν τὰ κλινικὰ συμπτώματα τῆς νόσου, ἤτοι ἀτελὴς πέψις τῶν τροφῶν, διάρροια καὶ ἀφυδάτωσις, μὲ ἀπόληξιν τὸν θάνατον τῶν προσβληθέντων χοιριδίων καὶ δὴ εἰς ὑψηλὸν ποσοστόν.

Μία ἄλλη νόσος τοῦ πεπτικοῦ συστήματος, ἡ κολοβακτηριδίασις χαρακτηρίζεται ἀπὸ ἀνάλογον κλινικὴ εἰκόνα, συχνάκις δὲ αἱ δύο αὗται νοσολογικαὶ καταστάσεις συγχέονται.

---

* Τμ. Κτηνιατρικῆς - Ζωοτεχνικῆς Ἐρεύνης Elli Lilly S.A., Τ.Θ. 5 Ἁγία Παρασκευὴ Ἀττικῆς

** Department of Animal Science Development and Research Elli Lilly S.A., P.O. Box 5, Aghia Paraskevi, Attikis, Greece.

Εἰς τὸν Πίνακα Ι δίδονται στοιχεῖα τινὰ ἐπιτρέποντα τὴν διαφορικὴν διάγνωσιν μεταξὺ τῶν δύο νόσων.

ΠΙΝΑΞ Ι

Διαφορικὴ διάγνωσις λοιμώδους μεταδοτικῆς γαστροεντερίτιδος καὶ κολοβακτηριδιάσεως τῶν χοιριδίων.

	ΜΕΤΑΔΟΤΙΚΗ ΛΟΙΜΩΔΗΣ ΓΑΣΤΡΟΕΝΤΕΡΙΤΙΣ	ΚΟΛΟΒΑΚΤΗΡΙΔΙΑΣΙΣ
Ἡλικία προσβαλομένων χοιριδίων	Ἀπὸ τῆς γεννήσεως μέχρι ἡλικίας 6 ἑβδομάδων	Ἀπὸ τῆς γεννήσεως μέχρι ἡλικίας 3 ἑβδομάδων ἢ μετὰ τὸν ἀπογαλακτισμόν
Συμπτώματα	Ἔμετος, διάρροια, ἀφυδάτωσις. Ὑψηλὴ θνησιμότης	Διάρροια, σπανίως ἔμετος, ἀφυδάτωσις, θάνατος. Τὸ ποσοστὸν θνησιμότητος ποικίλλει
Θεραπεία	Οὐδεμία	Ἀποτελεσματικὰ διάφορα ἀντιβιοτικὰ παρεντερικῶς ἢ ἀπὸ τοῦ στόματος.

Δεδομένου ὅτι ἡ ἀκριβὴς διάγνωσις τῆς ΛΜΓ προϋποθέτει τὴν ὕπαρξιν ἐξειδικευμένου ἐργαστηρίου διὰ τὴν ἀπομόνωσιν τοῦ ἰοῦ, ἐπροτάθησαν κατὰ καιροὺς διάφοροι ἁπλαῖ τεχνικαὶ ὑποβοηθοῦσαι τὸν κτηνίατρον εἰς τὴν καθ' ἡμέραν πρᾶξιν.

Ὁ συνδυασμὸς δύο ἢ περισσοτέρων ἐκ τῶν τεχνικῶν αὐτῶν συνιστᾶται. Τοιουτοτρόπως εἶναι δυνατὸν νὰ ἐξαχθοῦν συμπεράσματα, ὡς πρὸς τὴν διάγνωσιν τῆς ΛΜΓ καὶ τὴν διαφοροποίησίν της ἀπὸ ἑτέρας παρεμφερεῖς ἐντερικὰς νόσους.

Κατωτέρω περιγράφομεν τὰς τρεῖς σπουδαιοτέρας ἐκ τῶν ἐν λόγῳ τεχνικῶν:

Β. ΠΡΑΚΤΙΚΑΙ ΜΕΘΟΔΟΙ ΔΙΑΓΝΩΣΕΩΣ

Ι. ΤΕΧΝΙΚΗ ΤΗΣ ΟΠΤΙΚΗΣ ΔΙΑΓΝΩΣΕΩΣ

Πρόκειται περὶ μιᾶς ἁπλῆς μεθόδου, ἡ ὁποία ἀπαιτεῖ τὴν ὕπαρξιν τῶν στοιχειωδῶν ἐργαλείων νεκροψίας καὶ ἑνὸς μεγεθυντικοῦ φακοῦ. Ἡ τεχνικὴ περιεγράφη ὑπὸ τῶν Hooper καὶ Haelterman καὶ συνίσταται εἰς παρατήρησιν τῶν ἐντερικῶν λαχνῶν τμήματος ἐντέρου, τῇ βοηθείᾳ μεγεθυντικοῦ φακοῦ, 25 ἕως 72 ὥρες μετὰ τὴν ἐγκατάστασιν τοῦ ἰοῦ.

α. Τεχνικὴ

Ὁ πρὸς ἐξέτασιν ἱστὸς λαμβάνεται ἀπὸ προσφάτως καὶ ἐπὶ τούτου θανατωθέντος ζώου λόγω τοῦ ὅτι ἡ αὐτόλυσις τοῦ ἐντερικοῦ βλεννογόνου μεταθανατίως εἶναι ταχυτάτη. Ἡ τεχνικὴ περιλαμβάνει τὰ κάτωθι 3 στάδια:

Στάδιον 1ον: Ἐκ τῆς προσθίας μοίρας τοῦ δωδεκαδακτύλου ἀποκόπτεται μικρὸν τεμάχιον τοῦ ἐντέρου τὸ ὁποῖον ἐν συνεχείᾳ διανοίγεται καὶ ἐμβαπτίζεται εἰς ὕδωρ πρὸς ἀπόπλυσιν.

Μετὰ τὴν ἔκπλυσιν τοποθετεῖται ἐντὸς ἡμιπλήρους δι' ὕδατος τριβλίου Petri. Κάτωθεν τοῦ τριβλίου τοποθετεῖται σκιερὰ ἐπιφάνεια (Εἰκὼν 1). Μὲ τὴν βοήθειαν μικρᾶς λαβίδος τὸ ἐντερικὸν αὐτὸ τμῆμα κρατεῖται ἐλαφρῶς κάτωθεν τῆς ἐπιφανείας τοῦ ὕδατος ἡ δὲ μορφὴ τῶν λαχνῶν ἐξετάζεται διὰ κοινοῦ μεγεθυντικοῦ φακοῦ.

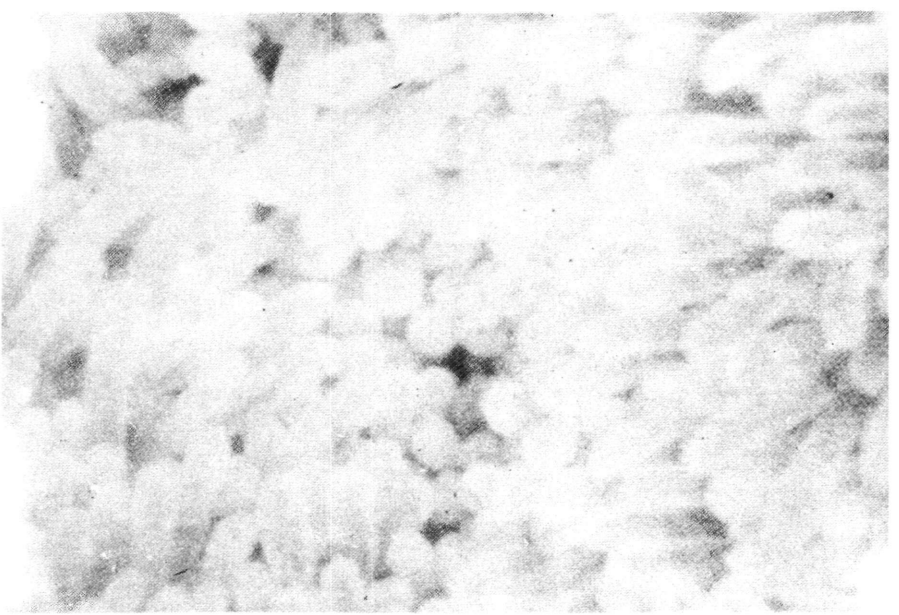

Εἰκ. 1.
Ὑπὸ μεγέθυνσιν τμῆμα φυσιολογικοῦ δωδεκαδακτύλου χοιριδίου. Χαρακτηριστικὸν εἶναι τὸ ὕψος τῶν λαχνῶν.

Τὸ ἐντερικὸν αὐτὸ τμῆμα θεωρεῖται ὡς φυσιολογικὸν ἀπὸ ἀπόψεως ἐμφανίσεως τῶν ἐντερικῶν λαχνῶν, χρησιμεύει δὲ ὡς «μάρτυς» διὰ τὴν σύγκρισιν τῶν ἀλλοιωθέντων τμημάτων ἐντερικοῦ βλεννογόνου.

Στάδιον 2ον: Καθ' ὅμοιον ὡς ἀνωτέρω τρόπον, ἐξετάζονται ἀλληλοδιαδόχως τεμάχια ἐντερικοῦ βλεννογόνου ἐκ τῆς νήστεως καὶ τοῦ ἰλεοῦ.

Στάδιον 3ον: Κατ' αὐτὸ συγκρίνεται τὸ ὕψος τῶν λαχνῶν τοῦ δωδεκαδακτυλικοῦ τμήματος «μάρτυρος» πρὸς ἐκεῖνο εἰς τὰ ἄλλα ἐντερικὰ τμήματα (νήστεως καὶ ἰλεοῦ).

β. Ἀλλοιώσεις τῆς λοιμώδους μεταδοτικῆς γαστροεντερίτιδος

Αἱ φυσιολογικαὶ λάχναι ἐμφανίζονται ὡς ἐπιμήκεις, λεπταὶ δακτυλοειδεῖς προεκβολαὶ τοῦ ἐντερικοῦ βλεννογόνου (Εἰκὼν 1). Αἱ λάχναι τῆς ἀρχικῆς μοίρας τοῦ δωδεκαδακτύλου δὲν ὑφίστανται ἀλλοιώσεις κατὰ τὴν διάρκειαν τῆς νόσου καὶ ὡς ἐκ τούτου ἡ ἐπιφάνεια αὐτὴ δύναται νὰ χρησιμεύση ὡς ὑπόδειγμα φυσιολογικοῦ βλεννογόνου.

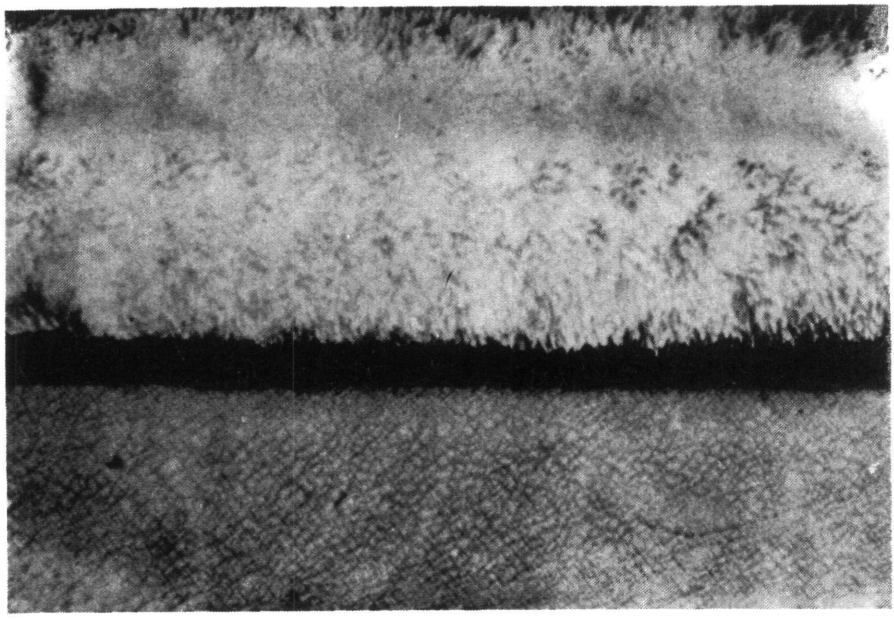

Εἰκ. 2.
Τμῆμα φυσιολογικοῦ ἐντερικοῦ βεννογόνου χοιριδίου (ἄνω) καὶ ἐντερικοῦ βλεννογόνου 24 ὥρας μετὰ τὴν προσβολὴν ὑπὸ τοῦ ἰοῦ τῆς ΛΜΓ (κάτω).

Εἰς διάστημα 24 ἕως 36 ὡρῶν μετὰ τὴν ἐγκατάστασιν τῆς λοιμώξεως, παρατηρεῖται χαρακτηριστικὴ σμίκρυνσις τῶν λαχνῶν εἰς τὸ κατώτερον τμῆμα τοῦ δωδεκαδακτύλου, τὴν νήστιν καὶ τὸν ἰλεόν. Αἱ ἀτροφήσασαι λάχναι ἐμφανίζονται ὡς βραχεῖς προεξοχαὶ ἐπὶ ἑνὸς κατὰ τὸ μᾶλλον ἢ ἧττον ἐπιπέδου βλεννογόνου (Εἰκὼν 2, 3). Ὑπὸ τὸν μεγενθυντικὸν φακὸν ἡ ὅλη ὑφὴ προσομοιάζει μὲ κυβολιθόστρωτον δρόμον («γκαλντερίμι»).

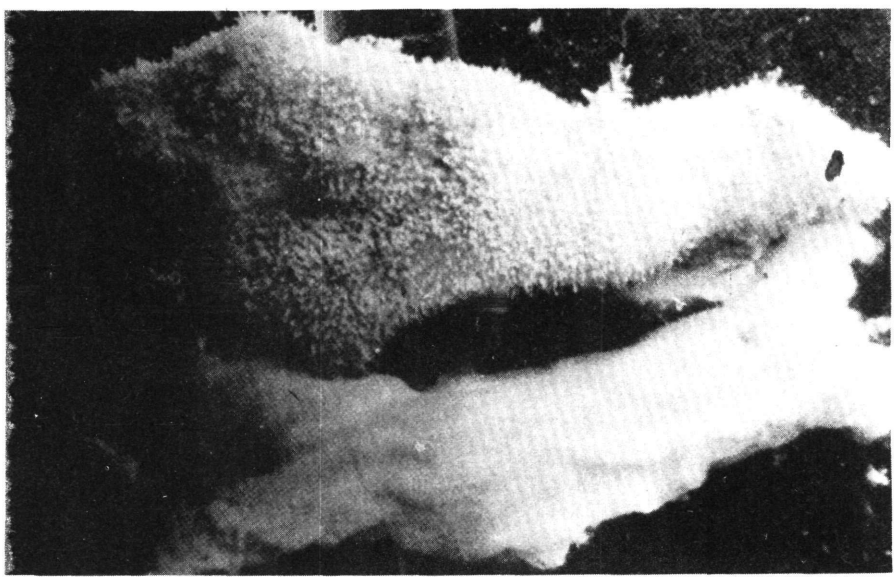

Εἰκ. 3.
Χαρακτηριστικὴ ἀτροφία τῶν ἐντερικῶν λαχνῶν 24-28 ὥρας μετὰ τὴν προσβολὴν ὑπὸ τοῦ ἰοῦ τῆς ΛΜΓ (κάτω). Παρόμοιον τμῆμα ἐντέρου φυσιολογικοῦ χοιριδίου παρατίθεται πρὸς σύγκρισιν (ἄνω).

Περὶ τὴν τρίτην ἡμέραν ἀπὸ τῆς ἐκδηλώσεως τῶν συμπτωμάτων ἡ ἀναγέννησις τοῦ βλεννογόνου καθίσταται ἐμφανής. Αὕτη ἄρχεται ἐκ τῶν προσθίων τμημάτων τῶν ἀτροφησάντων περιοχῶν καὶ ἐπεκτείνεται εἰς τὴν νήστιν καὶ τὸν ἰλεόν.

Ὁ ἰὸς εἶναι δυνατὸν νὰ ἀπομονωθῇ ἐκ τοῦ ἐντέρου κατὰ τὴν διάρκειαν καὶ ὀλίγον μετὰ τὴν συμπλήρωσιν τῆς ἀναπλαστικῆς ἐξεργασίας.

Ἀποτέλεσμα τῆς βλάβης τοῦ ἐντερικοῦ βλεννογόνου εἶναι ἡ ἀναστολὴ τῆς πέψεως καὶ ἀπομηζήσεως. Τὸ λεπτὸν ἔντερον, τὸ ὁποῖον ὑπὸ φυσιολογικὰς συνθήκας περιέχει μικρὰν ποσότητα ὑγροῦ, ὑφίσταται ἔντονον διάτασιν

τῶν τοιχωμάτων του λόγω συσσωρεύσεως διαυγοῦς ὑγροῦ καὶ πηγμάτων γάλακτος. Τὸ τελευταῖον παραμένει ἄπεπτον κατὰ τὴν διέλευσίν του διὰ τοῦ ἐντέρου. Μετὰ πάροδον 48 ὡρῶν ἀπὸ τῆς μολύνσεως, τὸ ἐντερικὸν περιεχόμενον καθίσταται πυκνόρρευστον.

Τὸ ἐντερικὸν τοίχωμα καθίσταται διαφανὲς κατὰ τὴν πρώιμον φάσιν τῆς λοιμώξεως (24-48 ὧρες), ἀφ' ἑνὸς μὲν λόγω τῆς διατάσεως τῶν τοιχωμάτων ἀφ' ἑτέρου δὲ λόγω τῆς ἀτροφίας τῶν λαχνῶν (Εἰκὼν 4).

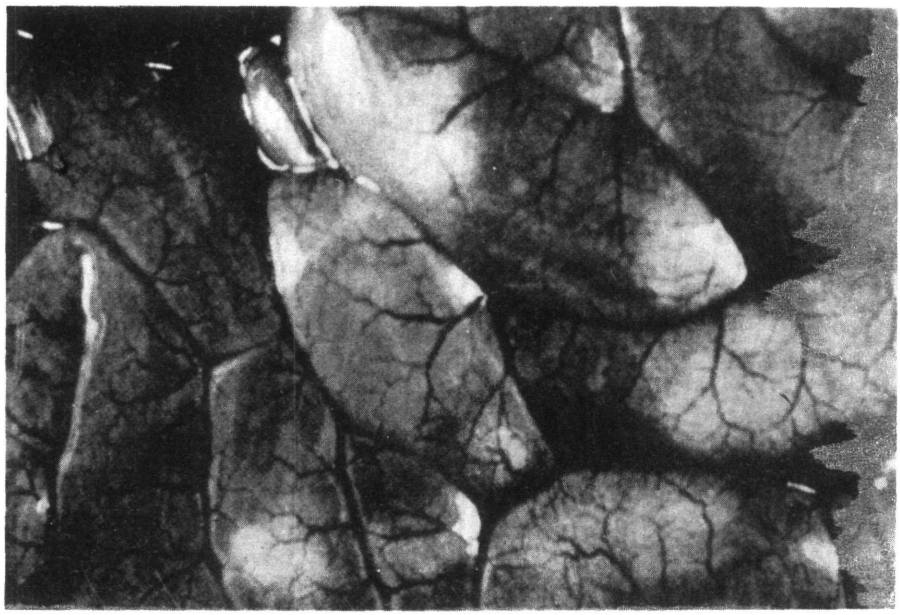

Εἰκ. 4.
Χαρακτηριστικὴ διάτασις τῶν ἐντερικῶν τοιχωμάτων λόγω συσσωρεύσεως ὑγροῦ καὶ πηγμάτων γάλακτος κατὰ τὴν ἀρχικὴν φάσιν τῆς λοιμώξεως (24-48 ὥρας μετὰ τὴν προσβολὴν ὑπὸ ΛΜΓ). Αἱ ἀτροφήσασαι ἐντερικαὶ λάχναι αὐξάνουν τὴν ὀπτικὴν διαπερατότητα τῶν τοιχωμάτων.

II. ΤΕΧΝΙΚΗ ΔΙΑ ΤΗΣ ΜΕΤΡΗΣΕΩΣ ΤΟΥ pH ΤΟΥ ΠΕΡΙΕΧΟΜΕΝΟΥ ΤΟΥ ΚΟΛΟΥ

Ἐπὶ κολοβακτηριδιάσεως τὸ ἐντερικὸν περιεχόμενον τοῦ κόλου εἶναι ἀλκαλικόν. Ἐν τούτοις, ἐπὶ χοιριδίων προσβληθέντων ὑπὸ τῆς ΛΜΓ τὸ περιεχόμενον τοῦ κόλου εἶναι ὄξινον, τὸ δὲ τῆς ΛΜΓ κυμαίνεται μεταξὺ 5,5 ἕως 6,4, ἤτοι ὡς εἰς τὰ ὑγιᾶ χοιρίδια.

Τεχνική

Συνίσταται εἰς τὴν μέτρησιν τοῦ pH, διὰ χρήσεως καταλλήλων χρωματομετρικῶν χάρτων.

III. ΤΕΧΝΙΚΗ ΔΙΑ ΤΗΣ ΑΝΙΧΝΕΥΣΕΩΣ ΤΗΣ ΛΑΚΤΑΣΗΣ

Εἰς χοιρίδια προσβληθέντα ὑπὸ κολοβακτηριδιάσεως ἡ δραστικότης τῆς ἐντερικῆς λακτάσης δὲν ὑφίσταται μεταβολάς, εὐκόλως δὲ ἀνιχνεύεται ἡ παρουσία της εἰς τὸν ἐντερικὸν βλεννογόνον. Τουναντίον, ἐπὶ παρουσίᾳ τῆς ΛΜΓ καὶ λόγῳ τῆς ἀτροφίας τῶν ἐντερικῶν λαχνῶν, ἡ δραστικότης τῆς λακτάσης ἀπουσιάζει πλήρως κυρίως εἰς τὰς ἀλλοιωθείσας περιοχὰς τοῦ ἐντερικοῦ βλεννογόνου.

Τεχνική

Ἀποκόπτεται τεμάχιον τοῦ ἐντέρου βάρους περίπου 0,5g ἐκπλύεται καλῶς δι' ὕδατος καὶ ἐμβαπτίζεται ἐντὸς δοκιμαστικοῦ σωλῆνος περιέχοντος 4,5 ml διαλύματος λακτόζης 2%. Ὁ σωλὴν τοποθετεῖται εἰς ἐπωαστικὸν κλίβανον καὶ εἰς 37° C ἐπὶ μίαν ὥραν καὶ ἀκολούθως γίνεται ἀνίχνευσις τῆς γλυκόζης (προϊόντος διασπάσεως τῆς λακτόζης ὑπὸ τῆς λακτάσης). Τοῦτο διενεργεῖται μὲ τὴν βοήθεια χρωματομετρικῶν χάρτων ἀνιχνεύσεως γλυκόζης (glucose test papers).

Ὡς προανεφέρθη, κατὰ τὴν μεταδοτικὴν γαστροεντερίτιδα ἡ λακτάση ἀπουσιάζει καὶ ὡς ἐκ τούτου δὲν ἀνιχνεύεται γλυκόζη.

Γ. ΣΥΜΠΕΡΑΣΜΑΤΑ ΚΑΙ ΠΡΟΣΩΠΙΚΑΙ ΠΑΡΑΤΗΡΗΣΕΙΣ

Αἱ προαναφερθεῖσαι τεχνικαὶ εἶναι ἁπλαῖ, εὔχρηστοι καὶ σύντομοι. Συχνάκις μᾶς ἐδόθη ἡ εὐκαιρία νὰ τὰς ἐφαρμόσωμεν διὰ τὴν διαφορικὴν διάγνωσιν κολοβακτηριδιάσεων ἀμφιβόλου συμπτωματολογίας. Τὴν διάγνωσίν μας ἠλέγξαμε ἐν συνεχείᾳ διὰ πλήρους μικροβιολογικῆς-ὁρολογικῆς ἐξετάσεως. Εὐκόλως γίνεται ἀντιληπτὴ ἡ ἀξία μιᾶς ταχείας διαγνώσεως εἰς ὅτι ἀφορᾶ τὴν ἀκολουθητέαν θεραπευτικὴν ἀγωγήν, τὰ ληφθησόμενα ὑγειονομικὰ μέτρα καὶ βεβαίως τὴν μείωσιν τοῦ κόστους παραγωγῆς. Ἐκ τῶν τριῶν τεχνικῶν ἡ ὀπτικὴ μέθοδος καὶ ἡ μέτρησις τοῦ pH γίνονται ἐπὶ τόπου, ἐνῶ ἡ ἀνίχνευσις τῆς λακτάσης, καίτοι ἁπλουστάτη καὶ ἀκριβής, προϋποθέτει ὁπωσδήποτε τὴν ὕπαρξιν ἐπωαστικοῦ κλιβάνου.

Ἡ ὀπτικὴ μέθοδος ἐκτὸς τοῦ ὅτι εἶναι ταχεῖα ἔδωσε τὰ καλύτερα ἀποτελέσματα, ἡ δὲ μέτρησις τοῦ pH φρονοῦμεν, ὅτι πρέπει νὰ συνδυάζεται μὲ μίαν ἐκ τῶν δύο: τῆς ὀπτικῆς μεθόδου ἢ τῆς ἀνιχνεύσεως τῆς λακτάσης, ἑπομένως εἶναι δύσκολη ἡ ἐφαρμογή της εἰς τὴν καθ' ἡμέραν πρᾶξιν.

Ἡ ὀπτικὴ μέθοδος τὴν ὁποίαν συνιστοῦμεν ὡς μέθοδον ἀπολύτου ἐκλογῆς, ἔδωσεν ἄριστα ἀποτελέσματα εἰς 50 περίπου περιπτώσεις.

ΠΕΡΙΛΗΨΙΣ

Περιγράφονται τρεῖς μέθοδοι ὑποβοηθοῦσαι τὴν διάγνωσιν τῆς Λοιμώδους Μεταδοτικῆς Γαστροεντερίτιδος (Λ Μ Γ) τῶν χοιριδίων καὶ τὴν διαφοροποίησίν της ἐκ τῆς κολοβακτηριδιάσεως. Αἱ μέθοδοι αὗται, βασιζόμεναι ἐπὶ ἁπλῶν τεχνικῶν, δύνανται νὰ ἐφαρμοσθοῦν εὐκόλως εἰς τὴν καθ' ἡμέραν πρᾶξιν, δὲν ἀπαιτοῦν τὴν συνεργασίαν ἐξειδικευμένων ἐργαστηρίων (διὰ μίαν ἐξ' αὐτῶν ἀπαιτεῖται μόνον εἷς ἁπλοῦς ἐπωαστικὸς κλίβανος), δίδουν δὲ ταχύτατα ἐξαίρετα ἀποτελέσματα.

Ἡ διὰ τῶν μεθόδων αὐτῶν ἔγκαιρος καὶ ταχυτάτη διάγνωσις τῆς ΛΜΓ καὶ ἡ διαφοροποίησίς της ἀπὸ τὴν κολοβακτηριδίασιν, ἢ καὶ τὸ ἀντίστροφον, ἔχει μεγάλην σημασίαν διὰ τὴν ἀκολουθητέαν θεραπευτικὴν ἀγωγὴν καὶ τὴν λῆψιν τῶν ἀπαραιτήτων ὑγειονομικῶν μέτρων.

Ἐπίσης περιγράφονται αἱ προσωπικαὶ παρατηρήσεις ἀπὸ τὴν ἐφαρμογὴν εἰς τὴν πρᾶξιν τῆς ὀπτικῆς μεθόδου διὰ τὴν διαφορικὴν διάγνωσιν τῶν ἀμφιβόλου συμπτωματολογίας κολοβακτηριδιάσεων ἀπὸ τὴν Λ.Μ.Γ.

ΒΙΒΛΙΟΓΡΑΦΙΑ

1. Dunne H.W. and Leman, A.D.; (1975), «Transmissible Gastroenteritis» in Diseases of Swine, pp 169-188, 4th ed, Iowa State University Press, Ames.
2. Gross, R.F. and Bohl, E. M.; (1969), Some criteria for the field diagnosis of Porcine Transissible Gastroenteritis, J.A.V.M.A., Vol. 154, No. 3.
3. Hooper, B.E. and Haelterman, E.O., (1969), Lesions of the Gastrointestinal Tract of Pigs infected with Transmissible Gastroenteritis, Canadian Journal of Comparative Medicine, Vol. 33, No. 1.