ePublishing

Journal of the Hellenic Veterinary Medical Society

Vol 53, No 1 (2002)



A case of combined parasitism of a redfish (Sebastes marinus) by nematodes and copepods

I. KATZAGIANNAKIS, G. FRAGKIADAKIS, A. KARATASOU, i. ASKOXILAKI, B. BERLAND

doi: 10.12681/jhvms.24102

Copyright © 2020, I. KATZAGIANNAKIS, G. FRAGKIADAKIS, A. KARATASOU, i. ASKOXILAKI, B. BERLAND

This work is licensed under a Creative Commons Attribution-NonCommercial 4.0.

To cite this article:

KATZAGIANNAKIS, I., FRAGKIADAKIS, G., KARATASOU, A., ASKOXILAKI, i., & BERLAND, B. (2018). A case of combined parasitism of a redfish (Sebastes marinus) by nematodes and copepods. *Journal of the Hellenic Veterinary Medical Society*, *53*(1), 39–43. https://doi.org/10.12681/jhvms.24102

https://epublishing.ekt.gr | **e-Publisher:** EKT | **Downloaded at:** 21/12/2025 03:56:45

ΠΕΡΙΟΔΙΚΟ ΤΗΣ ΕΛΛΗΝΙΚΗΣ ΚΤΗΝΙΑΤΡΙΚΗΣ ΕΤΑΙΡΕΙΑΣ 2002, 53(1): 39-43
JOURNAL OF THE HELLENIC VETERINARY MEDICAL SOCIETY 2002, 53(1): 39-43

Ερευνητική
Original Paper

Περίπτωση συνδυασμένης παρασίτωσης κοκκινόψαρου (*Sebastes marinus*) από νηματώδη και κωπήποδα

Ι. Κατζαγιαννάκης[1], Γ. Φραγκιαδάκης[1], Α. Καρατάσου[1], Ι. Ασκοξυλάκη[1] και B. Berland[2]

ΠΕΡΙΛΗΨΗ. Συνδυασμένη παρασίτωση από το νηματώδη *Anisakis simplex* και το κωπήποδο *Sphyrion lumpi*, εντοπίσθηκε σε κατεψυγμένο κοκκινόψαρο (*Sebastes marinus*) προέλευσης Ισλανδίας. Στην περιτοναϊκή κοιλότητα του ψαριού βρέθηκαν δέκα εγκυστωμένες προνύμφες *A. simplex* και έξι ογκίδια διαμέτρου 0,5-1,0 cm στην περιτοναϊκή κοιλότητα, σε πρόσφυση με το σπλαχνικό περιτόναιο ή τους κοιλιακούς μυς. Ένα από τα ογκίδια αυτά περιείχε υπολείμματα προνύμφης νηματώδους. Επίσης βρέθηκαν τέσσερα ογκίδια διαμέτρου 1,5-3,0 cm στους μυς της ράχης και της ουράς, δύο από τα οποία περιείχαν χιτινώδη πλάκα, η οποία αναγνωρίσθηκε ως υπόλειμμα των προσθίων μορίων του κωπήποδου *S. lumpi*. Η κατανάλωση ψαριών που φέρουν ζωντανά νηματώδη παράσιτα της οικογένειας Anisakidae μπορεί να προκαλέσει την ασθένεια ανισακίαση και/ή ανοσολογική υπερευαισθησία στον άνθρωπο και στα κατοικίδια σαρκοφάγα ή παμφάγα ζώα, με αποτέλεσμα ακόμα και το θάνατο.

Λέξεις ευρετηρίασης: Κοκκινόψαρο, νηματώδη, Anisakis, κωπήποδα, Sphyrion.

ΕΙΣΑΓΩΓΗ

Τα παράσιτα των εδώδιμων ψαριών που εισχωρούν στους μυς (όπως ορισμένα είδη από πρωτόζωα, πλατυέλμινθες, νηματώδη και κωπήποδα)[1] ή συμφύονται με το κοιλιακό περιτόναιο δεν απομακρύνονται κατά τον εκσπλαχνισμό. Η σημασία του προβλήματος διαφέρει ανάλογα με το είδος του παρασίτου, τη συχνότητα και την έκταση του παρασιτισμού, όπως και τις πιθανές επιπτώσεις στη δημόσια υγεία.

Οι προνύμφες των νηματωδών της οικογένειας Anisakidae εγκαθίστανται στους μυς, στο ήπαρ, στους νεφρούς και στην κοιλιακή κοιλότητα πολλών θαλασσινών

[1] Κτηνιατρικό Εργαστήριο Ηρακλείου, Υπουργείο Γεωργίας, Λιμένας Ηρακλείου, Προβλήτα 3, P.O. Box 1902, 711 10 Ηράκλειο, Κρήτη
[2] Laboratory of Parasitology, Institute of Zoology, University of Bergen, Allegt. 41, N-5007 Bergen, Norway

Ημερομηνία υποβολής: 21.09.2000
Ημερομηνία εγκρίσεως: 24.04.2001

A case of combined parasitism of a redfish (*Sebastes marinus*) by nematodes and copepods

Katzagiannakis I[1], Fragkiadakis G[1], Karatasou A[1], Askoxilaki I[1], Berland B.[2]

ABSTRACT. Complex parasitism, from the nematode *Anisakis simplex* and the copepod *Sphyrion lumpi*, was detected in a deep-frozen redfish (*Sebastes marinus*) originating from Island. In the visceral cavity of the fish, ten encapsulated *A. simplex* larvae and six lumps of diameter 0.5-1.0 cm were found, attached to the parietal peritoneum or the abdominal muscles. One of these lumps contained remains of a nematode larva. Finally, four lumps of diameter 1.5-3.0 cm were found into the muscles of the fish's back and tail, two of which contained a chitin plaque that was identified as a remain of the copepods *S. lumpi* anterior part. Consumption of fish infested with live Anisakidae larvae can cause the disease anisakiasis and/or immmunological hypersensitivity to man and carnivorous or omnivorous domestic animals, resulting even to death.

Key words: Redfish, nematodes, Anisakis, copepods, Sphyrion.

INTRODUCTION

The parasites of edible fish that penetrate into fish's muscles (as certain species of protozoa, flatworms, nematodes and copepods)[1] or attach to the parietal peritoneum are not removed during evisceration. The importance of the problem can differ depending on the parasite species, the frequency and extent of parasitism as well as the possible implications to public health.

The nematode larvae of the Anisakidae family migrate in the muscles, liver, kidneys and visceral cavity of many marine fish, but mainly of herring.[2,3] Fish represent the intermediate hosts of these parasites.[3] Their

[1] Veterinary Laboratory of Heraklio, Ministry of Agriculture, Heraklio Port, Pier No 3, P.O. Box 1902, 711 10 Heraklio, Crete, Greece
[2] Laboratory of Parasitology, Institute of Zoology, University of Bergen, Allegt. 41, N-5007 Bergen, Norway

Submission date: 21.09.2000
Approval date: 24.04.2001

ψαριών, κυρίως όμως της ρέγγας.[2,3] Τα ψάρια αποτελούν τους ενδιάμεσους ξενιστές των παρασίτων αυτών.[3] Η παρουσία τους μπορεί να συνδέεται με την εμφάνιση κοκκιωμάτων (granulomas) στους ιστούς των ψαριών, πιθανώς λόγω αντίδρασης του ξενιστή στη μετανάστευση των προνυμφών.[4] Τα κοινότερα είδη Anisakidae είναι τα: *Anisakis simplex, Pseudoterranova decipiens, Hysterothylacium aduncum* και *Contracaecum osculantum*[2,3] Τα *A. simplex* και *P. decipiens* είναι κυρίως υπεύθυνα για τη μόλυνση ανθρώπων μετά από κατανάλωση ωμών ή ατελώς ψημένων ψαριών.[2,3]

Τα κωπήποδα παρασιτούν στα ψάρια εξωτερικά, τα στηρικτικά τους μόρια όμως προκαλούν αλλοιώσεις στο δέρμα και τους μυς των ξενιστών.[1] Τα κυριότερα παρασιτικά είδη κωπηπόδων για τα θαλασσινά ψάρια ανήκουν στα γένη *Lernea, Ergasilus, Argulus* και *Sphyrion*.[1,3]

ΠΑΡΑΤΗΡΗΣΕΙΣ

Σε κατεψυγμένο κοκκινόψαρο (*Sebastes marinus*), βάρους 370 gr και προέλευσης Ισλανδίας, εντοπίσθηκαν: **1.** Δέκα εγκυστωμένοι νηματώδεις, σχήματος επιπέδου κοχλία (εικόνα 1), στην περιτοναϊκή κοιλότητα. Οι νηματώδεις είχαν μήκος 1,0-2,0 cm και ήταν νεκροί λόγω κατάψυξης. **2.** Έξι ποικιλόμορφα ογκίδια διαμέτρου 0,5-1,0 cm (εικόνα 1), τρία προσφυόμενα στους μυς του κοιλιακού τοιχώματος και τρία στο κοιλιακό περιτόναιο. **3.** Τέσσερα ποικιλόμορφα ογκίδια διαμέτρου 1,5-3,0 cm (εικόνα 1), στο βάθος των μυών της ράχης και της ουράς. Τα ογκίδια (πλην ενός) περιβάλλονταν από πεπαχυσμένο λευκόφαιο συνδετικό ιστό (εικόνα 1). Από το στερεό, φαιοκάστανο περιεχόμενο των ογκιδίων έγιναν επιχρίσματα για μικροσκόπηση (απλή και μετά από χρώση Gram). Επίσης σπορά σε άγαρ (αιματούχο και Sabouraud) και ενοφθαλμισμός πεπτονούχου ζωμού. Οι εξετάσεις αυτές δεν έδειξαν παρουσία βακτηρίων, μυκήτων ή πρωτοζώων. Το ψάρι κρίθηκε ακατάλληλο για κατανάλωση λόγω αλλοίωσης των οργανοληπτικών του χαρακτηριστικών.

Τα ευρήματα μονιμοποιήθηκαν σε διάλυμα 70% αιθανόλης και 10% γλυκερόλης και στάλθηκαν για εξέταση στο Ζωολογικό Ινστιτούτο του Πανεπιστημίου Bergen. Οι προνύμφες εμβαπτίστηκαν σε λακτοφαινόλη (γαλακτικό οξύ, φαινόλη, γλυκερόλη και νερό σε ίσους όγκους) για να αφαιρεθούν υπολείμματα ιστών από την επιφάνειά τους και να γλισχρανθεί η κύστη τους.[5] Μετά από τομή της κύστης αφαιρέθηκε κάθε προνύμφη και έγινε μικροσκοπική παρατήρηση κεφαλής και ουράς.[5] Βάσει της μορφολογίας τους οι προνύμφες ταξινομήθηκαν στο είδος *Anisakis simplex*.

Δύο από τα τέσσερα μεγάλα ογκίδια (διάμετρος 1,5-3,0 cm) περιείχαν μια στερεή χιτινώδη πλάκα (εικόνα 2), η οποία αναγνωρίσθηκε μακροσκοπικά ως μέρος του εμπρόσθιου τμήματος του κωπήποδου *Sphyrion lumpi* (εικόνα 3). Από τα υπόλοιπα έξι μικρά ογκίδια (διάμετρος 0,5-1,0 cm), ένα δεν έφερε πεπαχυσμένο περίβλημα συνδετικού ιστού και περιείχε υπολείμματα προνύμφης νη-

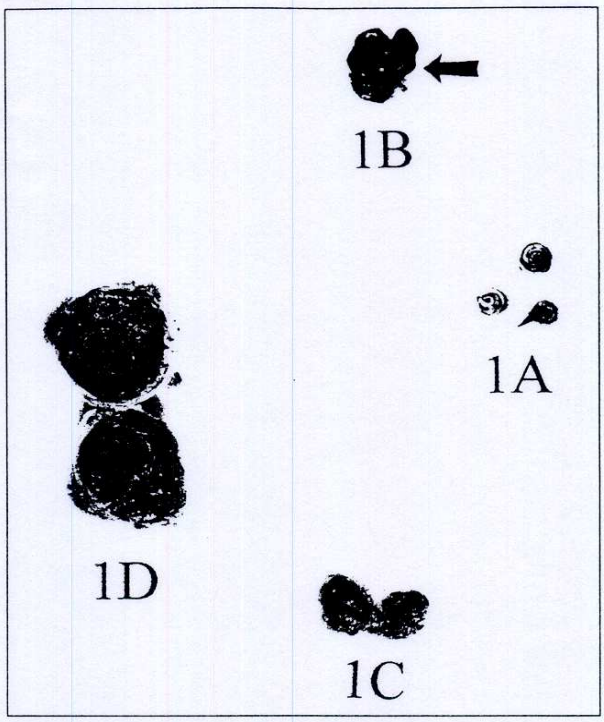

Εικόνα 1. *Ευρήματα από παρασιτούμενο κοκκινόψαρο.* **1A:** *Εγκυστωμένες προνύμφες του νηματώδους Anisakis simplex.* **1B** *και* **1C**: *Ογκίδια από την περιτοναϊκή κοιλότητα. Το βέλος δείχνει τα υπολείμματα ενός έγκλειστου νηματώδους στο ογκίδιο 1B. Το ογκίδιο 1C έχει κοπεί επιμήκως.* **1D**: *Επιμήκης τομή ογκιδίου από τους μυς της ράχης. Παρατηρείται λευκόφαιος συνδετικός ιστός που περιβάλλει το ογκίδιο.*

Figure 1. *Findings from a parasitized redfish.* **1A**: *Encapsulated larvae of the nematode Anisakis simplex.* **1B** *and* **1C**: *Lumps from the visceral cavity. The arrow shows the remaining of a nematode enclosed in lump 1B. Lump C is cut longitudinally.* **1D**: *Longitudinal cut of a lump from the muscles of the fish's back. White-gray connective tissue, surrounding the lump, is observed.*

presence can be correlated with the appearance of granulomas in the fish tissues, possibly due to reaction of the host to migration of the larvae.[4] The more common Anisakidae species are: *Anisakis simplex, Pseudoterranova decipiens, Hysterothylacium aduncum* and *Contracaecum osculantum*.[2,3] The species *A. simplex* and *P. decipiens* are mainly responsible for infecting humans after consumption of raw or insufficient cooked fishes.[2,3]

Copepods parasitize fish externally, but their anterior (attaching or mouth) parts can cause pathological changes to the skin and the muscles of their hosts.[1] The main copepod species that are parasitic to marine fish belong to the genera *Lernea, Ergasilus, Argulus* and *Sphyrion*.[1,3]

OBSERVATIONS

In a frozen redfish (*Sebastes marinus*) of 370-gr weight, originating from Iceland, we found: **1.** Ten encapsulated

ματώδους (εικόνα 1), η οποία όμως δεν ήταν δυνατόν να ταξινομηθεί λόγω αποσύνθεσης των ιστών της.

ΣΥΖΗΤΗΣΗ

Οι προνύμφες *A. simplex* παρασιτούν σε ψάρια των βόρειων θαλασσών (ρέγγα, βακαλάος κλπ), αλλά και της Μεσογείου (σκουμπρί, σαρδέλα κλπ).[3,5,6] Εντοπίζονται συνήθως στα σπλάχνα και στους μυς (ιδίως τους κοιλιακούς) και μοιάζουν με επίπεδες σπείρες.[5] Αντίθετα, οι προνύμφες *P. decipiens* εισχωρούν στους μυς όλου του σώματος και μοιάζουν με επιμήκεις σπείρες.[5]

Τα ενήλικα *A. simplex* ζουν στον πεπτικό σωλήνα θαλάσσιων θηλαστικών (δελφίνια, φάλαινες) και κητωδών (φώκιες, θαλάσσιοι ελέφαντες). Τα θηλυκά γεννούν αβγά που εκκολάπτονται στο νερό. Οι προνύμφες καταπίνονται από πλαγκτονικά καρκινοειδή και μετά την κατάποση των καρκινοειδών από ψάρια μεταναστεύουν προς το περιτόναιο και τους μυς. Μέσω της τροφικής αλυσίδας οι προνύμφες καταπίνονται από τους τελικούς ξενιστές (δελφίνια κλπ), όπου ωριμάζουν και αναπαράγονται.[7] Σε περίπτωση μόλυνσης ανθρώπου ή κατοικίδιων θηλαστικών οι προνύμφες είναι δυνατόν να μεταναστεύσουν, με αποτέλεσμα να εκδηλωθεί κοιλιακό σύνδρομο αντίστοιχο της σκωληκοειδίτιδας, παροξυσμός βήχα, δερματοπάθεια, οίδημα και πολυαρθρίτιδα.[7]

Οι προνύμφες της οικογένειας Anisakidae ανιχνεύονται μακροσκοπικά στα ψάρια, στο περιτόναιο ή τους μυς.[8,9] Επίσης μέσω της επισκόπησης λεπτών τομών μπροστά σε φωτεινή πηγή ή μετά από ενζυμική πέψη των ιστών και συλλογή των εγκυστωμένων προνυμφών με διήθηση (οι ζωντανές ανθίστανται στην πέψη μέσω αναστολέων των πρωτεασών).[8,9] Εναλλακτικά ανιχνεύονται κατά την επισκόπηση, πεπιεσμένων λεπτών τομών ή ομοιογενοποιημάτων ιστών, με υπεριώδη ακτινοβολία μήκους κύματος 366 nm, όπου οι ζωντανές προνύμφες Anisakidae φθορίζουν.[8,10] Οι Υγειονομικές αρχές πρέπει να ενημερώνονται σχετικά, λόγω του κινδύνου εμφάνισης σοβαρών παρενεργειών (κοκκίωμα του εντέρου, αλλεργίες κλπ) σε ανθρώπους και ζώα, μετά την κατανάλωση ωμών ή ατελώς ψημένων ψαριών που φέρουν ζωντανές προνύμφες Anisakidae.[7,11] Αντίθετα, οι νεκρές προνύμφες αποτελούν περισσότερο πρόβλημα αισθητικής και ψυχολογίας για τον καταναλωτή.[12]

Ως προφύλαξη από την ανισακίαση συνιστάται πρώιμος εκσπλαχνισμός των ψαριών επειδή οι προνύμφες Anisakidae προωθούνται από τους μυς στο περιτόναιο, κυρίως στα λιπαρά ψάρια (ρέγγα, σκουμπρί).[1,9] Για τη θανάτωση των προνυμφών η Ευρωπαϊκή Ένωση επιβάλλει τα αλιεύματα και ιχθυοσκευάσματα που θα καταναλωθούν χωρίς ψήσιμο να καταψύχονται ταχέως στους -20°C (εσωτερική θερμοκρασία ελεγχόμενη με θερμόμετρο), για τουλάχιστον 24 ώρες.[13] Η Αμερικανική Υπηρεσία Τροφίμων και Ποτών (FDA) συνιστά καταψύξη των προνυμφών με ταχεία κατάψυξη στους -35°C (εσωτερική θερμοκρασία) για 15 ώρες ή στους -20°C (εσωτερική ή εξωτε-



Εικόνα 2. *Ευρήματα από παρασιτούμενο κοκκινόψαρο. 2A: Επιμήκης τομή ογκιδίου από τους μυς της ράχης (παρουσιάζεται το μισό ογκίδιο). 2B: Χιτινώδης πλάκα που εντοπίσθηκε μέσα στο ογκίδιο και αναγνωρίσθηκε ως υπόλειμμα του στηρικτικού μορίου κωπηπόδου Sphyrion lumpi. Παρατηρείται κοιλότητα στο ογκίδιο λόγω αφαίρεσης της χιτινώδους πλάκας.*

Figure 2. *Findings from a parasitized redfish. 2A: A longitudinal cut of a lump found in the muscles of the back (half of the lump is presented). 2B: Chitin plaque found in the lump. It was recognized as remaining from the "attachment part" of a copepod Sphyrion lumpi. A cavity, left in the lump after removal of the chitin plaque. is observed.*

nematodes, in the shape of flat coils (figure 1), in the parietal peritoneum cavity. The nematodes (1.0-2.0 cm long) were dead due to freezing. **2.** Six lumps of various shapes and of diemeter about 0,5-1,0 cm (figure 1); three of them attached to the abdominal muscles and three on the parietal peritoneum. **3.** Four lumps of various shapes and of diameter about 1,5-3,0 cm (figure 1); embedded deeply into the muscles of the fish's back and tail. The lumps (exempt one) were surrounded by thick and gray connective tissue (figure 1). Smears of the brown internal mass of the lumps were prepared on glass plates and observed under microscope (unstained and after Gram staining). In addition portions of this mass were used to inoculate blood- and Sabourad-agar as well as peptone broth. These tests did not show the presence of any bacteria, fungi or protozoa. The fish was considered as improper for consumption due to serious alteration of its organoleptic characteristics.

The lumps and parts of the fish were fixed using a solution containing 70% ethanol and 10% glycerol and were sent to Prof. B. Berland at the Zoological Institute of Bergen University, Norway, for further examination. The nematode larvae were dipped into lactophenol (lactic acid, saturated solution of phenol, glycerol and water in equal parts) to remove remainis of fish tissues from their surface and wet their capsule[3]. After cutting the capsule each larva was removed and its head and tail was observed under light microscope[3]. Based on their characteristic morphology the larvae were classified to the species *Anisakis simplex*.

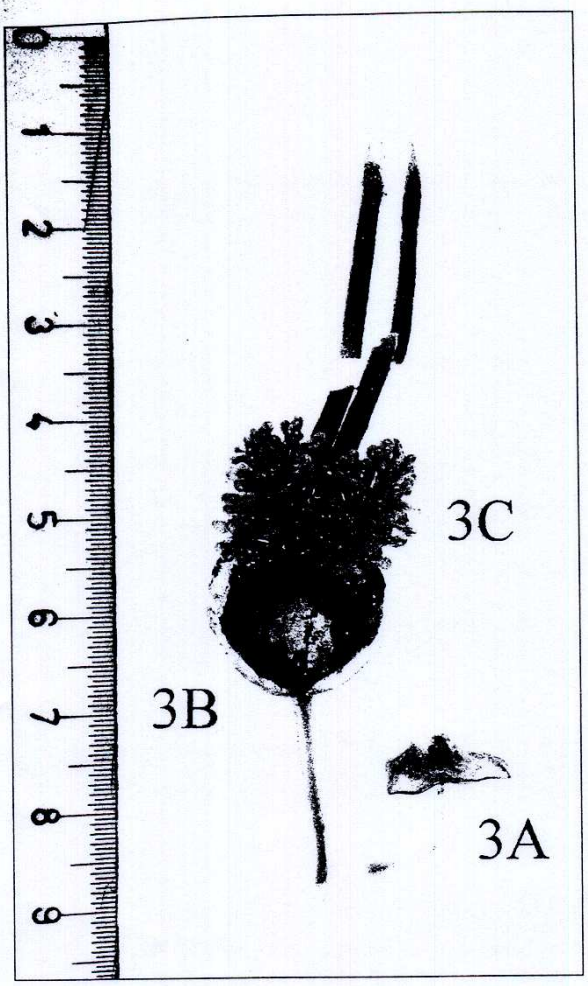

Εικόνα 3. *Κωπήποδο Sphyrion lumpi από το μουσείο του Κτηνιατρικού Εργαστηρίου Ηρακλείου. 3A: Το "στηρικτικό μόριο", αποτελούμενο από μία χιτινώδη πλάκα που βυθίζεται στους μυς και μέρος του μίσχου που την συνδέει με τον κεφαλοθώρακα (βλέπε εικόνα 2). 3B: Ο κεφαλοθώρακας του κωπηπόδου. 3C: Οι σάκοι των αβγών.*

Figure 3. *A Sphyrion lumpi copepod from the scientific museum of the Veterinary Laboratory of Heraklio. 3A: The "attachment part", comprised by a chitin plaque lodged into the flesh and part of the stalk connecting it with cephalothorax (see figure 2). 3B: The copepod's cephalothorax. 3C: The egg sacks.*

ρική θερμοκρασία) για 7 ημέρες.[14]

Για την προστασία των καταναλωτών, τα ψάρια (φιλέτα πάχους 30 mm) πρέπει να θερμαίνονται στο ψήσιμο τουλάχιστον στους 55-77°C (π.χ. 10 min στους 60°C ή 7 min στους 70°C), επειδή οι προνύμφες επιβιώνουν επί ώρες στους 50°C.[11] Η εμβάπτιση σε 8% NaCl για 7 ημέρες θεωρείται γενικά ότι αδρανοποιεί τις προνύμφες, όμως ορισμένες επιβιώνουν μέχρι 28 ημέρες σε 21% NaCl.[1,10] Αναφέρεται επίσης ότι επιβιώνουν για 70 περίπου ημέρες

Two of the four big lumps (1,5-3,0 cm diameter) were found to contain a solid chitin plaque (figure 2) that was identified by visual inspection as part of the copepod's *Sphyrion lumpi* anterior part (figure 3). Among the six small-lumps (0,5-1,0 cm diameter), one was not covered by thick connective tissue and was found to contain remaining of a nematode larva (figure 1). The species to which the larvae belonged could not be identified due to extensive disintegration of its tissues.

DISCUSSION

The larvae of the nematode *A. simplex* parasitise not only fishes of the northern seas (herring, cod etc), but fishes of the Mediterranean sea (mackerel, sardine etc) as well.[3,5,6] The larvae are usually found in the interior organs and the muscles (mainly the abdominal) and look like flat coils.[5] On the other hand, *P. decipiens* larvae can penetrate in every muscle of the fish's body and look like stretched coils.[5]

The adults of the species *A. simplex* live into the gastrointestinal track of marine mammals (dolphins, whales) and cetaceans (seals, sea elephants). Female nematodes release eggs that hatch in the water. The larvae are ingested by planktonic crustaceans and after further ingestion of these crustaceans by fishes the larvae cross the digestive wall and migrate towards peritoneum and muscles. When the fish are devoured by larger marine mammals, that are the definitive hosts of Anisakidae, the larvae moult into adult worms.[7] In case of human or animal infestation the larvae can invade internal organs, causing an acute abdominal syndrome similar to appendicitis; violent coughing; urticaria; allergic oedema and polyarthritis.[7]

Larvae of the Anisakidae family can be detected, in the peritoneum and the muscles of fish, by visual inspection.[8,9] In addition, they can be detected through inspection of thin sections or pressed filets under light sources or after enzymatic digestion of the fish tissues and recovery of the encapsulated larvae by filtration (alive larvae resist digestion with protease inhibitors).[8,9] Alternatively, the larvae can be detected by examination of pressed sections or tissue homogenates, using UV light (360 nm), since under this irradiation Anisakidae larvae fluoresce brightly.[8,10] The Health Agencies responsible for relevant cases must be informed immediately after detection of Anisakidae larvae due to the possible occurrence of important health problems (intestinal granulomas, allergies etc) in humans and animals, following the consumption of raw or insufficiently cooked fish carrying alive larvae.[7,11] In contrast, dead larvae are for the consumer mainly a problem of aesthetics and psychology.[12]

To prevent anisakiasis, an early evisceration is usually recommended because Anisakidae larvae can migrate from the digestive tract and the peritoneum to the muscles, especially in fish of high lipid content (herring, mackerel).[1,9] For the destruction of larvae the European Union imposes a quick freezing at -20°C (internal temperature

σε 6% NaCl και 2,5% οξικό οξύ, για 42 ημέρες σε 7,5% NaCl και 2,5% οξικό οξύ και για 35 ημέρες σε 8,5% NaCl και 4% οξικό οξύ.[15]

Το κωπήποδο *S. lumpi* προσβάλλει συχνά τα κοκκινόψαρα και το στηρικτικό του μόριο βυθίζεται στους μυς του ψαριού όπου εγκυστώνεται, ενώ το σώμα του παρασίτου και οι σάκοι των αυγών επικρέμονται εξωτερικά.[3] Κατά την αλίευση το σώμα του κωπήποδου συχνά αποκόπτεται μηχανικά ενώ το στηρικτικό του μόριο συνήθως παραμένει εγκυστωμένο στο ψάρι.[3]

ΕΥΧΑΡΙΣΤΙΕΣ

Ευχαριστούμε θερμά τους κτηνιάτρους Ζαχαρία Σωμαρά και Γρηγόρη Χαραλαμπάκη για τη βοήθειά τους. Η πλήρης διερεύνηση της παρούσας περίπτωσης δε θα μπορούσε να πραγματοποιηθεί χωρίς την αμέριστη συνδρομή του Καθηγητή Bjorn Berland, στο εργαστήριο του οποίου έγινε η ταυτοποίηση των παρασίτων. ❑

checked by thermometer) on all the fishes and fishery products to be consumed without previous cooking , for at least 24 hours.[13] The American Food and Drug Administration (FDA) recommends the destruction of the Anisakidae larvae by freezing at -35°C (internal temperature) for 15 hours or at -20°C (either internal or external temperature) for 7 days.[14]

For the protection of the consumers, fishes (30-mm thick fillets) must be heated at least to 55-77°C (i.e 10 min at 60°C or 7 min at 70°C) during cooking, since the Anisakidae larvae can survive for many hours at 50°C.[11] Storage in 8% NaCl for 7 days is generally considered that inactivates these larvae, although a number of them can survive up to 28 days at 21% NaCl.[1,10] It is reported that the Anisakidae larvae can survive for about 70 days in 6% NaCl and 2,5% acetic acid, for 42 days in 7,5% NaCl and 2,5% acetic acid as well as for 35 days in 8,5% NaCl and 4% acetic acid.[15]

The copepod *S. lumpi* is a common parasite of redfish. Its "attachment or mouth part" is lodged deep into the fish's muscles, where it can be encapsulated, while the copepod's body and egg sacks remain outside the fish.[3] During fishing the copepod's body is often cut, while the "attachment or mouth part" remains in the fish flesh.[3]

ACKNOWLEDGEMENTS

The authors are grateful to the vets Somaras Z. and Haralambakis G. for their kind help. The research carried out on the present case of parasitism would not be possible without the great help of Professor Bjorn Berland, who identified the parasites. ❑

ΒΙΒΛΙΟΓΡΑΦΙΑ - REFERENCES

1. Pneumatikatos GH. Fish breeding and fish diseases. First edition. Kyriakidis Brothers, Thessaloniki, 1981:442-445
2. Margolis L. Public health aspects of "codworm" infection: A review. J Fish Res Board Can, 1977:887-898
3. Berland B. Current fish parasites problems - Scandinavia and adjoining area. Proceedings of the VIII International Congress of Parasitology. Acta Parasitologica Turcica 1996, 20(Suppl 1):429-443
4. Borucinska JD, Heger K. Disseminated granulomas associated with nematode larvae in a shortfin mako shark. J Wildl Dis, 1999:98-100
5. Berland B. Identification of larval nematodes from fish. In: Möller H (ed) "Nematode problems in North Atlantic fish. Report from a workshop in Kiel, 3-4 April 1989". Int Counc Explor Sea C M 1989, F6:16-22
6. Zambas A, Stavropoulos P, Alexandropoulos V, Hadzigiannakou E, Georgiadou E. Frequency of Anisakidae contamination in fresh fishes of the Scomber Japonicus Colias species. Presentation in the 8th Hellenic Veterinary Congress, Athens 1999:15
7. Bouree P, Paugam A, Petithory J-C. Anisakidosis: Report of 25 cases and review of the literature. Comp Immun Microbiol Infect Dis, 1995:75-84
8. U.S. Food and Drug Administration. Center for Food Safety & Applied Nutrition. FDA Technical Bulletin No 5. "Microanalytical procedures manual". Macroanalytical methods. Electronic version (http://vm.cfsan.fda.gov/~dms/), 1998:1-13
9. Huss HH, Drewes S. Observations on the migration of Anisakis larvae into the flesh of herring after capture. In: Möller H (ed) "Nematode problems in North Atlantic fish. Report from a workshop in Kiel, 3-4 April 1989". Int Counc Explor Sea C M 1989, F6:25-26
10. Brattey J. A simple technique for recovering larval ascaridoid nematodes from the flesh of marine fish. J Parasitol, 1988:735-737
11. Kietzmann U, Priebe K, Rakow L, Reichstein B. Seefisch als lebensmittel. Paul-Parey, Berlin, 1969:221-222
12. Sastre J, Lluch-Bernal M, Quirce S, Arrieta I, Lahoz C, Del Amo A, Fernandez-Caldas E, Maranon F. A double-blind, placebo-controlled oral challenge study with lyophilized larvae and antigen of the fish parasite, Anisakis simplex. Allergy, 2000:560-564
13. European Commission. Council Directive of 22 July 1991 laying down the health conditions for the production and the placing on the market of fishery products, (91/493/EEC). Official Journal of the European Countries 1991, No. L286:15-32
14. U.S. Food and Drug Administration. Center for Food Safety & Applied Nutrition. "Fish and fishery products hazards and control guide". Chapter 5. Electronic version (http://vm.cfsan.fda.gov/~dms/), 1998:1-9
15. Huss HH. Results of the EU FAR program "Fish parasites of public health significance, F-FE 125/94". Electronic version (http://exp.interspeed.net/flair/ffe12594.htm), 1999:1